Μαστοκυτταρώσεις

Τρέχουσες απόψεις

Π.Γ. ΣΤΑΥΡΟΠΟΥΛΟΣ
Γ' Δερματολογική Κλινική, Νοσοκομείο «Α. Συγγρός»

1 ΜΑΣΤΟΚΥΤΤΑΡΩΣΕΙΣ

- Φάσμα χρόνιων υποτροπιαζουσών νοσολογικών οντοτήτων με κοινό φαινοτυπικό στοιχείο την υπερπλασία των ιστικών μαστοκυττάρων
- Η κλινική συμπτωματολογία αφορά είτε μόνο το δέρμα είτε και άλλα εσωτερικά όργανα
- Αποτελούν κυρίως αντίδραση σε παθολογικό(α) ερέθισμα(τα), παρά αληθή νεοπλασματική κατάσταση

(Katsambas AD et al, JEADV, 1999)

2 ΙΣΤΟΡΙΚΑ ΣΤΟΙΧΕΙΑ

1869 «Χρόνια κνίδωση που αφήνει καφέ κηλίδες» (Nettleship)
1887 Ανακάλυψη μαστοκυττάρου («Mastzellen»: σιτευτικά κύτταρα, P. Ehrlich)
1887 Υπερπλασία μαστοκυττάρων στο χόριο (Unna)
1888 «Μελαγχρωματική κνίδωση» (Sanjester)
1930 «Μαστοκυττάρωση» (Sezary)
1949 Σε νεκροτομή, αποκάλυψη προσβολής και εσωτερικών οργάνων (Ellis)

3 ΕΠΙΔΗΜΙΟΛΟΓΙΑ

- Η νόσος μπορεί να διαπιστώνεται από τη στιγμή της γέννησης ή να αναπτυχθεί αργότερα στην ενήλικο ζωή
- 55% των ασθενών μέχρι 2 ετών, ενώ 10% μεταξύ 2 και 15 ετών
- Ανδρες και γυναίκες και σε όλες τις φυλές
- Δερματική μόνο μορφή (κυρίως παιδιά) ενώ πολυοργανική (κυρίως ενήλικες)
- 40 περιπτώσεις οικογενούς εκδήλωσης
- Βιολογική συμπεριφορά μαστοκυττάρων
- Κατάταξη μαστοκυτταρώσεων και σχέση μεταξύ δερματικών και εξωδερματικών εκδηλώσεων
- Κλινικοεργαστηριακή διερεύνηση-αξιολόγηση ευρημάτων
- Θεραπευτική προσέγγιση

4 ΒΙΟΛΟΓΙΚΟΣ ΡΟΛΟΣ ΜΑΣΤΟΚΥΤΤΑΡΩΝ

- Συμμετοχή στο μηχανισμό άμεσης υπερευαισθησίας
- Συμμετοχή στη ρύθμιση της υπερευαισθησίας επιβραδυνόμενου τύπου μέσω επηρεασμού άλλων κυτταρικών ομάδων
- Συμμετοχή στον ιστικό μεταβολισμό διαφόρων οργάνων (οστά κ.ά.)

(Katsambas AD et al, JEADV, 1999)

5 ΜΑΣΤΟΚΥΤΤΑΡΑ Ι

- Σε όλα τα όργανα, γύρω από περιφερικά νεύρα και λεμφαγγεία και κοντά στη βασική μεμβράνη
- Χρώσεις: φορμαλίνη, φορμαλίνη+οξικό οξύ ή αιθανόλη+οξικό οξύ+χλωροφόρμιο
- Ογκώδη, ατρακτοειδή, ωοειδούς ή πολυγωνικού σχήματος με ερυθρό κυτταρόπλασμα και διάμετρο 15-20μm
- Πυρήνας βασεόφιλος και έκκεντρος. Κυτταροπλασματικά κοκκία με πολυσακχαρίτες εμφανή με μπλε τολουϊδίνης (μεταχρωμάτωση) ή acian-blue (βασεοφιλία)



(Ellis JM, Arch Pathol 1969)

6 ΜΑΣΤΟΚΥΤΤΑΡΑ ΙΙ

Δύο υποπληθυσμοί

- Μαστοκύτταρα του χορίου του δέρματος και του υποβλεννόγονιου ιστού του λεπτού εντέρου (συνθέτουν: τρυπτάση, χυμάση και πρωτεογλυκάνες: ηπαρίνη)
- Μαστοκύτταρα πνεύμονα και βλεννογόνου λεπτού εντέρου (συνθέτουν μόνο τρυπτάση, ενώ ηπαρίνη στον πνεύμονα και θειική χονδροϊτίνη στο λεπτό έντερο)

Κοινή αφετηρία-οντογένεση και διαφοροποίηση ανάλογα με ιστό οργάνου κατάληξης

Μαστοκύτταρα χορίου δέρματος

- Πυκνότητα ποικίλλει: 5.000-20.000/mm^2
- Παράγουν: τρυπτάση, χυμάση, καρβοξυπεπτιδάση και ηπαρίνη
- Η κυτταροπλασματική μεμβράνη περιέχει υποδοχείς για το Fc της IgE που έχει δύο α, δύο β και δύο γ αλυσίδες
- Η σύνδεση ενός αντιγόνου με δύο τέτοιους υποδοχείς προκαλεί:
  - ↑αρχικά και ↓κατόπιν c-AMP και ↑επιπέδων Ca^{++}
  - Υγροποίηση κυτταρικής μεμβράνης-έκλυση κυτταροπλασματικών κοκκίων με προσχηματισμένους μεσολαβητές
  - Επαγωγή σύνθεσης-αποθήκευσης νεο-σχηματιζόμενων μεσολαβητών

7 ΠΑΡΑΓΩΓΑ ΜΑΣΤΟΚΥΤΤΑΡΩΝ

Ουσίες-μεσολαβητές

- Προσχηματισμένες
  - Ισταμίνη
  - Ηπαρίνη
  - Τρυπτάση
  - Χύμαση
- Νεοσχηματιζόμενες
  - PGD_2
  - LTC_4, LTD_4, LTE_4
  - PAF

Κυτταροκίνες

TNF-a, IL-4, IL-5, IL-6, IL-8, IL-13, SCF

8 c-KIT-SCF Ι

- Παράγεται από το πρωτοογκογονίδιο c-KIT στο χρωμόσωμα 4q 12: υποομάδα-τύπου ΙΙ υποδοχέων tyrosine kinase
- Εκφράζεται σε μαστοκύτταρα, μελανινοκύτταρα, αρχέγονα αιμοποιητικά κύτταρα κ.ά.
- Επάγει κυτταρική ανάπτυξη και παράταση κυτταρικής ζωής (απόπτωση)
- Ο SCF αποτελεί τη σύνδεση - τον ενεργοποιητή του KIT
- Γονίδιο του SCF στο χρωμόσωμα 12. Κωδικοποιεί πρωτεΐνες που παραμένουν στην κυτταρική μεμβράνη
- Ο SCF παράγεται από στρωματικά κύτταρα μυελού οστών, ινοβλάστες, επιδερμιδικά-ενδοθηλιακά κύτταρα
- Τόσο ο δεσμευμένος όσο και ο ελεύθερος SCF επάγουν την ενεργοποίηση του KIT
- Πρόδρομες μορφές μαστοκυττάρων περιφερικού αίματος καλλιεργούμενες παρουσία SCF και IL-13 εκφράζουν KIT$^+$/CD34$^+$/FcγRII$^-$/FcεRI$^+$ αποκτώντας και τα χαρακτηριστικά τους κυτταροπλασματικά κοκκία

(Rottern M, Blood, 1994)

9 c-KIT- SCF ΙΙ

- Οι μεταβολές της δομής και της δραστηριότητάς του είναι καθοριστικές στην παθογένεια μερικών μορφών μαστοκυτταρώσεων
- Σωματικές μεταλλάξεις θέσης 816 οδηγούν στην υπερανάπτυξη μαστοκυττάρων
- Είναι μικρότερης σημασίας οι μεταλλάξεις σε θέσεις 560 και 820. Εξετάζεται η θέση 839
- Αλλες μελέτες αμφισβητούν εμπλοκή c-KIT
- Ο SCF μπορεί να ενεργοποιεί και φυσιολογικό c-KIT που ίσως συνυπάρχει με το μεταλλαγμένο στα μαστοκύτταρα
- Ο SCF κύριος παράγοντας πρόκλησης υπερμελάγχρωσης δερματικών βλαβών (ενεργοποίηση c-KIT στα μελανινοκύτταρα)

(Anderson DM, Cell, 2001)

10

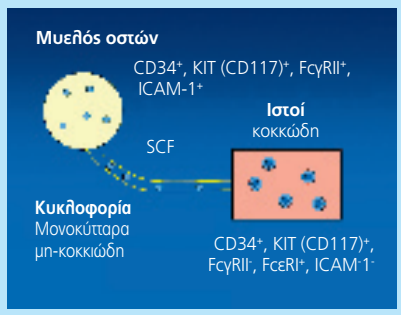

Γράφημα: Δ. Τσιλιδης/2006

11 ΤΑΞΙΝΟΜΗΣΗ ΜΑΣΤΟΚΥΤΤΑΡΩΣΕΩΝ

- Βάσει κλινικών κριτηρίων
- Βάσει μεταλλάξεων c-KIT
- Βάσει κλινικών εκδηλώσεων
  - Αντιδραστικού τύπου
  - Δερματικές
  - Συστηματικές

Κλινικά κριτήρια

- Τύπος Ia: Αδρανής (intdolent) μαστοκυττάρωση χωρίς συστηματική συμμετοχή
- Τύπος Ib: Αδρανής (intdolent) μαστοκυττάρωση με συστηματική συμμετοχή
- Τύπος ΙΙ: Μαστοκυττάρωση σε συνδυασμό με μυελοϋπερπλαστική ή μυελοδυσπλαστική νόσο
- Τύπος ΙΙΙ: Λεμφαδενοπαθητική μαστοκυττάρωση με ηωσινοφιλία
- Τύπος IV: Λευχαιμία από μαστοκύτταρα

Μεταλλάξεις c-KIT

- Παιδικής ηλικίας
- Ενηλίκων
- Οικογενής

12 ΜΗ ΕΙΔΙΚΟΥ ΤΥΠΟΥ ΑΠΟΚΟΚΚΙΩΣΗ ΜΑΣΤΟΚΥΤΤΑΡΩΝ

- Θερμότητα, ψύχος
- Λοιμώξεις
- Εγκαύματα
- Εγχειρήσεις
- Αναφυλατοξίνες (C3a, C4a, C5a)
- IL-3, ακετυλοχολίνη
- Ουσίες που διευκολύνουν την είσοδο ασβεστίου (πεπτίδιο 401 κ.λπ.)
- Λεκτίνες
- Κονκαβαλίνη, φυτοαιμαγλουτινίνη
- Φάρμακα (ασπιρίνη, μορφίνη, κωδεΐνη)
- Τροφές
- Ψυχολογικοί παράγοντες (stress)

(Katsambas AD et al, JEADV, 1999)

13 ΚΛΙΝΙΚΕΣ ΕΚΔΗΛΩΣΕΙΣ ΑΝΤΙΔΡΑΣΤΙΚΟΥ ΤΥΠΟΥ

- Κόπωση, πυρετός, κακουχία, απώλεια βάρους
- Κνησμός
- Δερμογραφισμός-κνίδωση
- Flushing
- Κεφαλαγία, σπασμοί, απώλεια συνείδησης
- Ταχυκαρδία, υπόταση, shock
- Ναυτία, έμετοι, διάρροια, κοιλιακό άλγος
- Ασθματικού τύπου δύσπνοια
- Λαρυγγικού τύπου δύσπνοια
- Οστικό άλγος

(Katsambas AD et al, JEADV, 1999)

14 ΔΕΡΜΑΤΙΚΕΣ ΚΛΙΝΙΚΕΣ ΜΟΡΦΕΣ

- Μελαγχρωματική κνίδωση
- Επίμονη εξανθηματική κηλιδώδης τηλαγγειεκτασία
- Πολυοζώδης
- Διάχυτη και ερυθροδερμική
- Πομφολυγώδης
- Μαστοκυττάρωμα (συνήθως μονήρες)
- Ψευδοξανθωματώδης

(Katsambas AD et al, JEADV, 1999)

15 ΜΕΛΑΓΧΡΩΜΑΤΙΚΗ ΚΝΙΔΩΣΗ

- Αποτελεί το 75% των δερματικών μαστοκυτταρώσεων
- Εφηβικός τύπος και τύπος ενηλίκων
- Καφέ-κίτρινες ή καφέ-κόκκινες βλατίδες-μικρές πλάκες διάσπαρτες στον κορμό και στα άκρα που σχηματίζουν πομφούς με την τριβή. Κνησμός. Flushing
- Πομφολυγώδης μορφή. Συστηματική προσβολή ± (25%)
- Εφηβικός τύπος χωρίς μεταλλάξεις c-KIT. Καλή πρόγνωση
- Τύπος ενηλίκων με μεταλλάξεις c-KIT. Γενικά, καλή πρόγνωση

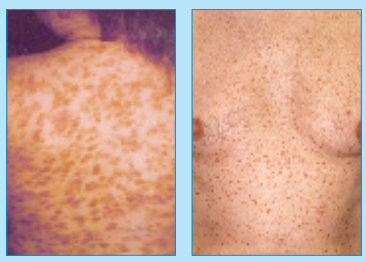

Μελαχρωματική κνίδωση

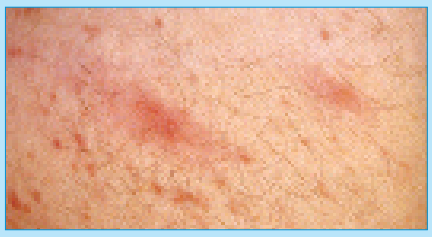

Μελαχρωματική κνίδωση

16 ΕΠΙΜΟΝΗ ΕΞΑΝΘΗΜΑΤΙΚΗ ΚΗΛΙΔΩΔΗΣ ΤΗΛΑΓΓΕΙΕΚΤΑΣΙΑ

- Σπάνια. Κυρίως ενήλικες
- Κορμός ή/και άκρα. Σπάνια πρόσωπο
- Τηλαγγειεκτασικές καφέ ή μελαγχρωματικές κηλίδες με ή χωρίς σχηματισμό πομφού στην τριβή
- Κνήσμος. Flushing
- Συνήθως μόνο δέρμα αλλά σπάνια και συστηματική προσβολή

17 ΔΙΑΧΥΤΗ ΔΕΡΜΑΤΙΚΗ ΜΑΣΤΟΚΥΤΤΑΡΩΣΗ

- Σπάνια μορφή. Βρέφη πριν τους 9 μήνες ζωής
- Δέρμα παχύ με όψη «λιθόστρωτου». Πομφόλυγες μετά τραυματισμό, εκτεταμένες (σαν SSSS)
- Σποραδικές, αλλά και οικογενείς
- Πρόγνωση εξαρτάται από χρονική περίοδο εμφάνισης πομφολύγων: νωρίς-δυσμενέστερη, αργότερα-επιφυλακτική ή καλή
- Μεταλλάξεις c-KIT σε μερικούς ασθενείς

Διάχυτη δερματική μαστοκυττάρωση

18 ΜΑΣΤΟΚΥΤΤΑΡΩΜΑ

- Από τη γέννηση ή αμέσως μετά
- 51% περιπτώσεων παιδικής μαστοκυττάρωσης και 12-15% γενικά
- Μονήρης πλάκα ή οζίδιο, καφέ ή καφέ-κίτρινο. Σπάνια πολλαπλά
- Σημείο Darier (+). Ασυμπτωματικό (29% και Flushing)
- Πομφολυγώδης μορφή
- Υποστρέφει αυτόματα λίγα χρόνια αργότερα
- Όχι συστηματική προσβολή ή κακοήθης μετατροπή
- Όχι μεταλλάξεις c-KIT

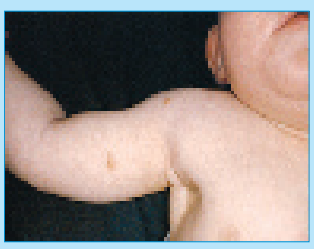

Μαστοκυττάρωμα

19 ΣΥΣΤΗΜΑΤΙΚΕΣ ΚΛΙΝΙΚΟΕΡΓΑΣΤΗΡΙΑΚΕΣ ΕΚΔΗΛΩΣΕΙΣ

Οστά	• Κρανίο, σπονδυλική στήλη, ισχίο • Οστεοσκλήρυνση, οστεοπόρωση, απομετάλλωση
Μυελός οστών	• Αύξηση ατρακτοειδών μυελικών μαστοκυττάρων, λεμφοκυττάρων και ηωσινοφίλων
Σπλήνας	• Σπληνομεγαλία • Ίνωση
Λεμφαδένες	• Διόγκωση (αρχικά εστιακή, αργότερα διάχυτη διήθηση από μαστοκύτταρα)
ΓΕΣ	• Κοιλιακό άλγος, διάρροια, αιμορραγία • Ακτινολογικά ευρήματα: π.χ. έλκη, πάχυνση γαστρικών - εντερικών πτυχών • Ηπατομεγαλία
ΚΝΣ	• Ευερεθιστότητα, κόπωση, κεφαλαλγία, ελαττωμένη προσοχή-διάθεση, ελλείματα μνήμης, αδυναμία εκτέλεσης εργασίας-επικοινωνίας με άλλους κ.ά. • ΗΕΓ: από φυσιολογικό μέχρι ευρήματα τοξικής ή μεταβολικής διεργασίας

20 ΔΙΑΦΟΡΙΚΗ ΔΙΑΓΝΩΣΗ

- Κνίδωση
- Πομφολυγώδες μολυσματικό κηρίο
- Πομφολυγώδες πεμφιγοειδές
- Γραμμική πομφολυγώδης IgA δερματοπάθεια
- Ερπητοειδής δερματίτιδα
- TEN
- Σπίλος της Spitz
- Νεανικό ξανθοκοκκίωμα
- Ψευδολέμφωμα-λέμφωμα (MF)
- Δερματοπάθειες «θησαυρισμού» (ξανθωματώσεις, βλεννινώσεις)
- Ιστιοκυτταρώσεις
- Δήγματα εντόμων

21 ΠΑΡΑΜΕΤΡΟΙ ΓΙΑ ΕΠΙΣΗΜΑΝΣΗ

- Ιστορικό συστηματικής προσβολής
- Κλινική εξέταση δερματικών βλαβών, σπληνός, αδένων
- Συνεργασία με άλλες ειδικότητες
- Βιοψία δέρματος
- Γενική αίματος. Τρυπτάση ορού
- Βιοψία μυελού των οστών
- Όχι ισταμίνη πλάσματος
- 24ωρος προσδιορισμός μεταβολητών ισταμίνης στα ούρα
- Οστεαλγία: Τc οστών
- Παιδική μορφή: υποχώρηση στο 50%

(Stavropoulos PG et al, Dermatology, 1997)

22 ΔΙΑΓΝΩΣΗ

• Ιστολογική εξέταση	• Δέρμα • Μυελός οστών • ΓΕΣ • Μονοκλωνικά αντισώματα κατά CD117 και τρυπτάσης
• Ορός	• Τρυπτάση α: συστηματική β: μαστοκυττάρωση ή όχι α+β: έκταση νόσου 20-75ng/ml: ενδείξεις >75ng/ml: συστηματική
• Ούρα	• 1,4 methylimidazol acetic acid (Melm AA) • 9a, 11β-dihydroxy-15-oxo-2,3,18,19-tetra non-prost-5-ene-1,20-diolic acid (PGD2M)

(Katsambas AD et al, JEADV, 1999)
(Stavropoulos PG et al, Dermatology, 1997)

23 ΑΠΟΦΥΓΗ

- Αλκοόλ
- Αντιχολινεργικών ουσιών-μεσολαβητών
- Μη στεροειδών αντιφλεγμονωδών
- Ναρκωτικών ουσιών
- Αναισθητικών
- Θερμότητας
- Μηχανικής τριβής

(Barton J, Arch Dermatol, 1985)

24 ΤΟΠΙΚΗ ΣΥΜΠΤΩΜΑΤΙΚΗ ΘΕΡΑΠΕΥΤΙΚΗ ΠΡΟΣΕΓΓΙΣΗ

- Τοπικά κορτικοστεροειδή
- Τοπικοί αναστολείς καλσινευρίνης (Pimecrolimus, Tacrolimus)

(Kolde G, J Invest Dermatol, 1998)

25 ΣΥΣΤΗΜΑΤΙΚΗ ΣΥΜΠΤΩΜΑΤΙΚΗ ΘΕΡΑΠΕΥΤΙΚΗ ΠΡΟΣΕΓΓΙΣΗ

- Ανταγωνιστές ισταμίνης H_1 και H_2
- Chromolyn sodium (DSCG) p.o.
- Συστηματικά κορτικοστεροειδή
- Κυκλοσπορίνη
- PUVA

(Kurosawa M, Clin Immunol, 1999)

26 ΣΥΣΤΗΜΑΤΙΚΗ ΘΕΡΑΠΕΥΤΙΚΗ ΠΡΟΣΕΓΓΙΣΗ ΕΠΙΘΕΤΙΚΩΝ - ΣΟΒΑΡΩΝ ΜΟΡΦΩΝ

- Ιντερφερόνη α2b
- Cladribine
- Τοπική ακτινοθεραπεία (οστεαλγίες)
- Σπληνεκτομή

(Byttlefield JH, Br J Dermatol, 1999)

27 ΠΕΙΡΑΜΑΤΙΚΕΣ ΘΕΡΑΠΕΥΤΙΚΕΣ ΠΡΟΤΑΣΕΙΣ ΕΠΙΘΕΤΙΚΩΝ - ΣΟΒΑΡΩΝ ΜΟΡΦΩΝ

Inatinib mesilate:
- Αναστολέας της tyrosine kinase p.o.
- Χορηγείται στην KIT-χρόνια μυελογενή λευχαιμία και στα στρωματικά σαρκώματα του ΓΕΣ
- Δοκιμάζεται σε επιθετικές μορφές μαστοκυττάρωσης

(Teferi A, N Egl J Med, 2003) ID