Νόσος του Darier

ΠΡΟΚΟΠΙΑ ΒΕΡΡΑ
Ιατρός

Ορισμός

Πρόκειται για κληρονομική δερματοπάθεια, με γενικευμένες ευδιάκριτες δυσκερατωσικές βλάβες. Μεταβιβάζεται κατά τον επικρατούντα τρόπο.

Επιδημιολογία

Η νόσος είναι χρόνια, με υφέσεις και εξάρσεις, αρκετά συχνή, ενώ οι ασθενείς έχουν φυσιολογικό προσδόκιμο επιβίωσης. Συνήθως, προσβάλλονται άτομα κατά τη 2^n–3^n δεκαετία της ζωής τους.

Οι άνδρες νοσούν είτε πιο συχνά, είτε πιο σοβαρά από τις γυναίκες.

Αιτιολογία- Παθογένεση

Η διαταραχή εντοπίζεται στον ατελή σχηματισμό και ωρίμανση του συμπλέγματος δεσμοσωματίου - τονοϊνιδίου, με συνέπεια τη μη φυσιολογική σύνδεση των επιδερμιδικών κυττάρων μεταξύ τους και τελικά την ακανθόλυση και ανώμαλη κερατινοποίηση. Η έκθεση στην υπεριώδη ακτινοβολία αποτελεί καλά τεκμηριωμένο αιτιολογικό παράγοντα.

Κλινική Εικόνα

Οι κλινικές εκδηλώσεις αφορούν στο στοματικό βλεννογόνο και στα νύχια, εκτός από το δέρμα.

Το εξάνθημα είναι συμμετρικό και αποτελείται από μικρές (διαμέτρου λίγων μόλις χιλιοστών), υπόσκληρες ερυθρόφαιες βλατίδες, μυρμηκιώδους τύπου, που μπορεί να συρρέουν, σχηματίζοντας πλάκες. Βακτηριακές επιμολύνσεις της πάσχουσας περιοχής και επιπλεγμένα περιστατικά με γενικευμένο απλό έρπητα έχουν παρατηρηθεί.

Η κατανομή του εξανθήματος είναι ανάλογη της σμηγματορροϊκής δερματίτιδας (μέτωπο, αυχένας, τριχωτό κεφαλής, θώρακας, πλάτη). Ο κνησμός είναι ένα από τα σημαντικότερα προβλήματα, ειδικά σε εκτεταμένες ή επιμολυσμένες περιπτώσεις.

Κεφαλή

Στο τριχωτό της κεφαλής παρατηρούνται μεγάλες εφελκίδες, αλλά ελάχιστη απώλεια τριχών, παρά τη σοβαρή φλεγμονή που μπορεί να υπάρχει.

Όσον αφορά στο πρόσωπο, πρέπει να γίνει διαφορική διάγνωση από σοβαρή σμηγματορροϊκή δερματίτιδα.

Εικόνα 1. *Θυλακικές βλατίδες.*

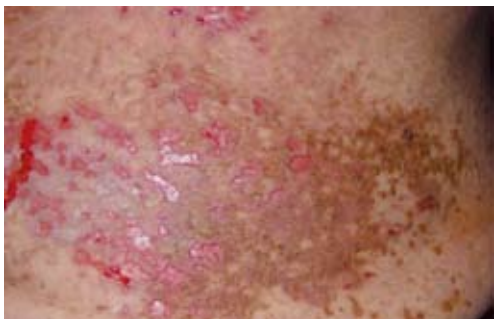

Εικόνα 2. *Κλινική έκφραση της νόσου Darier.*

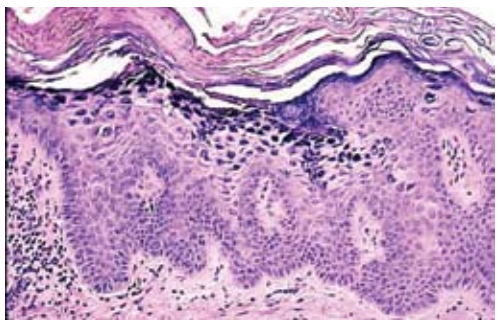

Εικόνα 3. *Ιστολογικό παρασκεύασμα.*

Κορμός-Άκρα

Σε ορισμένες περιπτώσεις προσβάλλονται μόνο οι θηλές των μαστών (υπερκερατωσικές). Επίπεδες βλατίδες, φυσιολογικού χρώματος δέρματος, μπορεί να εμφανιστούν στη ραχιαία επιφάνεια των άνω και κάτω άκρων, στους αγκώνες, τα γόνατα και τα αντιβράχια.

Παλάμες–Πέλματα

Χαρακτηριστική είναι η εμφάνιση «βοθρίων» στις παλάμες. Οι ελάχιστες αλλοιώσεις των δερματογλυφικών μπορούν να βοηθήσουν στην πρώιμη διάγνωση της νόσου.

Νύχια

Είναι πιθανό να εμφανιστούν ξηρότητα, ευθρυπτότητα, ερυθρού και λευκού χρώματος γραμμώσεις, καθώς και ανώμαλη πάχυνση των ονύχων.

Στοματικός βλεννογόνος

Συρρέουσες λευκές βλατίδες παρατηρούνται αρχικά στην υπερώα ή στο στοματικό βλεννογόνο, οι οποίες, στη συνέχεια, επεκτείνονται. Παρόμοια εικόνα είναι δυνατόν να παρατηρηθεί και στον κολπικό βλεννογόνο, χωρίς να επηρεάζεται, όμως, το test Παπανικολάου.

Ιστολογική Εικόνα

Δεν είναι παθογνωμονική. Παρατηρείται ακανθόλυση, με σχάση της επιδερμίδας πάνω από τη βασική στιβάδα και ανώμαλη κερατινοποίηση (παρακεράτωση, υπερκεράτωση). Στην κοκκώδη και ακανθωτή στιβάδα εντοπίζονται «στρογγυλά σωμάτια» (μεγάλα κύτταρα με διαυγές-κενοτοπιώδες κυτταρόπλασμα και σκουρόχρωμους-ανώμαλους πυρήνες) και «κόκκοι» (συρρίκνωση του κυτταροπλάσματος των ανωτέρω κυττάρων). Στην κερατίνη στιβάδα παρατηρείται ποικιλία ανώμαλων κερατινοποιημένων κυττάρων. Ο ανοσοφθορισμός αποβαίνει αρνητικός.

Πρόγνωση

Η νόσος συνήθως επιδεινώνεται κατά τα δύο πρώτα χρόνια της εκδήλωσής της, ενώ στη συνέχεια παραμένει σταθερή.

Επιβαρυντικοί παράγοντες θεωρούνται η έκθεση στον ήλιο και η λοίμωξη από ερπητοϊό. Κίνδυνο επιδείνωσης της κλινικής κατάστασης αποτελούν οι βακτηριακές επιμολύνσεις.

Θεραπευτική αντιμετώπιση

Θα πρέπει να αποφεύγεται η υπερβολική έκθεση στον ήλιο. Η χορήγηση ρετινοειδών per os δίνει ικανοποιητικά αποτελέσματα, αν και η νόσος έχει την τάση να υποτροπιάζει μετά τη διακοπή τους. Τα στεροειδή έχουν ρόλο στη μείωση της φλεγμονής (συνήθως τοπική χρήση). Οι βακτηριακές επιμολύνσεις αντιμετωπίζονται με αντιβιοτικά (τοπικά ή συστηματικά). Ο γενικευμένος απλός έρπης αντιμετωπίζεται με τη συστηματική χορήγηση ασυκλοβίρης, ενώ σε άτομα με ιστορικό υποτροπιάζοντος έρπητα θα πρέπει να χορηγείται προληπτικά κατασταλτική αντιερπητική θεραπεία.

Βιβλιογραφία

1. Κλινική Δερματολογία (Antony du Vivier).
2. Dermatology (O. Braun Falco).
3. Κλινική Δερματολογία (T. Fitzpatrick).