# Οισοφάγος Barrett

## *Πρόληψη - Παρακολούθηση*

**ΣΠΥΡΟΣ ΣΓΟΥΡΟΣ**
**Γαστρεντερολόγος, Ναυτικό Νοσοκομείο Αθηνών**

### Ορισμός – Διάγνωση οισοφάγου Barrett

Οισοφάγος Barrett (ΟΒ) είναι η επίκτητη αντικατάσταση του πλακώδους επιθηλίου του κατώτερου οισοφάγου από κυλινδρικό επιθήλιο[1]. Η κατάσταση αυτή συμβαίνει όταν χρόνια ΓΟΠΝ καταστρέφει το πλακώδες επιθήλιο του κατωτέρου οισοφάγου και η αποκατάσταση γίνεται μέσω μεταπλαστικής διαδικασίας στην οποία κυλινδρικά κύτταρα αντικαθιστούν τα πλακώδη. Παράγοντες κινδύνου για την ανάπτυξη ΟΒ στους ασθενείς με ΓΟΠΝ είναι η ύπαρξη διαφραγματοκήλης, η δωδεκαδακτυλογαστρική παλινδρόμηση, η ελαττωμένη πίεση ηρεμίας του κατώτερου οισοφαγικού σφιγκτήρα και ο αυξημένος χρόνος οισοφαγικής κάθαρσης.

Παλαιότερα, αναγνωρίζονταν ιστολογικά 3 τύποι επιθηλίου Barrett: α) το επιθήλιο τύπου συμβολής, που προσεγγίζει αυτό της γαστρικής καρδίας, β) το επιθήλιο τύπου θόλου, που προσεγγίζει το επιθήλιο του θόλου και του σώματος του στομάχου, γ) και το εξειδικευμένο κυλινδρικό επιθήλιο με ατελή εντερική μετάπλαση, που καλείται εξειδικευμένη εντερική μεταπλασία. Από τους ανωτέρω τύπους μόνο ο τελευταίος είναι τεκμηριωμένο πλέον ότι συνεπάγεται αυξημένο κίνδυνο ανάπτυξης αδενοκαρκινώματος του οισοφάγου, η συχνότητα του οποίου φαίνεται ότι έχει τετραπλασιαστεί κατά τη διάρκεια των τελευταίων δεκαετιών[2]. Έτσι, σήμερα, επιθήλιο Barrett ορίζεται ως η παρουσία κυλινδρικού επιθηλίου με εξειδικευμένη εντερική μετάπλαση, ανεξαρτήτως μήκους, εντός του σωληνώδους οισοφάγου. Υπολογίζεται μάλιστα ότι αδενοκαρκίνωμα του οισοφάγου αναπτύσσεται περίπου στο 0,5% των ασθενών με οισοφάγο Barrett ανά έτος[3], ενώ φαίνεται ότι μεγαλύτερο κίνδυνο έχουν άνδρες, λευκής φυλής, ηλικίας >50 ετών, με μακρύ ιστορικό παλινδρομικών συμπτωμάτων (>5 έτη)[4]. Παρόλη τη σπουδαιότητά του όμως, η συντριπτική πλειοψηφία των ασθενών παραμένει αδιάγνωστη. Σύμφωνα με μελέτη της Mayo Clinic, ο επιπολασμός της νόσου μετά από ενδοσκοπική διάγνωση ήταν 22,5/100.000, ενώ σε μελέτες νεκροψίας 376/100.000[5]. Η διάγνωση του ΟΒ γίνεται ενδοσκοπικά και επιβεβαιώνεται ιστολογικά. Απαιτείται δε η επισήμανση της Z-line και του άνω ορίου των γαστρικών πτυχών. Όταν η Z-line εντοπίζεται άνωθεν του εγγύς ορίου των γαστρικών πτυχών, ανεξαρτήτως απόστασης, θα πρέπει να μιλάμε για ενδοσκοπική εικόνα ΟΒ. Όταν η απόσταση αυτή είναι ≥3cm, τότε έχουμε μακρύ (long) επιθήλιο Barrett, ενώ όταν είναι 1-3cm έχουμε βραχύ (short) Barrett. Όταν δε, η απόσταση αυτή είναι <1cm, τίθεται η διάγνωση υπερβραχέος Barrett (ultrashort), κατάσταση χωρίς σαφή κλινική σημασία, η οποία προς το παρόν δε χρειάζεται να επιτηρείται. Αν και υπάρχουν παλαιότερες μελέτες[6-8] στις οποίες συσχετίζεται προγνωστικά το μήκος του επιθηλίου Barrett με την πιθανότητα ανάπτυξης αδενοκαρκινώματος, φαίνεται ότι τελικά κάτι τέτοιο δεν ισχύει[9]. Επιπλέον δεν έχει αποσαφηνιστεί αν το μακρύ και το βραχύ επιθήλιο Barrett έχουν την ίδια παθογένεια και φυσική ιστορία ή αν το βραχύ επιθήλιο εξελίσσεται προς μακρύ. Επί του παρόντος αντιμετωπίζονται και επιτηρούνται παρόμοια.

Προσοχή χρειάζεται στη διαφοροποίηση μεταξύ επιθηλίου Barrett και εντερικής μετάπλασης της καρδίας του στομάχου, αφού σπάνια μπορεί τόσο ο ενδοσκόπος όσο και ο παθολογοανατόμος να είναι απόλυτοι για τη λήψη των βιοψιών από το σωληνώδη οισοφάγο, ιδιαίτερα σε περιπτώσεις ασαφών ορίων ή σε διαφραγματοκήλη. Η εντερική μετάπλαση της καρδίας του στομάχου είναι σχετικά συχνό εύρημα (5,3-23% των ενηλίκων που προσέρχονται για ενδοσκόπηση) και πιθανότατα δεν έχει σχέση με την παλινδρόμηση[10-11] (αν και υπάρχουν μελέτες που δείχνουν το αντίθετο)[12], αλλά με λοίμωξη από Helicobacter pylori. Αν και επί του παρόντος υπάρχουν λίγες προοπτικές μελέτες[13-15], φαίνεται ότι η εντερική μετάπλαση της καρδίας του στομάχου έχει πολύ μικρότερο κίνδυνο εξέλιξης προς δυσπλασία ή καρκίνωμα σε σχέση με τον ΟΒ. Τα δεδομένα αυτά επισημαίνουν τη σημασία διαφορικής διάγνωσης ΟΒ και εντερικής μετάπλασης της καρδίας του στομάχου δεδομένης της διαφορετικής προγνωστικής αξίας τους. Για το λόγο αυτό υπάρχουν ειδικές ανοσοϊστοχημικές χρώσεις κυτταροκερατίνης[16] (CK7 και 20) σε μία προσπάθεια εντόπισης της θέσης της εντερικής μετάπλασης (οισοφάγος ή καρδία στομάχου), χωρίς όμως επί του παρόντος να υπάρχει ομοφωνία.

### Πρόληψη οισοφάγου Barrett: Θεραπεία ΓΟΠΝ

Τα δεδομένα που προαναφέρθηκαν αποδεικνύουν ότι ο ΟΒ αποτελεί επιπλοκή της χρόνιας σοβαρής ΓΟΠΝ. Ο πλήρης έλεγχος της όξινης ΓΟΠΝ αποτελεί και τον κυριότερο θεραπευτικό στόχο μετά από τη διάγνωση ΟΒ, γιατί τα δεδομένα υποστηρίζουν ότι αποτελεί τον κυριότερο τρόπο για την πρόληψη εξέλιξης σε αδενοκαρκίνωμα. Συνηγορητικές αυτής της θεωρίας είναι οι ακόλουθες διαπιστώσεις:

- Καλλιέργειες βιοπτικών δειγμάτων οισοφάγου με εξειδικευμένη εντερική μετάπλαση εμφανίζουν υπερ-πολλαπλασιασμό όταν εκτίθενται σε οξύ[17].
- Η βραχεία έκθεση σε οξύ προκαλεί ενεργοποίηση πρωτεϊνικής κινάσης, που τελικά αυξάνει τον κυτταρικό πολλαπλασιασμό και ελαττώνει την απόπτωση σε ΟΒ[18].
- Η έκφραση ενός δείκτη κυτταρικού πολλαπλασιασμού ήταν ελαττωμένη σε ασθενείς που ευρίσκονταν υπό συνεχή αγωγή με PPIs για τον πλήρη έλεγχο της ΓΟΠΝ, εν αντιθέσει με ασθενείς που ελάμβαναν PPIs αλλά δεν ελέγχονταν η νόσος[19].
- Η επιθετική αντιπαλινδρομική θεραπεία με PPIs μπορεί να προκαλέσει μερική υποστροφή της εξειδικευμένης εντερικής μετάπλασης[20].

Κάποιοι μάλιστα προτείνουν ότι η χειρουργική αντιμετώπιση της ΓΟΠΝ μπορεί να είναι πιο αποτελεσματική από την επιθετική αντιεκκριτική αγωγή στην πρόληψη του καρκίνου στους ασθενείς με ΟΒ[21-22], όμως οι υπάρχουσες μελέτες προς το παρόν δεν κρίνονται επαρκείς για να στρέψουν την ιατρική κοινότητα αποκλειστικά προς τη χειρουργική αντιμετώπιση της ΓΟΠΝ στους ασθενείς με ΟΒ. Το θεωρητικό πλεονέκτημα της χειρουργικής αντιμετώπισης είναι ότι αντιμετωπίζει και τη μικτή (δωδεκαδακτυλο-γαστρο-οισοφαγική) παλινδρόμηση, η οποία φαίνεται ότι είναι πιο συχνή στους ασθενείς με ΟΒ από αυτούς με απλή οισοφαγίτιδα[23]. Παλαιότερη μελέτη αναφέρει ότι με αντιπαλινδρομική χειρουργική επέμβαση επετεύχθη πλήρης υποστροφή του επιθηλίου Barrett[24]. Οι περισσότερες σύγχρονες μελέτες όμως, συμφωνούν ότι οι χειρουργικές επεμβάσεις σε συνδυασμό με χορήγηση PPIs μπορούν να επιτύχουν μερική μόνο υποστροφή του ΟΒ[25-26]. Γεγονός πάντως είναι ότι η χειρουργική θεραπεία της ΓΟΠΝ στους ασθενείς με ΟΒ αποτελεί ελκυστική εναλλακτική λύση της επιθετικής αντιεκκριτικής αγωγής, ιδιαίτερα σε νέους ασθενείς που πιθανώς σε χρόνια βάση δε συμμορφώνονται επαρκώς με τη συντηρητική αγωγή.

### Χρειάζεται ενδοσκοπική επιτήρηση στους ασθενείς με οισοφάγο Barrett;

Υπάρχουν μελέτες που δείχνουν ότι ο ΟΒ δεν επηρεάζει τελικά τη θνητότητα[27] και οι διάφορες στρατηγικές ενδοσκοπικής επιτήρησης των ασθενών αυτών δε φαίνεται να προλαμβάνουν τελικά τους θανάτους από αδενοκαρκίνωμα του οισοφάγου[28]. Ο αντίλογος στις ανωτέρω μελέτες είναι ότι σε αυτές συμπεριελήφθησαν κυρίως ηλικιωμένοι ασθενείς, πολλοί εκ των οποίων απεβίωσαν τελικά από άλλες καταστάσεις, επομένως τα συμπεράσματά τους δε μπορούν να γενικευτούν για νεότερους ασθενείς με ΟΒ. Επιπλέον, η σχέση αποτελεσματικότητας-κόστους στην ενδοσκοπική επιτήρηση αυτών των ασθενών, για την οποία υπάρχει εκτενής βιβλιογραφία, δε μπορεί να γενικευτεί, ιδιαίτερα για χώρες όπως η Ελλάδα, όπου το κόστος της ενδοσκόπησης είναι σχετικά μικρό. Τέλος, δεν πρέπει να ξεχνούμε άλλες μελέτες[29] στις οποίες φαίνεται ότι κατά την ενδοσκοπική επιτήρηση ανιχνεύονται νεοπλάσματα σε πρωιμότερο στάδιο, σε σχέση με αυτά που διαπιστώνονται σε ασθενείς που προσέρχονται με συμπτώματα συναγερμού, όπως η δυσφαγία ή η απώλεια βάρους.

### Ενδοσκοπική επιτήρηση ασθενών με οισοφάγο Barrett χωρίς δυσπλασία

Οι περισσότεροι ακολουθούν το πρωτόκολλο λήψης τεσσάρων βιοψιών ανά τεταρτημόριο με μεσοδιάστημα 2cm κατά μήκος του επιθηλίου Barrett, ενώ σε βλεννογονικές αλλοιώσεις, όπως διαβρώσεις, εξελκώσεις, οζία, πλάκες, στενώσεις, λαμβάνονται ξεχωριστές βιοψίες με λαβίδα jumbo και τοποθετούνται σε διαφορετικό φιαλίδιο.

Εφόσον δε διαπιστωθεί δυσπλασία, οι ασθενείς θα πρέπει να τίθενται σε χαλαρό πρόγραμμα ενδοσκοπικής επιτήρησης ανά 2-3 έτη. Το χρονικό διάστημα ελέγχου θα μπορούσε να επιμηκυνθεί στα 3-5 έτη αν ληφθεί υπόψη ότι ο πραγματικός κίνδυνος ανάπτυξης αδενοκαρκινώματος είναι 0,5% ανά έτος, εν αντιθέσει με αυτό του 1-2% που πιστεύονταν παλαιότερα. Θα πρέπει να σημειωθεί πάντως ότι οι συγγραφείς που προτείνουν την ενδοσκοπική επιτήρηση ανά 3-5 έτη βασίζονται κυρίως σε δεδομένα αποτελεσματικότητας-κόστους που δεν είναι δυνατό να γενικευτούν.

### Δυσπλασία σε οισοφάγο Barrett

Η ενδοσκοπική επιτήρηση των ασθενών με ΟΒ γίνεται κυρίως για την πρώιμη ανίχνευση δυσπλασίας (χαμηλόβαθμης, υψηλόβαθμης, απροσδιόριστης) στο βιοπτικό υλικό, η οποία όμως δεν αποτελεί και το χρυσό προγνωστικό δείκτη κακοήθειας. Παρόμοιες ιστολογικές αλλοιώσεις με τη χαμηλόβαθμη δυσπλασία παρατηρούνται σε φυσιολογικό ιστό κατά τη διάρκεια οξείας φλεγμονής και για το λόγο αυτό επιβάλλεται η χορήγηση επιθετικής αντιεκκριτικής αγωγής πριν τη λήψη βιοψιών σε ασθενή με ΟΒ. Επιπλέον, οι κλινικοί ιατροί πρέπει να έχουν υπόψη ότι το ποσοστό συμφωνίας εξειδικευμένων παθολογοανατόμων στη διάγνωση χαμηλόβαθμης δυσπλασίας σε ασθενή με ΟΒ είναι <50%, ενώ το ποσοστό αυτό ανέρχεται σε 85% στη διάγνωση υψηλόβαθμης δυσπλασίας.

Δεν είναι επαρκής η γνώση που υπάρχει προς το παρόν όσον αφορά στη φυσική ιστορία της χαμηλόβαθμης δυσπλασίας. Σίγουρο πάντως θα πρέπει να θεωρείται ότι αποτελεί παράγοντα κινδύνου για την ανάπτυξη καρκίνου[30], ενώ σε κάποιες μελέτες φαίνεται εξέλιξη προς υψηλόβαθμη δυσπλασία ή αδενοκαρκίνωμα σε 10-28% των ασθενών εντός 5ετίας[30-32]. Με βάση αυτά τα στοιχεία θεωρείται επιβεβλημένη η ενδοσκοπική επιτήρηση των ασθενών με ΟΒ και χαμηλόβαθμη δυσπλασία ανά 6μηνο το πρώτο έτος και, εφόσον δεν υπάρχει εξέλιξη, ανά έτος στη συνέχεια. Σκόπιμο είναι οι ασθενείς αυτοί να βρίσκονται υπό συνεχή αγωγή με PPIs για τον έλεγχο της οξείας φλεγμονής που περιπλέκει την ιστολογική εικόνα. Μεγάλο θεραπευτικό δίλημμα προκύπτει όταν επιβεβαιώνεται η διάγνωση υψηλόβαθμης δυσπλασίας σε ασθενή με ΟΒ. Από τη μία πλευρά είναι γνωστό ότι υψηλόβαθμη δυσπλασία συνυπάρχει συχνά με διηθητικό αδενοκαρκίνωμα (στο 30-40% των οισοφάγων που αφαιρούνται για υψηλόβαθμη δυσπλασία συνυπάρχει αδενοκαρκίνωμα), ενώ σε προοπτικές μελέτες φαίνεται ότι οι ασθενείς αυτοί τελικά θα αναπτύξουν αδενοκαρκίνωμα εντός 5ετίας σε ποσοστά της τάξης του 60%[33]. Επιπλέον φαίνεται ότι εκτεταμένη λήψη βιοψιών (ανά 1cm με λαβίδα jumbo) αποτυγχάνει να αναδείξει το συνυπάρχον αδενοκαρκίνωμα[34], ενώ τη στιγμή που τελικά τίθεται η διάγνωση υπάρχει ήδη επέκταση του όγκου, κάτι που θα μπορούσε να έχει αποφευχθεί αν οι ασθενείς παραπέμπονταν στο χειρουργείο από την πρώτη στιγμή της διάγνωσης της υψηλόβαθμης δυσπλασίας[35]. Από την άλλη πλευρά, η εναλλακτική χειρουργική λύση (οισοφαγεκτομή), η οποία είναι η μοναδική επί του παρόντος που προλαμβάνει την εξέλιξη από την υψηλόβαθμη δυσπλασία στο αδενοκαρκίνωμα, έχει υψηλά ποσοστά διεγχειρητικής θνητότητας (3-12%) και νοσηρότητας (30-50%)[36], γεγονός που θέτει το θεράποντα και τελικά και τον ασθενή σε μεγάλο θεραπευτικό δίλημμα.

Αυτή τη στιγμή και με δεδομένη την υψηλή νοσηρότητα και θνητότητα της οισοφαγεκτομής, προτείνονται δύο στρατηγικές αντιμετώπισης της υψηλόβαθμης δυσπλασίας: είτε καταρχήν παραπομπή σε συγκεκριμένο κέντρο με υψηλή εμπειρία σε τέτοιου είδους επεμβάσεις είτε ενδοσκοπική επιτήρηση ανά 3μηνο και παραπομπή μόνο με ιστολογική διάγνωση αδενοκαρκινώματος. Όταν επιλέγεται η τακτική ενδοσκοπικής επιτήρησης, θα πρέπει να λαμβάνονται βιοψίες ανά 1cm με λαβίδα jumbo. Απαραίτητη προϋπόθεση είναι η επιβεβαίωση της διάγνωσης της υψηλόβαθμης δυσπλασίας από δεύτερο εξειδικευμένο στο θέμα παθολογοανατόμο. Λόγω της σοβαρότητας της κατάστασης και των αντικρουόμενων δεδομένων της διεθνούς ➪

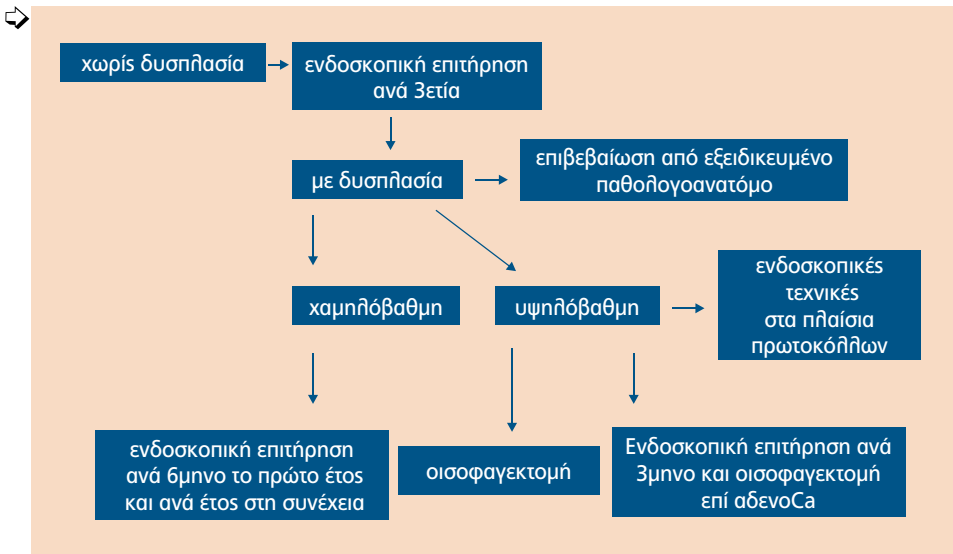


***Εικόνα 1.*** *Επιτήρηση ασθενών με οισοφάγο Barrett.*

**ΠΙΝΑΚΑΣ 1. Η ΕΚΦΡΑΣΗ ΤΗΣ ΚΥΚΛΟΟΞΥΓΕΝΑΣΗΣ-2 ΣΕ ΦΥΣΙΟΛΟΓΙΚΟ ΕΠΙΘΗΛΙΟ ΟΙΣΟΦΑΓΟΥ, ΣΕ ΜΕΤΑΠΛΑΣΤΙΚΟ ΕΠΙΘΗΛΙΟ BARRETT, ΣΕ ΕΠΙΘΗΛΙΟ ΜΕ ΧΑΜΗΛΟΒΑΘΜΗ ΚΑΙ ΥΨΗΛΟΒΑΘΜΗ ΔΥΣΠΛΑΣΙΑ ΚΑΙ ΣΕ ΑΔΕΝΟΚΑΡΚΙΝΩΜΑ**

| Βιβλιογραφία | Φυσιολογικό επιθήλιο | Barrett | Χαμηλόβαθμη δυσπλασία | Υψηλόβαθμη δυσπλασία | Αδενοκαρκίνωμα |
|---|---|---|---|---|---|
| 49 | 0% | 81% | ? | ? | 100% |
| 50 | 0% | 0% | ? | ? | 78% |
| 17 | | σημαντική αύξηση (p<0,05) | σημαντική αύξηση (p<0,05) | σημαντική αύξηση (p<0,05 | ? |
| 51 | 0% | 75% | 83% | 100% | 100% |
| 52 | 0% | 50% | ? | ? | 99% |

**ΠΙΝΑΚΑΣ 2. ΠΕΡΙΛΗΨΗ ΤΩΝ ΑΝΑΔΡΟΜΙΚΩΝ ΜΕΛΕΤΩΝ ΓΙΑ ΤΗΝ ΠΡΟΣΤΑΤΕΥΤΙΚΗ ΔΡΑΣΗ ΤΩΝ ΜΗ ΣΤΕΡΟΕΙΔΩΝ ΑΝΤΙΦΛΕΓΜΟΝΩΔΩΝ ΦΑΡΜΑΚΩΝ ΕΝΑΝΤΙ ΤΟΥ ΚΑΡΚΙΝΩΜΑΤΟΣ ΤΟΥ ΟΙΣΟΦΑΓΟΥ**

| Βιβλιογραφία | Μέθοδος | Δείγμα | Έκβαση | ΜΣΑΦ |
|---|---|---|---|---|
| 53 | επιδημιολογική μελέτη παρακολούθηση | n=635.031 | συχνότητα θανάτων | RR:0,59 95% CI=0,34-1,03 |
| 54 | επιδημιολογική μελέτη παρακολούθηση | n=14.407 | συχνότητα οισοφαγικού ca | RR:0,10 95% CI=0,01-0,76 |
| 55 | case-control πληθυσμιακή | cases: 650 controls: 695 | συχνότητα οισοφαγικού ca | OR:0,37 95% CI:0,24-0,58 |
| 56 | case-control πληθυσμιακή | cases:12.174 controls: 34.934 | συχνότητα οισοφαγικού ca | OR:0,64 95% CI:0,41-0,98 |
| 57 | case-control πληθυσμιακή | cases: 1.149 controls: 5.952 | συχνότητα οισοφαγικού ca | OR:0,8 95% CI:0,5-1,4 |

*RR: σχετικος κίνδυνος, CI: διαστημα εμπιστοσυνης, OR: odds ratio.*

βιβλιογραφίας, η συζήτηση με τον ίδιο τον ασθενή και η παράθεση των δεδομένων είναι πρωταρχικής σημασίας.

Τα τελευταία χρόνια αναπτύσσονται ενδοσκοπικές τεχνικές καταστροφής του επιθηλίου Barrett με θερμική ή φωτοχημική ενέργεια ή ακόμα και με βλεννογονεκτομή. Οι τεχνικές αυτές προς το παρόν εφαρμόζονται μόνο σε ασθενείς με υψηλόβαθμη δυσπλασία και το κύριο μειονέκτημά τους είναι ότι πιθανόν να μην καταστρέφουν όλο το δυσπλαστικό επιθήλιο. Αν και τα αποτελέσματα που έχουν ανακοινωθεί μέχρι τώρα είναι ενθαρρυντικά[37], δεν υπάρχουν μακροπρόθεσμα δεδομένα, ενώ το ενδεχόμενο παραμονής δυσπλαστικού επιθηλίου που μακροπρόθεσμα θα εξελιχθεί σε αδενοκαρκίνωμα, κάτωθεν του πλακώδους επιθηλίου που αναπτύσσεται μετά την καταστροφή του ΟΒ, αποτελεί ενδεχόμενο που δε θα πρέπει να αγνοείται. Επιπλέον, καμία μελέτη δεν έχει αποδείξει ότι αυτές οι θεραπείες ελαττώνουν το μακροπρόθεσμο κίνδυνο ανάπτυξης αδενοκαρκινώματος, ενώ συνοδεύονται από ανάπτυξη στενώσεων στο 1/3 περίπου των ασθενών[38]. Ως εκ τούτου οι ενδοσκοπικές τεχνικές καταστροφής του ΟΒ πρέπει να επιλέγονται μόνο σε ασθενείς υψηλού εγχειρητικού κινδύνου με υψηλόβαθμη δυσπλασία, μετά από ενδελεχή ενημέρωση και μόνο στα πλαίσια ερευνητικών πρωτοκόλλων. Οι ανωτέρω κατευθυντήριες γραμμές είναι αυτές που προτείνονται από το ACG και εν πολλοίς συμπίπτουν με αυτές των περισσοτέρων διεθνών οργανισμών.

## Παρακολούθηση ασθενών με οισοφάγο Barrett με άλλα μέσα

Με βάση τα στοιχεία που προαναφέρθηκαν φαίνεται ότι η ενδοσκοπική επιτήρηση των ασθενών με ΟΒ, αν και είναι η μοναδική επί του παρόντος που εξασφαλίζει σε κάποιο ποσοστό την πρώιμη διάγνωση του αδενοκαρκινώματος που πιθανόν να αναπτυχθεί, δεν αποτελεί και το χρυσό κανόνα, αφού κάποιοι ασθενείς θα αναπτύξουν τελικά καρκίνο που δε θα επιδέχεται ιάσιμης θεραπευτικής παρέμβασης. Για το λόγο αυτό, έχουν προταθεί διάφορες εναλλακτικές τεχνικές παρακολούθησης των ασθενών αυτών. Στις περισσότερες περιπτώσεις η συμβολή της βιοτεχνολογίας είναι καταλυτική. Θα πρέπει να σημειωθεί πάντως ότι αυτές οι τεχνικές βρίσκονται μόνο στα πλαίσια έρευνας και αξιολόγησης και σε καμία περίπτωση δεν υποκαθιστούν την κλασική ενδοσκοπική επιτήρηση και λήψη βιοψιών που ήδη αναφέρθηκε.

Η λήψη βιοψιών μετά ενδοσκοπική χρώση του επιθηλίου με κυανούν του μεθυλενίου που χρωματίζει επιλεκτικά τις εστίες εντερικής μετάπλασης είναι γνωστή από παλαιότερα. Όμως, είναι γνωστό ότι περιοχές με υψηλόβαθμη δυσπλασία εμφανίζουν ελαττωμένη πρόσληψη χρωστικής. Συνεπώς απουσία χρώσης θα μπορούσε να σημαίνει είτε απουσία εντερικής μετάπλασης είτε υψηλόβαθμη δυσπλασία[39]. Για τους ασθενείς με χαμηλόβαθμη ή απροσδιόριστη δυσπλασία, η κυτταρομετρία ροής θα μπορούσε να χρησιμοποιηθεί προγνωστικά, ώστε να διαπιστωθεί ποιοι έχουν αυξημένες πιθανότητες ανάπτυξης αδενοκαρκινώματος[33].

Η μετάλλαξη του ογκογονιδίου P53, προσδιορίζεται ανοσοϊστοχημικά και αποτελεί προγνωστικό παράγοντα για τους ασθενείς με ΟΒ που πρόκειται να αναπτύξουν αδενοCa. Αν και η μέθοδος αυτή είναι απλή και σχετικά διαθέσιμη, έχει υψηλό ποσοστό ψευδώς θετικών και ψευδώς αρνητικών αποτελεσμάτων. Οι πιο αξιόπιστες μοριακές τεχνικές είναι δαπανηρές και όχι εύκολα διαθέσιμες[40].

Η ενδοσκόπηση φθορισμού, βασίζεται στην αρχή της διέγερσης σε φθορισμό κάποιου ιστού μετά από στόχευση με φως ορισμένου μήκους κύματος. Ο ιστός εκλύει φθορίζον φως μεγαλύτερου μήκους κύματος. Ο δυσπλαστικός ιστός έχει διαφορετικό φθορισμό από τον φυσιολογικό ιστό. Η μέθοδος επιτρέπει τη στόχευση των βιοψιών σε εστίες δυσπλαστικού επιθηλίου[41]. Με το ίδιο σκεπτικό διαρκώς αναπτύσσεται και η πειραματική επί του παρόντος «φωτοδυναμική διάγνωση». Σε αυτήν χορηγείται φωτοευαισθητοποιός ουσία (5-αμινολεβουλινικό οξύ), που συγκεντρώνεται επιλεκτικά σε όγκους και δυσπλαστικό επιθήλιο. Στη συνέχεια, ο φωτισμός του επιθηλίου Barrett με φως ειδικού μήκους κύματος διεγείρει το δυσπλαστικό επιθήλιο σε φθορισμό και επιτρέπει την καλύτερη στόχευση των βιοψιών[42].

Τέλος, μεμονωμένες αναφορές για χρήση νέων τεχνολογικών επιτευγμάτων, όπως της οπτικής τομογραφίας συνοχής (optical coherence tomography)[43] και της υψηλής ευκρίνειας μεγεθυντικής ενδοσκόπησης[44], δείχνουν ότι αυτές οι τεχνικές μπορεί στο μέλλον να βοηθήσουν στην παρακολούθηση των ασθενών με ΟΒ. Ο ενδοσκοπικός υπέρηχος (EUS) σε μεμονωμένες αναφορές δείχνει ότι μπορεί να βοηθήσει στην αναγνώριση και παρακολούθηση ασθενών με υψηλόβαθμη δυσπλασία και/ή ενδοβλεννογόνιο καρκίνωμα[45]. Επιπλέον, η χρήση καθετήρων υψηλής συχνότητας οι οποίοι χρησιμοποιούνται δια του καναλιού βιοψίας, αναφέρεται ότι μπορεί να βοηθήσει στην παρακολούθηση ασθενών με ΟΒ και υψηλόβαθμη δυσπλασία, στους οποίους έχει γίνει βλεννογονεκτομή.

## Χημειοπροφύλαξη στους ασθενείς με ΟΒ: η μελλοντική λύση;

Σε αρκετές επιδημιολογικές μελέτες έχει διαπιστωθεί ότι η χρόνια κατανάλωση μη στεροειδών αντιφλεγμονωδών φαρμάκων τα οποία αναστέλλουν τις κυκλοοξυγενάσες, σχετίζεται με ελαττωμένο κίνδυνο ανάπτυξης κακοήθειας στο γαστρεντερικό σύστημα[46]. Οι αναστολείς της κυκλοοξυγενάσης 2 φαίνεται ότι έχουν συγκεκριμένη αντινεοπλασματική δράση σε πειραματόζωα και στους ασθενείς με οικογενή πολυποδίαση[47] και είναι πλέον τεκμηριωμένο ότι έχουν σημαντικά λιγότερους κινδύνους τοξικότητας σε σχέση με τους μη εκλεκτικούς αναστολείς κυκλοοξυγενασών. Συγκεκριμένα, φαίνεται ότι η κυκλοοξυγενάση 2 επηρεάζει κρίσιμες λειτουργίες στη διαδρομή της καρκινογένεσης όπως την κυτταρική απόπτωση και πολλαπλασιασμό, την αγγειογένεση, τη διηθητικότητα, την ανοσοκαταστολή και τη χρόνια φλεγμονή[48]. Ειδικότερα η έκφραση της κυκλοοξυγενάσης-2 στο φυσιολογικό πλακώδες επιθήλιο του οισοφάγου, στο μεταπλαστικό επιθήλιο Barrett και σε οισοφάγο Barrett με χαμηλόβαθμη ή υψηλόβαθμη δυσπλασία και αδενοκαρκίνωμα ποικίλλει (πίνακας 1). Τα μέχρι στιγμής δεδομένα αποδεικνύουν αυξημένη έκφραση της κυκλοοξυγενάσης-2 σε ασθενείς με προκαρκινωματώδεις καταστάσεις του οισοφάγου[17,49-52]. Εκτός από τα ανωτέρω, υπάρχουν αρκετές επιδημιολογικές ενδείξεις σχετικά με το ότι τα μη στεροειδή αντιφλεγμονώδη προλαμβάνουν την ανάπτυξη οισοφαγικού καρκίνου[53-57] (πίνακας 2).

Επιπροσθέτως, in vitro μελέτες σε πειραματόζωα υποστηρίζουν τη χημειοπροφυλακτική δράση των εκλεκτικών αναστολέων της κυκλοοξυγενάσης 2 στο μεταπλαστικό επιθήλιο Barrett. Οι Buttar και συνεργάτες[58] έδειξαν ότι οι εκλεκτικοί COX-2 αναστολείς ελάττωσαν τον πολλαπλασιασμό των επιθηλιακών κυττάρων κατά 55% σε ασθενείς με οισοφάγο Barrett. Οι ίδιοι ερευνητές σε άλλη μελέτη[59] σε πειραματόζωα, παρουσίασαν ελάττωση του κινδύνου ανάπτυξης οισοφαγικού καρκίνου κατά 55-79%, ανάλογα με το είδος του εκλεκτικού COX-2 αναστολέα που χρησιμοποιήθηκε. Οι Kauer και συνεργάτες[60] έδειξαν ότι χορήγηση 25 mg rofecoxib σε ασθενείς με οισοφάγο Barrett για 10 ημέρες, συνοδεύονταν από ελάττωση της έκφρασης της COX-2 κατά 77%, ελάττωση της προσταγλανδίνης E2 κατά 59% και ελάττωση της έκφρασης του πυρηνικού αντιγόνου πολλαπλασιασμού κατά 62,5%. Αυτά τα ευρήματα οδήγησαν στην έναρξη μίας μελέτης φάσης II και μίας τυχαιοποιημένης μελέτης φάσης III, οι οποίες επί του παρόντος βρίσκονται σε εξέλιξη. Στην πολυκεντρική μελέτη των Forastiere και συνεργατών τυχαιοποιούνται ασθενείς με ΟΒ και χαμηλόβαθμη ή υψηλόβαθμη δυσπλασία να λάβουν εκλεκτικό αναστολέα COX-2 ή placebo, και παρακολουθούνται μέχρι υποστροφής της δυσπλασίας ή την ανάπτυξη αδενοκαρκινώματος. Σε ευρωπαϊκή πολυκεντρική μελέτη, οι Atwood και συνεργάτες τυχαιοποιούν ασθενείς με ΟΒ σε 4 θεραπευτικά σκέλη: εκλεκτικό COX-2 αναστολέα με ή χωρίς αναστολέα αντλίας πρωτονίων, μόνο αναστολέα αντλίας πρωτονίων ή placebo, με τελικό στόχο την εκτίμηση της επίδρασης του φαρμάκου δοκιμής στην ανάπτυξη οισοφαγικού καρκίνου. Τα αποτελέσματα των ανωτέρω μελετών αναμένονται με εξαιρετικό ενδιαφέρον.

## Βιβλιογραφία


1. Spechler SJ. Barrett's esophagus. N Engl J Med 2002; 346:836-42.
2. Devesa SS, Blot WJ, Fraumeni JF Jr. Changing patterns in the incidence of esophageal and gastric carcinoma in the United States. Cancer 1998; 83:2049-53.
3. Shaheen NJ, Crosby MA, Bozymski EM, Sandler RS. Is there publication bias in the reporting of cancer risk in Barrett's esophagus? Gastroenterology 2000; 119:333-8.
4. Cameron AJ. Epidemiology of columnar-lined esophagus and adenocarcinoma. Gastroenterol Clin North Am 1997; 26:487-94.
5. Cameron AJ, Zinsmeister AR, et al. Prevalence of columnar lined esophagus. Gastroenterology 1990; 99:918-22.
6. Sharma P, Morales TG, et al. Dysplasia in short segment Barrett esophagus, a prospective 3 year follow up. Am J Gastroenterol 1997; 92:2012-6.
7. Sampliner SJ. Detecting, measuring and managing Barrett esophagus: the complete endoscopist's dilemma. Gastrointest. Endosc. 1997; 45:533-5.
8. Kapadia CR. Short segment Barrett's esophagus: prevalence, diagnosis and associations. Gastroenterology 1998; 114:409.
9. Rudolph RE, Vaughan TL, Storer BE, et al. Effect of segment length on risk for neoplastic progression in patients with Barrett esophagus. Ann Intern Med 2000; 132:612-20.
10. Goldblum JR, Vicari JJ, Falk GW, et al. Inflammation and intestinal metaplasia of the gastric cardia; the role of gastroesophageal reflux and Helicobacter pylori infection. Gastroenterology 1998; 114:633-9.
11. Hirota WK, Loughney TN, Lazas DJ, et al. Specialized intestinal metaplasia, dysplasia and cancer of the esophagus and esophagogastric junction: Prevalence and cinical data. Gastroenetrology 1999; 116:272-85.
12. Pberg S, Peters JH, DeMeester TR, et al. Inflammation and specialized intestinal metaplasia of cardiac mucosa is a manifestation of gastroesophageal reflux disease. Ann Surg 1997; 226:522-32.
13. Sharma P, Weston AP, Morales T, et al. Relative risk of dysplasia for patients with intestinal metaplasia in the distal esophagus

and in the gastric cardia. Gut 2000; 46:9-13.
14. Morales TG, Camargo E, Bhattacharyya A, Sampliner RE. Long term follow up of intestinal metaplasia of the gastric cardia. Am J Gastroenterol 2000; 95:677-80.
15. Goldstein NS. Gastric cardia intestinal metaplasia: biopsy follow up of 85 patients. Mod Pathol 2000; 13:72-9.
16. Ormsby AH, Vaezi MF, Richter JE, et al. Cytoceratin immunoreactivity patterns in the diagnosis of short segment Barrett's esophagus. Gastroenterology 2000; 119:683-90.
17. Shirvani VN, Ouatu-Lascar R, Kaur BS, et al. Cyclooxygenase 2 expression in Barrett's esophagus and adenocarcinoma: ex vivo induction by bile salts and acid exposure. Gastroenterology 2000; 118:487-96.
18. Souza RF, Shewmake K, Terada LS, Spechler SJ. Acid exposure activates the mitogen-activated protein kinase pathways in Barrett's esophagus. Gastroenterology 2002; 122:299-307.
19. Ouatu-Lascar R, Fitzgerald RC, Triadafilopoulos G. Differentiation and proliferation in Barrett's esophagus and the effects of acid suppression. Gastroenterology 1999; 117:327-35.
20. Peters FTM, Ganesh S, Kuipers EJ, et al. Endoscopic regression of Barrett's esophagus during omeprazole treatment: a randomized double blind study. Gut 1999; 45:489-94.
21. Spechler SJ, Lee E, Ahnen D, et al. Long term outcome of medical and surgical therapies for gastroesophageal reflux disease: follow-up of a randomized controlled trial. JAMA 2001; 285:2331-8.
22. Ye W, Chow WH, Lagergren J, et al. Risk of adenocarcinoma of the esophagus and gastric cardia in patients with gastroesophageal reflux diseases and after antireflux surgery. Gastroenterology 2001; 121:1286-93.
23. Nehra D, Howell P, Pye JK, Beynon J. Assessment of combined bile acid and pH profiles using an automated sampling device in gastro-oesophageal reflux disease. Br J Surg 1998; 85:134-7.
24. Brand DL, Ylvisaker JT, Gelfand M, et al. Regression of columnar esophageal (Barrett's) epithelium after anti-reflux surgery. N Engl J Med 1980; 302:844-8.
25. Gore S, Healey GJ, Sutton CJ, et al. Regression of columnar-lined (Barrett's) oesophagus with continuous omeprazole therapy. Aliment Pharmacol Ther 1993; 7:623-8.
26. Klinkenberg-Knol EC, Festen HPM, Jansen JBMJ, et al. Long-term treatment with omeprazole for refractory reflux esophagitis: efficacy and safety. Ann Int Med 1994; 121:161-7.
27. Eckardt VF, Kanzler G, Bernhard G. Life expectancy and cancer risk in patients with Barrett's esophagus: a prospective controlled investigation. Am J Med 2001; 111:33-7.
28. Dulai GS, Guha S, Kahn KL, et al. Preoperative prevalence of Barrett's esophagus in esophageal adenocarcinoma: a systematic review. Gastroenterology 2002; 122:26-33.
29. Corley D A, Levin T R, Habel L A. Surveillance and survival in Barrett's adenocarcinomas, a population based study. Gastroenterology 2002; 122:633-40.
30. Skacel M, Petras RE, Gramlich TL, et al. The diagnosis of low grade dysplasia in Barrett 's esophagus and its implications for disease progression. Am J Gastroenterol 2000; 95:3383-7.
31. Levine DS, Haggitt RC, Blount PL, et al. An endoscopic biopsy protocol can differentiate high-grade dysplasia from early adenocarcinoma in Barrett's esophagus. Gastroenterology 1993; 105:40-50.
32. Weston AP, Banerjee SK, Sharma P, et al. p53 protein overexpression in low grade dysplasia in Barrett's esophagus: immunohistochemical marker predictive of progression. Am J Gastroenterol 2001; 96:1355-62.
33. Reid BJ, Levine DS, Longton G, et al. Predictors of progression to cancer in Barrett's esophagus: baseline histology and flow cytometry identify low and high risk patients subsets. Am J Gastroenterol 2000; 95:1669-76.
34. Falk GW, Rice TW, Goldblum JR, Richter JE. Jumbo biopsy forceps protocol still misses unsuspected cancer in Barrett's esophagus with high grade dysplasia. Gastrointest Endosc 1999; 49:170-6.
35. Schnell TG, Sontag SJ, Chejfec G, et al. Long term non surgical management of Barrett's esophagus with high grade dysplasia. Gastroenterology 2001; 120:1607-19.
36. Swisher SG, Deford L, Merrinam KW, et al. Effects of operative volume on morbitity, mortality and hospital use after esophagectomy for cancer. J Thorac Cardiovasc Surg 2000; 119:1126-32.
37. van den Boogert J, van Hillegersberg R, Siersema PD, de Bruin RWF, Tilanus HW. Endoscopic ablation therapy for Barrett's esophagus with high grade dysplasia: a review. Am J Gastroenterol 1999; 94:1153-60.
38. Overholt BF, Panjehpour M, Haydek JM. Photodynamic therapy for Barrett's esophagus: follow-up in 100 patients. Gastrointest Endosc 1999; 49:1-7.
39. Canto MI, Setrakian S, Willis J, et al. Methylene-blue directed biopsies improve detection of intestinal metaplasia and dysplasia in Barrett's esophagus. Gastrointest Endosc 2000; 51:560-8.
40. Reid BJ. P53 and neoplastic progression in Barrett's esophagus (editorial). Am J Gastroenterol 2001; 96:1321-3.
41. Haringsma J, Tytgat GN, Yano H, et al. Autofluorescence endoscopy: feasibility of detection of GI neoplasms unapparent to white light endoscopy with an evolving technology. Gastrointest Endosc 2001; 53:642-50.
42. Endlicher E, Knuechel R, Hauser T, et al. Endoscopic fluorescence detection of low and high grade dysplasia in Barrett's oesophagus using systemic or local 5-aminolevulinic acid sensitization. Gut 2001; 48:314-9.
43. Poneros JM, Brand S, Bouma BE, et al. Diagnosis of specialized intestinal metaplasia by optical coherence tomography. Gastroenterology 2001; 120:7-12.
44. Guelrud M, Herrera I, Essenfeld H. Enhanced magnification endoscopy: a new technique to identify specialized intestinal metaplasia in Barrett's esophagus Gastrointest Endosc 2001; 53:559-65.
45. Scotiniotis IA, Kochman ML, Lewis JD, et al. Accuracy of EUS in the evaluation of Barrett's esophagus and high grade dysplasia or intramucosal carcinoma. Gastrointest Endosc 2001; 54:689-96.
46. van Rees BP, Ristimaki A. Cylooxygenase-2 in carcinogenesis of the gastrointestinal tract. Scand J Gastroenterol 2001; 36:897-903.
47. Dannenberg AJ, Altorki NK, Boyle JO, et al. Cyclooxygenase-2: a pharmacological target for the prevention of cancer. Lancet Oncol 2001; 2:544-51.
48. Buskens CJ, Ristimaki A, Offerhaus JA, et al. Role of cyclooxygenase-2 in the development and treatment of esophageal adenocarcinoma. Scand J Gastroenterol 2003; 239(suppl):87-93.
49. Wilson KT, Fu S, Ramanujam KS, et al. Increased expression of inducible nitric oxide synthase and cyclooxygenase-2 in Barrett's esophagus and associated adenocarcinoma. Cancer Res 1998; 58:2929-34.
50. Zimmermann KC, Sarbia M, Weber AA, et al. Cyclooxygenase-2 expression in human esophageal carcinoma. Cancer Res 1999; 59:198-204.
51. Morris CD, Armstrong GR, Bigley G, et al. Cyclooxygenase-2 expression in the Barrett's metaplasia-dysplasia-adenocarcinoma sequence. Am J Gastroenterol 2001; 96:990-6.
52. Buskens CJ, van Rees BP, Sivula A, et al. Prognostic significance of elevated cyclooxygenase-2 expression in patients with adenocarcinoma of the esophagus. Gastroenterology 2002; 122:1800-7.
53. Thun MJ, Namboodiri MM, Calle EE, et al. Aspirin use and risk of fatal cancer. Cancer Res 1993; 53:1322-7.
54. Funkhouser EM, Sharp GB. Aspirin and reduced risk of esophageal carcinoma.Cancer 1995; 76:1116-9.
55. Farrow DC, Vaughan TL, Hansten PD, et al. Use of aspirin and other nonsteroidal anti-inflammatory drugs and risk of esophageal and gastric cancer. Cancer Epidemiol Biomarkers Prev 1998; 2:97-102.
56. Langman MJS, Cheng KK, Gilman EA, et al. Effect of anti-inflammatory drugs on overall risk of common cancer: a case control study in general practice research database. Br Med J 2000; 320:1642-6.
57. Coogan PF, Rosenberg L, Palmer JR, et al. Nonsteroidal anti-inflammatory drugs and risk of digestive cancers at sites other than the large bowel. Cancer Epidemiol Biomarkers Prev 2000; 1:119-23.
58. Buttar NS, Wang KW, Anderson MA, et al. The effect of selective cyclooxygenase – 2 inhibition in Barrett's esophagus epithelium: an in vitro study. J Natl Cancer Inst 2002; 94:422-9.
59. Buttar NS, Wang KK, Leontotovitch O, et al. Chemoprevention of esophageal adenocarcinoma by COX-2 inhibition in an animal model for Barrett's esophagus. Gastroenterology 2002; 122:1101-12.
60. Kaur BS, Khamnehei N, Iravani M, et al. Rofecoxib inhibits cyclooxygenase 2 expression and activity and reduces cell proliferation in Barrett's esophagus. Gastroenterology 2002; 123:60-7.