ακτινολογικό Quiz

Οι «Μαγικές Εικόνες» (Α, Β)

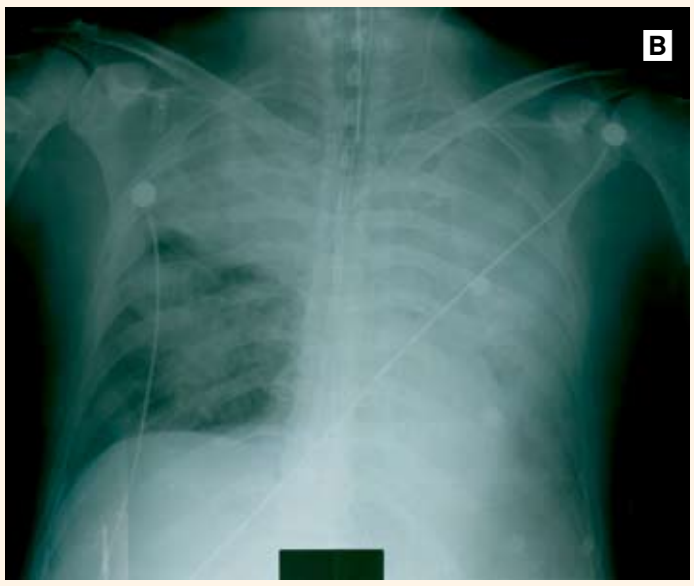

Η αποκατάσταση (Γ)

Περιγραφή περιστατικού

Άνδρας 38 ετών, καπνιστής, αποθηκάριος, με ιστορικό ψωρίασης, αναφέρει εμπύρετο έως 39°C, με ρίγος και κεφαλαλγία από 6ημέρου. Εισάγεται στο Νοσοκομείο με διάγνωση εξω-νοσοκομειακής πνευμονίας. Στην ακτινογραφία φαίνεται κεντρική πύκνωση στη περιοχή της γλωσσίδας - κάτω λοβού (ακτινογραφία Α) και στην HRCT βρίσκεται ήπια μεσοθωρακική λεμφαδενοπάθεια. Συνυπάρχουν ΤΚΕ = 80, Λευκά = 13.000, CRP = 15, παθολογική ηπατική βιολογία, μη μουσικοί ρόγχοι, αύξηση φωνητικών δονήσεων στην περιοχή της πύκνωσης και άφθονες κολλώδεις κίτρινες εκκρίσεις. Παρά τη χορήγηση διπλού -και στην συνέχεια τριπλού- σχήματος αντιβιοτικών, μετά από αρχική βελτίωση ο άρρωστος οδηγήθηκε σε οξεία αναπνευστική ανεπάρκεια, με σημαντική επέκταση των πυκνώσεων και δεξιά και αύξηση των Λευκών (Λευκά =18.000). Μεταφέρθηκε στη ΜΕΘ, όπου και διασωληνώθηκε την 10η ημέρα της Νοσηλείας του (ακτινογραφία Β). Στο ενδιάμεσο χρονικό διάστημα 6 καλλιέργειες αίματος και πτυέλων δεν ανέδειξαν παθογόνα, ενώ αντιγόνο Πνευμονοκόκκου και αντισώματα Λεγιονέλλας ήταν αρνητικά και μόνον η CRP διπλασιάσθηκε (CRP =35). Την πρώτη μέρα της διασωλήνωσης έγινε βρογχοσκόπηση που έδειξε αεραγωγούς με διάχυτη ερυθρότητα, χωρίς πυώδεις εκκρίσεις, ενώ στο Lavage μικρού όγκου αποκαλύφθηκε μέτρια κυτταροβρίθεια και μικτή κυψελιδίτιδα (Μακροφάγα = 46%, Λεμφοκύτταρα= 15%, Ηωσινόφιλα = 4.5%, Πολυμορφοπύρηνα = 33%, Πλασματοκύτταρα = 1%) - χαρακτηρίστηκε αρνητικό για κακοήθεια και αρνητικό για βακτήρια και μύκητες (ποσοτικές καλλιέργειες). Με βάση τα κλινικο-εργαστηριακά στοιχεία και το Lavage αποκλείσθηκαν 6 νοσήματα (εκτός ειδικών λοιμώξεων), ήτοι Διάμεση Πνευμονία, Wegener, Κυψελιδική αιμορραγία, Πνευμονίτις εξ υπερευαισθησίας ή Λύκου, Οξεία Ηωσινοφιλική Πνευμονία.

Διάγνωση

Μεταδοτικώς βρογχοπάθεια (BOOP)

Ο άρρωστος έλαβε ουμηνηρωματική αγωγή με Μεθυλ-πρεδνιζόλόνη 1000mg/24ωρο για 3 ημέρες και, έπειτα, 240mg/24ωρο, ενδοφλέβια, χωρίς διακοπή των αυτιβιοτικών (Meromen – Avelox – Voncon - Cansidas). Μετά από 4 ημέρες παρουσιάσε συμπτωματική κλινική και ακτινολογική βελτίωση. Τα αυτιβιοτικά διεκόπησαν και την ύδρα μέρα αποσωληνώθηκε. Μέσα στη ΜΕΘ καλείται παθογόνο δεν βρέθηκε. Όλες οι ορολογικές αυτιδράσεις για Αγγειίτιδες, Leptospira, CMV, Rickettsia και Νοσήματα Κολλαγόνου ήταν αρνητικές. Η ηπατική βιολογία και η πνευμοκυττάρων αποκαταστάθηκαν. Με υποπληματικές πυκνώσεις στα μέσα και στα κάτω πνευμονικά πεδία είχε δεύτερη βρογχοσκόπηση, 10 μέρες μετά την αποσωλήνωση, διότι δεν δέχθηκε να κάνει βιοψία πνευμόνων. Σε Lavage μεγάλου όγκου βρέθηκε σημαντική κυτταροβρίθεια ($52x10^4$), με Μακροφάγα = 68.8%, Λεμφοκύτταρα = 28.5%, Ηωσινόφιλα = 0.6%, Πολυμορφοπύρηνα = 2.1%, CD4/CD8 = 0.53% και CD57 = 22%. Μόλον τα CD57 δεν συνηγορούν υπέρ βρογχιοπάθειας. Η πνευμονίτις εξ υπερευαισθησίας ως δεύτερη διάγνωση (CD57 αυξημένα) αποκλείσθηκε από το ιστορικό, τα ανοσολογικά και το Lavage. Ένα μήνα μετά την έξοδο εμφανίζει πλήρη αποκατάσταση (ακτινογραφία Γ), έχει ήπιο περιοριστικό σύνδρομο και παμβάλει 20mg Prezolon ανά 24ωρο, με προοπτική συνεχούς αγωγής για το ενδιάμεσο εξάμηνο.