Επείγουσα Ωτορινολαρυγγολογία

Ξένα σώματα στη μύτη, στο λάρυγγα και το τραχειοβρογχικό δένδρο, στον υποφάρυγγα και τον οισοφάγο

Απόψεις και θέσεις του 2006

Μέρος Α΄

ΒΕΛΕΓΡΑΚΗΣ Γ., ΓΚΕΛΗΣ Δ., ΚΑΡΑΤΖΑΝΗΣ Α., ΜΠΙΖΑΚΗΣ Ι., ΠΡΟΚΟΠΑΚΗΣ Ε., ΣΚΟΥΛΑΚΗΣ Χ., ΧΕΛΙΔΟΝΗΣ Ε.

ΞΕΝΟ ΣΩΜΑ ΣΤΗ ΜΥΤΗ

ΣΤΑ ΠΑΙΔΙΑ

Η είσοδος και παραμονή ενός ξένου σώματος στη μύτη παρατηρείται συνήθως σε παιδιά ηλικίας 1,5 έως 3 ετών. Τα νήπια, τα οποία βάζουν ξένα σώματα στη μύτη τους, συνήθως πάσχουν από χρόνια συμφόρηση του ρινικού βλεννογόνου, συνεπεία μιας αλλεργικής ρινίτιδας, λοιμώδους ρινίτιδας ή ρινοκολπίτιδας ή πάσχουν από υπερτροφία των αδενοειδών εκβλαστήσεων. Στην προσπάθειά τους να πάρουν αέρα από τη μύτη τα παιδιά και αγνοώντας την τεχνική πώς να φυσούν τη μύτη τους για να την κενώσουν, εισάγουν στο ρουθούνι κάποιο ξένο σώμα. Το ξένο σώμα μπορεί να είναι πλαστικό, μεταλλικό, γυάλινο, ή από οποιοδήποτε υλικό μαλακό και εύκαμπτο ή σκληρό. Τα μεγέθη και τα σχήματα των ξένων σωμάτων ποικίλλουν. Αν το ξένο σώμα είναι κάποιος σπόρος ή όσπριο, προσροφά νερό και φουσκώνει, κάνοντας μεγαλύτερη την απόφραξη. Στα παιδιά με υπερωιοσχιστία (λυκόστομα) μπορεί να περάσει τροφή από τη σχισμή της υπερώας μέσα στη ρινική κοιλότητα.

Ο ΩΡΛ μπορεί να αντιμετωπίσει μια πρόσφατη εισαγωγή ενός ξένου σώματος ή μια παλαιά που πέρασε απαρατήρητη από τους γονείς. Καθώς παρέρχεται ο χρόνος, το παιδί με κάποιο ξένο σώμα στη ρινική κοιλότητα αποβάλλει δύσοσμες εκκρίσεις μόνον από τον ένα ρώθωνα. Χαρακτηριστικά οι γονείς αναφέρουν ότι το παιδί εκπέμπει μια περίεργη δυσοσμία όταν το πλησιάζουν ή το αγκαλιάζουν. Τούτο αποτελεί τη συνηθισμένη αιτία που αναγκάζει τους γονείς να μεταφέρουν το παιδί τους στο γιατρό. Το έκκριμα που βγαίνει από τη μύτη μπορεί να είναι πυοαιματηρό (η αυτή εικόνα μπορεί να παρατηρηθεί επί νεοπλάσματος σε ενήλικες).

Τα ξένα σώματα συνήθως σφηνώνονται στο πρόσθιο τμήμα του ρώθωνος, αν και μπορούν να φθάσουν πιο πίσω μετά από έμετο ή προσπάθειες των γονέων να το αφαιρέσουν. Αρκετές φορές ένα ξένο σώμα από εύπλαστο υλικό δε γίνεται ορατό κατά την πρόσθια ρινοσκοπία, διότι συνήθως σφηνώνεται στην πρόσθια άνω επιφάνεια της μέσης ρινικής κόγχης και της ράχης της ρινός[1]. Άλλοτε πάλι, κατά την ενδοσκόπηση της μύτης, το ξένο σώμα μοιάζει με πολύποδα[2].

ΣΤΟΥΣ ΕΝΗΛΙΚΟΥΣ

Οι ενήλικοι που μπορεί να σφηνώσουν κάποιο ξένο σώμα στη μύτη τους είναι συνήθως άτομα με διανοητική διαταραχή ή φυλακισμένοι, ή το ξένο σώμα μπορεί να είναι αποτέλεσμα πυροβολισμού της περιοχής, με ενσφήνωση του βλήματος στη ρινική θαλάμη, ή ενδορρινικής επέμβασης, όπου μπορεί από αμέλεια να ξεχαστεί κάποια γάζα ή κάποιο εργαλείο στη ρινική κοιλότητα. Στους ενηλίκους μπορεί να εντοπιστούν μέσα στη ρινική κοιλότητα ρινόλιθοι. Σε περίπτωση κατά την οποία κάποιο βλεννοπυώδες βύσμα ή κάποιο ξένο σώμα περιβληθεί από κοκκιωματώδη ιστό και έχει σφηνωθεί, μπορεί να δράσει ως πυρήνας. Ο πυρήνας αυτός προσροφά ιόντα ασβεστίου, φωσφορικά και διττανθρακικά άλατα και μετατρέπεται σε ρινόλιθο. Οι ρινόλιθοι συνήθως δημιουργούνται στο έδαφος της μύτης και απεικονίζονται ακτινογραφικώς.

ΑΝΤΙΜΕΤΩΠΙΣΗ

Προτού γίνει οποιαδήποτε απόπειρα αφαίρεσης του ξένου σώματος, πρέπει να είναι κανείς απολύτως βέβαιος ότι έχει κάνει ακριβή διάγνωση και ότι ασφαλώς μπορεί να αφαιρέσει το ξένο σώμα. Όταν κάποιος δε διαθέτει τα κατάλληλα εργαλεία και εφόδια (ρινοσκόπιο, ρινολαβίδες ποικίλων μεγεθών, μύλες κυρτές, αναρρόφηση, σύριγγα 60ml, φιάλη φυσιολογικού ορού, καθετήρα Folley και φωτισμό), πρέπει να αξιολογεί την κατάσταση. Τις περισσότερες φορές ένα ξένο σώμα μπορεί να αφαιρεθεί αργότερα, ακόμη και την επομένη ημέρα, οπότε και ο ασθενής θα είναι νηστικός και ίσως υπάρχει κάποιος άλλος εμπειρότερος στην αφαίρεση των ξένων σωμάτων ή θα υπάρχουν συνθήκες χορήγησης πρεμιστικού ή γενικής αναισθησίας, αν απαιτηθεί[3].

Πάντοτε εκτελείται πρόσθια ρινοσκόπηση με έντονο φωτισμό. Η προσθία ρινοσκοπία αποκαλύπτει έναν εξέρυθρο συμπεφορημένο βλεννογόνο, βλεννοπυώδεις εκκρίσεις και καμιά φορά κοκκιωματώδη ιστό, εξέλκωση και νέκρωση. Το ξένο σώμα μπορεί να είναι ή να μην είναι ορατό κι αυτό εξαρτάται από το μέγεθος και τη φύση του ξένου σώματος και από το βαθμό του οιδήματος του βλεννογόνου που περιβάλλει το ξένο σώμα.

Αφού εντοπιστεί το ξένο σώμα, αποφασίζεται η άμεση απομάκρυνσή του με τον ενδεικνυόμενο τρόπο, ανάλογα με το είδος του ξένου σώματος. Συνήθως το ξένο σώμα περιβάλλεται από πυκνές πυόχρωμες βλέννες και δεν είναι εύκολη η αναγνώριση της σύστασής του. Πολλές φορές ένα ξένο σώμα μπορεί να αφαιρεθεί χρησιμοποιώντας ακόμη και την απλή αναρρόφηση με μεταλλικό ρύγχος.

Όμως, αν γίνει μια τέτοια απόπειρα και κινηθεί το παιδί, μπορεί να ωθηθεί το ξένο σώμα ακόμη πιο μέσα. Αν το ξένο σώμα προωθηθεί στο ρινοφάρυγγα, τότε η τύχη του είναι ή να καταποθεί ή να εισροφηθεί με κίνδυνο να αποφραχθεί η τραχεία και να παρεμποδιστεί μερικώς ή ολικώς η αναπνοή. Γενικά, η αφαίρεση μπορεί να ακολουθήσει τα ακόλουθα βήματα: Για να μπορέσει ο γιατρός να κάνει τους απαραίτητους χειρισμούς ή να εφαρμόσει επιφανειακή αναισθησία στο ρινικό βλεννογόνο του παιδιού, το παιδί πρέπει να συγκρατείται ασφαλώς από τη μητέρα του ή τον πατέρα του ή κάποια αδελφή.

Εικόνα 1. *Ασφαλής συγκράτηση του παιδιού από τη μητέρα του. Με το ένα χέρι συγκρατεί τους ώμους και με το άλλο χέρι συγκρατεί το μέτωπο του παιδιού της.*

Ο ασφαλέστερος τρόπος συγκράτησης ενός παιδιού είναι ο εξής: η ράχη του παιδιού ακουμπά στο στήθος της μητέρας ή της νοσηλεύτριας. Τα πόδια του παιδιού συγκρατούνται ανάμεσα στα γόνατα της μητέρας. Οι ώμοι του παιδιού αγκαλιάζονται με το δεξί χέρι της μητέρας, η οποία συλλαμβάνει το μέτωπο του παιδιού και το σπρώχνει προς τα πίσω (εικόνα 1). Η αφαίρεση ενός ξένου σώματος από τη μύτη απαιτεί τη συντονισμένη συνεργασία γιατρού, παιδιού, μητέρας ή νοσηλεύτριας. Σπάνια χρειάζεται γενική αναισθησία.

Ένα ξένο σώμα που έχει εισαχθεί πρόσφατα, μπορεί να αφαιρεθεί αφού γίνει ενστάλαξη στις ρινικές κοιλότητες σταγόνων ενός διαλύματος τοπικού αποσυμφορητικού, όπως φαινυλεφρίνης 1-4% ή εφεδρίνης 3% και στη συνέχεια συστήνεται στο παιδί να φυσήξει προς τα έξω. Αρκετές φορές το ξένο σώμα μπορεί να εκτοξευτεί προς τα έξω. Όμως τις περισσότερες φορές ο χειρισμός αυτός αποτυγχάνει, είτε διότι το παιδί αδυνατεί να φυσήξει αποτελεσματικά, είτε διότι το ξένο σώμα είναι μεγάλο ή καλά σφηνωμένο.

Σ' αυτές τις περιπτώσεις γίνεται επιφανειακή αναισθησία του ρινικού βλεννογόνου με ψεκασμούς ξυλοκαΐνης και εφαρμογή σταγόνων κάποιου τοπικού αποσυμφορητικού,

αν δεν έχει γίνει ήδη. Προτού εφαρμοστεί η επιφανειακή αναισθησία και αποσυμφόρηση του ρινικού βλεννογόνου, γίνεται αναρρόφηση των εκκρίσεων από τις ρινικές κοιλότητες. Ένα ξένο σώμα μπορεί να αφαιρεθεί με κατάλληλη λαβίδα ή άγκιστρο ή μεταλλική μύλη της οποίας έχει καμφθεί το άκρο που φέρει την αποστρογγυλεμένη κεφαλή με οπή. Η χρησιμοποίηση μύλης με κυρτή διάτρητη κεφαλή διευκολύνει την εισαγωγή της κεφαλής πίσω από το ξένο σώμα και την έλξη του ξένου σώματος προς τα εμπρός και έξω. Σε μερικές περιπτώσεις που υπάρχει κίνδυνος να προωθηθεί το ξένο σώμα προς τα πίσω με κίνδυνο να το εισροφήσει ή να το καταπιεί το παιδί, γίνεται προσπάθεια να εισαχθεί πίσω από το ξένο σώμα ένας λεπτός καθετήρας Folley και αφού φουσκωθεί ελαφρώς το διατατό κυστίδιο του καθετήρα, έλκεται προς τα εμπρός, παρασύροντας έτσι το ξένο σώμα.

Αν τραβώντας το ξένο σώμα προς τα έξω προκληθεί ρινορραγία, τότε εισάγεται ένας πρόσθιος πωματισμός με τολύπιο βάμβακα ή γάζας που έχει εμβραχεί με κάποιο αγγεισυσπαστικό και παραμένει στο ρώθωνα για 10 λεπτά. Αν το ξένο σώμα έχει σχηματίσει κοκκιωματώδη ιστό, η απομάκρυνση του ξένου σώματος συνοδεύεται από αιμορραγία η οποία αντιμετωπίζεται, όπως περιγράφηκε παραπάνω. Συνιστάται ο επανέλεγχος του παιδιού και αναζητάται η δημιουργία συμφύσεων οι οποίες λύονται με ραδιοσυχνότητες ή υπερήχους ή φωτοπηξία. Γίνεται έλεγχος μήπως έχει προκληθεί διάτρηση του ρινικού διαφράγματος.

Ένας ασφαλής τρόπος εξώθησης του ξένου σώματος είναι ο ακόλουθος: Το παιδί τοποθετείται σε πλάγια θέση. Η πλευρά της μύτης που περιέχει το ξένο σώμα βρίσκεται προς το εξεταστικό κρεβάτι. Ο γιατρός εισάγει το ρύγχος μιας σύριγγας των 20 ή των 60ml, η οποία περιέχει φυσιολογικό ορό, στον αντίθετο ρώθωνα που είναι ελεύθερος. Ο γιατρός πιέζει το πτερύγιο αυτού του ρώθωνος, ώστε να κλείνει ερμητικά και εκτοξεύει τον ορό. Εφόσον το στόμα παραμένει ανοικτό, ο ορός εκτοξεύεται από τον αποφραγμένο ρώθωνα παρασύροντας προς τα έξω το ξένο σώμα. Το στόμα του παιδιού, όταν παραμένει ανοικτό επιτρέπει το κλείσιμο του κάτω στομίου του ρινοφάρυγγα, καθώς η σταφυλή και η μαλθακή υπερώα ακουμπούν και κλείνουν ερμητικά το ρινοφάρυγγα. Αν το παιδί κλαίει αυτό του επιτρέπει την υποχρεωτική διάνοιξη του στόματός του. Αν το παιδί δεν κλαίει του ζητείται να ανοίξει το στόμα, κατά τη στιγμή της εκτόξευσης του νερού. Ο τρόπος αυτός είναι ασφαλής, δεν επιτρέπει την προς τα πίσω ώθηση του ξένου σώματος και είναι ατραυματικός.

Ποτέ δεν επιλέγεται η απόφαση να σπρωχθεί το ξένο σώμα προς τα πίσω, διότι υπάρχει κίνδυνος να τραυματίσει τις αδενοειδείς εκβλαστήσεις ή να εισροφηθεί ή να καταποθεί. Στις περιπτώσεις εκείνες κατά τις οποίες είναι δυσχερής η αφαίρεση του ξένου σώματος, διότι είναι αδύνατη η συνεργασία με το παιδί ή υπάρχει κίνδυνος εισρόφησής του, τότε μπορεί να χορηγηθεί στο παιδί κάποιο ηρεμιστικό.

Η ηρέμηση του παιδιού προκειμένου να του αφαιρεθεί το ξένο σώμα, βοηθάει θετικά στην επιτυχία της αφαίρεσης του ξένου σώματος. Σε περίπτωση αποτυχίας αφαίρεσης του ξένου σώματος, το ξένο σώμα μπορεί να αφαιρεθεί από τον ίδιο γιατρό, αφού προηγηθεί η χορήγηση κάποιου ηρεμιστικού από το στόμα ή παρεντερικώς. Γι' αυτόν το λόγο είναι επιβεβλημένο οι γιατροί των εξωτερικών ιατρείων να είναι εκπαιδευμένοι και στη χρήση ηρεμιστικών στα παιδιά[4].

ΞΕΝΟ ΣΩΜΑ ΣΤΟ ΛΑΡΥΓΓΑ ΚΑΙ ΤΟ ΤΡΑΧΕΙΟΒΡΟΓΧΙΚΟ ΔΕΝΔΡΟ

Ένα ξένο σώμα μπορεί να εισροφηθεί κατά τη διάρκεια του γεύματος, μετά από τοποθέτηση κάποιου ξένου σώματος στη στοματική κοιλότητα, π.χ. τσίχλα, οδοντογλυφίδα, καραμέλα, δισκίο κάποιου φαρμάκου κ.λπ. Έχει αναφερθεί η κατάποση οδοντιατρικών μικρών εργαλείων, αλλά και μικρών κινητών οδοντοστοιχιών. Το ξένο σώμα, ανάλογα με τη σύσταση και τις διαστάσεις του μπορεί να σφηνωθεί στη σχισμή της γλωττίδας ή να προωθηθεί πιο κάτω σε κάποιο σημείο του τραχειοβρογχικού δένδρου. Το θύμα αδυνατεί να αναπνεύσει και χάνει την ικανότητα να παράγει φωνή και αμέσως εκδηλώνει τα σημεία της οξείας αναπνευστικής ανεπάρκειας, δηλαδή προκαλείται εισολκή των υπερκλείδιων βόθρων και της σφαγής του στέρνου, γίνεται κάτωχρος, κυανωτικός και οδηγείται στο μοιραίο.

Αν κάποιος τρώγει και κατά τη διάρκεια του φαγητού εισροφήσει π.χ. ένα τεμάχιο κρέατος, αντί να το καταπιεί, αμέσως σηκώνεται όρθιος και φέρνει το χέρι του στον τράχηλο, ενώ κάνει απεγνωσμένη προσπάθεια να εισπνεύσει και να μιλήσει (εικόνα 2). Σε σύντομο χρονικό διάστημα, αν δεν του δοθούν οι πρώτες βοήθειες, πέφτει στο πάτωμα, ενώ το πρόσωπό του γίνεται κυανωτικό. Το μοιραίο προκαλείται μέσα σε λίγα λεπτά, αν δεν εφαρμοστούν σωστά τα κατάλληλα μέτρα που περιγράφονται πιο κάτω. Ο παραβρισκόμενος στο ατύχημα ποτέ δε βάζει το δάκτυλό του βαθιά στο λάρυγγα του θύματος στα τυφλά, διότι μπορεί να προωθήσει το ξένο σώμα βαθύτερα. Αν αποπειραθεί να βάλει το δείκτη του στο λάρυγγα του θύματος, αυτό θα πρέπει να γίνει με πολύ προσοχή. Αμέσως τοποθετείται το θύμα στο πάτωμα σε πλάγια στάση και ανοίγεται το στόμα του με την τεχνική του δείκτη και αντίχειρα, προκαλώντας ταυτόχρονα υπερέκταση της κεφαλής. Με το δείκτη του ελεύθερου χεριού ερευνάται προσεκτικά ο στοματοφάρυγγας του θύματος. Μερικές φορές το ξένο σώμα αποσφηνώνεται. Αν όμως τούτο είναι αδύνατον, αμέσως θα εφαρμοστεί ο χειρισμός του Heimlich. Εφόσον το θύμα είναι καθιστό ή όρθιο αποφεύγονται τα χτυπήματα της ράχης του με την ανοιχτή παλάμη, διότι χτυπώντας τη ράχη ενός καθήμενου ή όρθιου θύματος εισρόφησης, προωθείται το εισροφημένο σώμα προς τα κάτω και βαθύτερα. Αν ο πάσχων είναι ενήλικας και κάθεται σε καρέκλα του επιβάλλουμε να σκύψει βάζοντας την κεφαλή του ανάμεσα στα σκέλη του. Τότε μπορεί να δοθούν με την ανοιχτή παλάμη 4-5 χτυπήματα στη ράχη του πάσχοντος και είναι δυνατόν να εξωθηθεί το ξένο σώμα προς το στόμα.

Αν ο πάσχων είναι βρέφος ή νήπιο ή μικρό παιδί τοποθετείται στο μηρό εκείνου που δίδει τις πρώτες βοήθειες με την περιοχή του στομάχου του στην άνω επιφάνεια του μηρού. Γέρνοντας την κεφαλή του παιδιού προς τα κάτω ασκούνται 4-5 λογικής έντασης χτυπήματα στη ράχη του παιδιού. Αν το ξένο σώμα δεν είναι πολύ βαθιά στην τραχεία μπορεί να εξωθηθεί προς το στόμα του παιδιού (εικόνα 3). Αν οι παραπάνω χειρισμοί αποτύχουν θα πρέπει να εφαρμοστούν αυτά που θα περιγραφούν παρακάτω.

Οι πρώτες βοήθειες για να είναι αποτελεσματικές θα πρέπει να δοθούν μόνον μέσα στα 3-5 πρώτα λεπτά, εφόσον η απόφραξη είναι πλήρης. Αν η απόφραξη είναι μερική και ο ασθενής έχει έντονη μεν αναπνευστική δυσχέρεια, αλλά υπάρχει περιθώριο μεταφοράς σε νοσοκομείο ή ΩΡΛ ιατρείο, τότε εκεί το ξένο σώμα μπορεί να αφαιρεθεί με τη βοήθεια λαρυγγοσκοπίου ή βρογχοσκοπίου. Το ίδιο ισχύει αν το ξένο σώμα έχει σφηνωθεί στον ένα από τους κύριους βρόγχους. Σε περίπτωση πλήρους από-

Εικόνα 2. *Με την απόφραξη του φάρυγγα, ο ασθενής φέρνει το χέρι στον τράχηλο.*

Εικόνα 3. *Αν το ξένο σώμα δεν είναι πολύ βαθιά στην τραχεία μπορεί να εξωθηθεί προς το στόμα του παιδιού, χτυπώντας την πλάτη του με την παλάμη, αφού τοποθετηθεί σε κάθετη ανάστροφη θέση.*

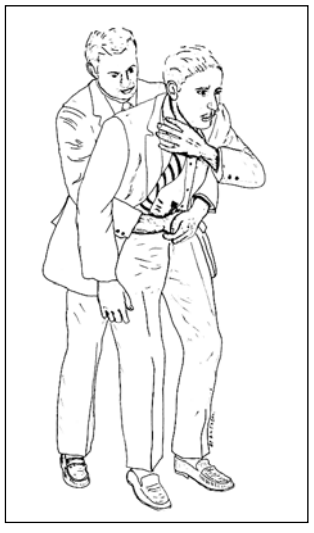

Εικόνα 4. *Εφαρμογή του χειρισμού του Heimlich με τον ασθενή σε όρθια στάση.*

φραξης της τραχείας οι πρώτες βοήθειες πρέπει να δοθούν επιτόπου, άμεσα και ταχύτατα, εφαρμόζοντας τα ακόλουθα:

Ο χειρισμός του Heimlich

Ο χειρισμός του Heimlich είναι μια μέθοδος απομακρύνσεως ξένων σωμάτων, που έχουν σφηνωθεί στο λάρυγγα και την τραχεία. Ο χειρισμός μπορεί να εφαρμοστεί με όρθιο ή ξαπλωμένο υπτίως τον ασθενή στο πάτωμα (εικόνες 4, 5). Αν ο πάσχων στέκεται όρθιος, αυτός που χορηγεί τις πρώτες βοήθειες τον αγκαλιάζει, αφού σταθεί πίσω από τη ράχη του. Το δεξί χέρι του γίνεται πυγμή και το φέρνει σε επαφή με το επιγάστριο του πάσχοντος, μεταξύ του ομφαλού και της ξιφοειδούς αποφύσεως. Με το άλλο χέρι σκεπάζεται η πυγμή και ασκείται πίεση προς τα πάνω και μέσα. Η απότομη άσκηση πίεσης προς τα μέσα και πάνω ωθεί το διάφραγμα προς τα πάνω. Με αυτόν τον τρόπο συμπιέζονται οι πνεύμονες απότομα και προκαλείται αύξηση της ενδοθωρακικής πίεσης. Ο εξερχόμενος με βιαιότητα αέρας από τους πνεύμονες εξωθεί το σφηνωμένο ξένο σώμα προς τα έξω. Η μέθοδος στηρίζεται στην απομάκρυνση ενός πώματος από φελό από το στόμιο μιας πλαστικής φιάλης, πιέζοντας την πλαστική φιάλη και εξωθώντας τον περιεχόμενο σ' αυτήν αέρα.

Εικόνα 5. *Εφαρμογή του χειρισμού του Heimlich με την ασθενή καθιστή σε καρέκλα.*

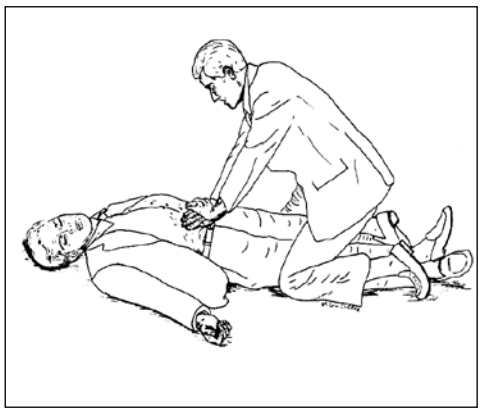

Εικόνα 6. *Εφαρμογή του χειρισμού του Heimlich με τον ασθενή σε ύπτια θέση με την κεφαλή στο πλάι.*

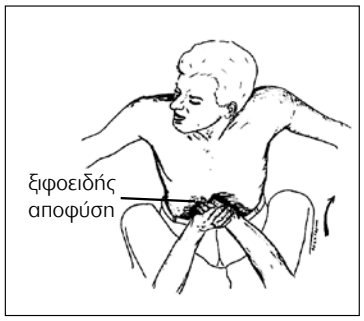

Εικόνα 7. *Η άσκηση πίεσης γίνεται στο επιγάστριο κάτω από την ξιφοειδή απόφυση, πιέζοντας με κατεύθυνση προς τα μέσα και άνω.*

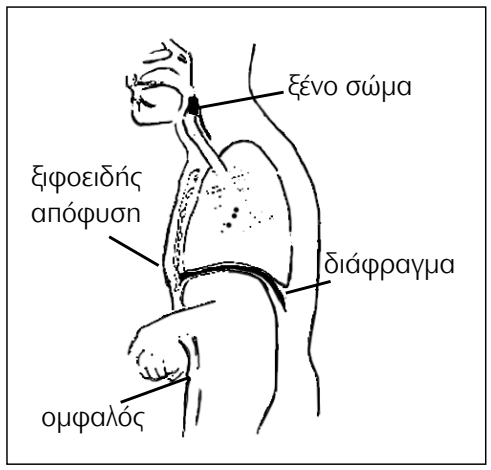

Εικόνα 8. *Απόφραξη του αναπνευστικού αεραγωγού από ξένο σώμα. Διακρίνεται η θέση επαφής προς το κοιλιακό τοίχωμα του γιατρού, που είναι έτοιμα να ασκήσουν πίεση προς τα μέσα και πάνω.*

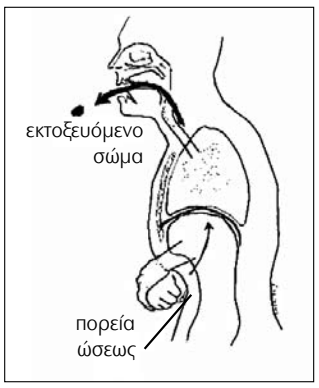

Εικόνα 9. *Η άσκηση ισχυρής και ταχείας ώσης προς τα μέσα και πάνω προκαλεί ξαφνική ανύψωση του διαφράγματος και βίαιη εξώθηση αέρα από τους πνεύμονες. Καθώς εξέρχεται ο αέρας από την τραχεία και το λάρυγγα, απομακρύνει το ξένο σώμα.*

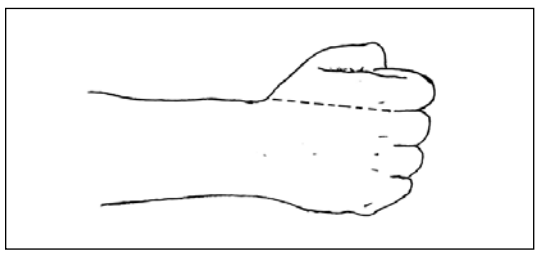

Εικόνα 10. *Το μέρος της πυγμής που έρχεται σε επαφή με το πρόσθιο κοιλιακό τοίχωμα.*

ΞΕΝΑ ΣΩΜΑΤΑ ΣΤΟΝ ΥΠΟΦΑΡΥΓΓΑ ΚΑΙ ΤΟΝ ΟΙΣΟΦΑΓΟ

Τα ξένα σώματα που σφηνώνονται στον υποφάρυγγα προκαλούν τα ίδια ενοχλήματα, όπως αυτά που σφηνώνονται στο φάρυγγα. Οι ασθενείς κυρίως παραπονούνται για δυσκαταποσία και πόνο κατά την κατάποση, ενώ μερικοί άλλοι εμφανίζουν και σιελόρροια.

Τα ξένα σώματα που σφηνώνονται στον οισοφάγο προκαλούν δυσκαταποσία και οπισθοστερνικό άλγος, το οποίο μπορεί να ανακλάται στη ράχη και ευαισθησία στην περιοχή του τραχήλου. Η φωνή αλλοιώνεται από τη συσσώρευση εκκρίσεων στο φάρυγγα και τον λάρυγγα.

Στα παιδιά η ενσφήνωση ενός ξένου σώματος στο φάρυγγα μπορεί να συνοδεύεται από ένα και μοναδικό σύμπτωμα, δηλαδή την αδυναμία του παιδιού να φάει και να πιει υγρά. Αν σφηνωθεί στον οισοφάγο κάποιο χάπι φαρμάκου, το άτομο αισθάνεται το ξένο σώμα για αρκετές ώρες. Η ενσφήνωση δισκίου ασπιρίνης προκαλεί σημαντικό ερεθισμό του οισοφάγου, ιδίως στο σημείο της ενσφήνωσης.

Οι Khan και οι συν.[5] αξιολόγησαν την αντιμετώπιση των ξένων σωμάτων στην ανώτερη μοίρα του γαστρεντερικού συστήματος σε 103 ασθενείς τους από το Φεβρουάριο του 1999 έως τον Δεκέμβριο του 1999. Σε όλους τους ασθενείς έγινε ακτινογραφικός έλεγχος του τραχήλου και οισοφαγοσκόπηση με άκαμπτο οισοφαγοσκόπιο, προκειμένου να τεθεί η διάγνωση και να αφαιρεθεί το ξένο σώμα.

Τα κυριότερα κλινικά χαρακτηριστικά στους ασθενείς αυτούς ήταν η δυσκαταποσία (92%) και η ευαισθησία στην περιοχή του τραχήλου. Οι ασθενείς προσήλθαν στο νοσοκομείο εντός του πρώτου 24ώρου. Η πλαγία ακτινογραφία του τραχήλου ήταν η πιο χρήσιμη διαγνωστική έρευνα με πιο σημαντικό εύρημα την παρουσία αέρα στον οισοφάγο.

Η περιοχή όπισθεν του κρικοειδούς ήταν το σημείο ενσφήνωσης του ξένου σώματος στο 84% των ασθενών. Η οισοφαγοσκόπηση υπήρξε επιτυχής στους 90 εκ των ασθενών (97%) και ανεπιτυχής σε 3 ασθενείς (3%).

Τα συνηθέστερα ξένα σώματα που αφαιρέθηκαν ήταν τα νομίσματα (60%), τα ξένα σώματα που είχαν σχέση με το κρέας (22,5%) και οι οδοντοστοιχίες στο 5% των περιπτώσεων. Επιπλοκές συνέβησαν στο 18% των ασθενών και ήσαν συχνότερες στους ενηλίκους (37,1%) παρά στα παιδιά (8,8%). Η πιο σοβαρή επιπλοκή ήταν το πνευμομεσοθωράκιο. Οι περισσότερες επιπλοκές προκλήθηκαν από τις οδοντοστοιχίες (80%) και από τα θραύσματα οστών (42%).

Η ενσφήνωση ξένου σώματος στον οισοφάγο αποτελεί σοβαρή κατάσταση. Συνιστάται η έγκαιρη αφαίρεση του ξένου σώματος με άκαμπτο οισοφαγοσκόπιο. Με το οισοφαγοσκόπιο εντοπίζεται το ξένο σώμα με ακρίβεια και επιτρέπεται η ασφαλής εκτέλεση σωστών ατραυματικών χειρισμών.

Αν κάποιος σκεφτεί να κάνει ακτινολογικό έλεγχο με βαριούχο γεύμα, θα πρέπει πρώτα να συνεννοηθεί με τον ΩΡΛ που θα κάνει την ενδοσκόπηση, διότι υπάρχει κίνδυνος να παραμορφωθεί η οπτική εικόνα του ξένου σώματος από το εναιώρημα του βαρίου.

Η προώθηση ενός καθετήρα Folley πίσω και κάτω από το ξένο σώμα και η έλξη του προς τα πάνω περικλείει κινδύνους και αποφεύγεται. ■