Σύνδρομο Cogan

Ρωξάνη Στρατουδάκη,
Επ. Β΄ ΩΡΛ,
ΩΡΛ Τμήμα
Βενιζέλειου ΓΝ Ηρακλείου

Ευθύμιος Καρακώστας,
Χειρούργος ΩΡΛ,
Διευθυντής ΩΡΛ -
Ακοολογικού τμήματος,
Βενιζέλειου ΓΝ Ηρακλείου

Ο David Cogan περιέγραψε το 1945 ένα σύνδρομο, που χαρακτηρίζεται από μη συφιλιδική ενδιάμεση κερατίτιδα, που συνοδεύεται από ίλιγγο, εμβοές και σοβαρή βαρηκοΐα. Από τότε, 150 περιστατικά με προσβολή του οφθαλμού και αιθουσοκοχλιακά συμπτώματα έχουν περιγραφεί στη βιβλιογραφία.

Επιδημιολογία

Το σύνδρομο Cogan είναι μία σπάνια ασθένεια που συναντάται σε νέους ενήλικες χωρίς γενετική επικράτηση. Ο μέσος όρος ηλικίας εμφάνισης της νόσου είναι τα 29 έτη. Αν και κυρίως αφορά τους νεαρούς ενήλικες, μπορεί να προσβάλει παιδιά και άτομα τρίτης ηλικίας. Λίγα παιδιατρικά περιστατικά, 3 μέχρι το1980, 4 μέχρι το1994, έχουν ανακοινωθεί στη βιβλιογραφία και χωρίς μακροχρόνια παρακολούθηση.

Διάγνωση

Δεν υπάρχει παθογνωμονική εξέταση για το σύνδρομο Cogan. Η διάγνωση επικυρώνεται από την κλινική παρατήρηση των συμπτωμάτων που αφορούν τους οφθαλμούς και το αιθουσοκοχλιακό σύστημα.

Το σύνδρομο Cogan διακρίνεται στο τυπικό και στο άτυπο. Οι ασθενείς με την τυπική μορφή παρουσιάζουν ενδιάμεση κερατίτιδα και αίθουσο-κοχλιακά συμπτώματα, τύπου νόσου Meniere, με αιφνίδια εμφάνιση ναυτίας, εμέτους, ίλιγγο και εμβοές, ταχέως ακολουθούμενα από αμφοτερόπλευρη βαρηκοΐα. Αντίστροφα, οι άτυπες μορφές του συνδρόμου περιλαμβάνουν οφθαλμικές παθήσεις, όπως σκληρίτιδα (πρόσθια και οπίσθια), επισκληρίτιδα (20%), ιρίτιδα (32%), επιπεφυκίτιδα, υαλοειδίτιδα, αμφιβληστροειδική αγγειίτιδα, αμφιβληστροειδική αιμορραγία, χοριοειδίτιδα, ψευδοόγκος του οφθαλμού ή, όταν έχουν μεσολαβήσει πάνω από δύο έτη, μεταξύ των οφθαλμικών και των αιθουσοκοχλιακών συμπτωμάτων. Τα συμπτώματα από το αυτί μπορεί να εμφανιστούν πριν ή μετά την εμπλοκή του οφθαλμού.

Το τυπικό σύνδρομο Cogan συνδέεται στο 10% των περιπτώσεων με αορτίτιδα και σπάνια ή ποτέ με συστηματική νεκρωτική αγγειίτιδα. Η άτυπη μορφή του συνδρόμου πίστευαν ότι είχε χειρότερη πρόγνωση, λόγω της σύνδεσής της με συστηματική αγγειίτιδα.

Ο διαχωρισμός δεν ισχύει πλέον, γιατί ασθενείς που είχαν καταχωρηθεί με την τυπική μορφή εμφάνισαν χαρακτηριστικές παθήσεις της άτυπης μορφής, όπως οπίσθια σκληρίτιδα και συστηματική αγγειίτιδα μεγάλων αγγείων.

Στη βιβλιογραφία αναφέρεται ότι το 70% των περιστατικών που αφορούν ενήλικες ανήκουν στην τυπική μορφή και το 30% στην άτυπη.

Η διάγνωση του συνδρόμου χάνεται ή καθυστερεί, λόγω της σπανιότητάς του και λόγω του ότι τα κλινικά σημεία μπορεί να είναι μη ειδικά κατά την εμφάνισή του. Για τη διάγνωση του συνδρόμου Cogan απαιτείται συνδυασμός φλεγμονής των οφθαλμών και αιθουσοκοχλιακής δυσλειτουργίας. Στο ένα τρίτο των περιπτώσεων εντοπίζεται μόνο στους οφθαλμούς και το έσω ους. Οι συστηματικές εκδηλώσεις μπορεί να εμφανιστούν από 2 μήνες ως 7 χρόνια από την πρώτη εμφάνιση του συνδρόμου. Το γεγονός αυτό ερμηνεύει το ενδιαφέρον για παρακολούθηση επί μακρό χρονικό διάστημα.

Πίνακας. Κλινικές εκδηλώσεις σύνδρομου Cogan

Φλεγμονή των οφθαλμών
- Ενδιάμεση κερατίτιδα.
- Επιπεφυκίτιδα, επισκληρίτιδα, σκληρίτιδα, υαλοειδίτιδα, αγγειίτιδα του αμφιβληστροειδούς, αμφιβληστροειδίτιδα, χοριοειδίτιδα.

Αιθουσοκοχλιακές διαταραχές
- Διακύμανση της ακοής, νευροαισθητήρια βαρηκοΐα, εμβοές.
- Η κοχλιακή βλάβη μπορεί αρχικά να είναι ετερόπλευρη, αλλά συνήθως, ακολουθεί αμφοτερόπλευρη βαρηκοΐα.
- Ίλιγγος, αταξία, νυσταγμός, διαταραχή νυχτερινής όρασης.
- Αίσθημα πίεσης στο αυτί.
- Κατά τη βιβλιογραφία, προηγείται η προσβολή του αιθουσαίου από το κοχλιακό σύστημα με μεσοδιάστημα που ποικίλλει από ημέρες ως εβδομάδες.

Συστηματική αγγειίτιδα
- 10% αορτίτιδα με ή χωρίς ανεπάρκεια αορτής μπορεί να εμφανιστεί από εβδομάδες μέχρι χρόνια.
- Αγγειίτιδα μεγάλων αγγείων (τύπου Takayasu).
- Αγγείτιδα μεσαίων αγγείων (τύπου πολυαρτηρίτιδας nodosa).

Γενικά συμπτώματα και εμπλοκή άλλων οργάνων
- Πυρετός, κόπωση, απώλεια βάρους, αρθραλγίες, μυαλγίες, αρθρίτιδα, κοιλιακός πόνος, αιμορραγία από το γαστρεντερικό σύστημα, λεμφαδενοπάθεια, ηπατομεγαλία, σπληνομεγαλία.

Αιτιοπαθογένεση

Η αιτία είναι άγνωστη. Οι περισσότερες πηγές εμφανίζουν τις οφθαλμικές και αιθουσοκοχλιακές εκδηλώσεις, όχι σαν συνέπεια αγγειίτιδας, αλλά να μεσολαβούν άλλοι ανοσολογικοί μηχανισμοί, πιθανά ανοσία οργάνου στόχου. Παθολογοανατομικές μελέτες οφθαλμού και έσω ωτός έχουν καταδείξει διήθηση του κερατοειδή και του κοχλία από πλασματοκύτταρα και λεμφοκύτταρα. Η παρουσία αντισωμάτων, προφανώς εναντίον αντιγόνων κερατοειδή και κοχλία, έχει δειχθεί σε ορισμένες περιπτώσεις, αλλά η σημασία του γεγονότος αυτού δεν είναι ξεκάθαρη.

Οι φλεγμονές του ανώτερου αναπνευστικού αναφέρεται ότι προηγούνται της έναρξης του συνδρόμου στο 40% των περιστατικών, υποδεικνύοντας έτσι μικροβιακή αιτία. Οι φλεγμονές από χλαμύδια και Borellia burgdoferi, καθώς και οι εμβολιασμοί θεωρείται από ορισμένους συγγραφείς ότι πρόκειται για παράγοντες που πυροδοτούν το σύνδρομο Cogan.

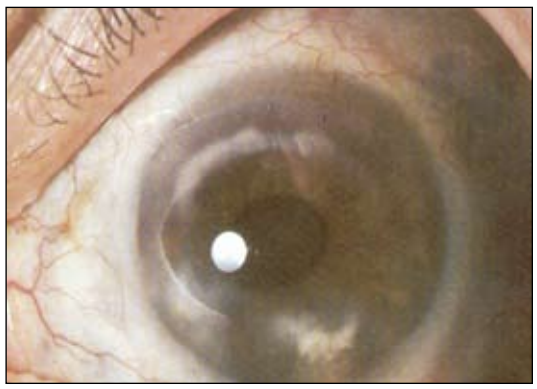

Εικόνα 1. *Διάμεση κερατίτις.*

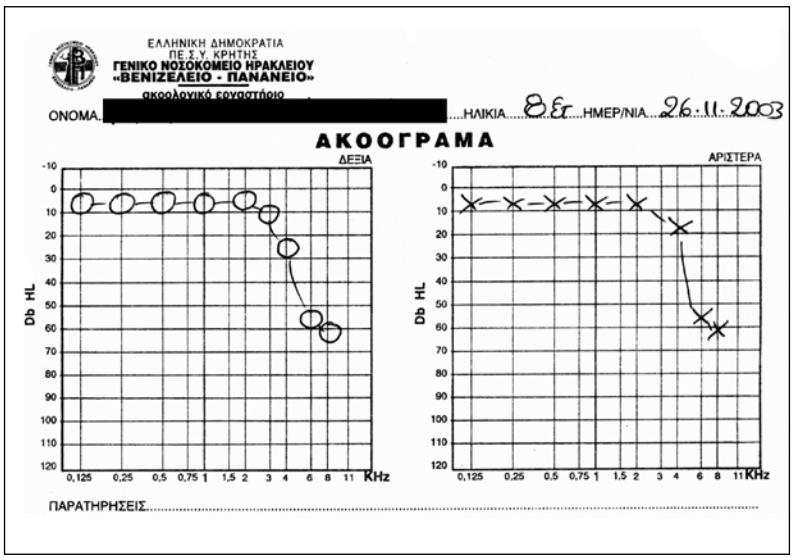

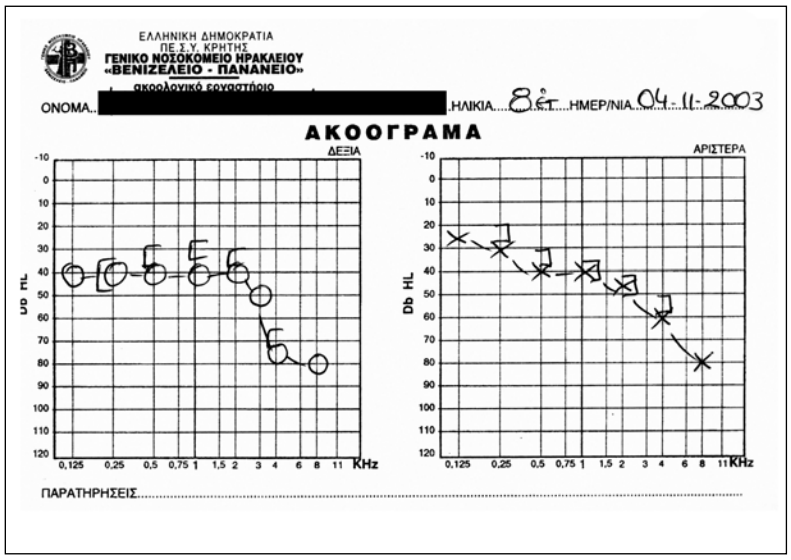

Εικόνα 2.

Διαφορική διάγνωση

Όταν διαγνωσθεί ενδιάμεση κερατίτιδα πρέπει να αποκλειστούν άλλες αιτίες φλεγμονής του κερατοειδούς, όπως η σύφιλη, η σαρκοείδωση, η φυματίωση, ιογενείς καταστάσεις, η λέπρα και η νόσος Lyme. Πληθώρα φλεγμονών και αυτοάνοσων νοσημάτων που προκαλούν φλεγμονή των οφθαλμών, σε συνδυασμό με αιθουσοκοχλιακά συμπτώματα και βαρηκοΐα πρέπει να συμπεριληφθούν στη διαφορική διάγνωση.

Η πολυαρτηριίτιδα nodosa, η κοκκιωμάτωση Wegener, η αρτηριίτιδα Takayasu, η ρευματοειδής αρθρίτιδα, η σαρκοείδωση, η νόσος Meniere με φλεγμονή των οφθαλμών, νόσος οφθαλμού και ωτός ξεχωριστή. Η έγκαιρη διάγνωση (μέσα σε δύο εβδομάδες) του συνδρόμου Cogan είναι σημαντική, διότι η άμεση θεραπεία μπορεί να εμποδίσει τη μόνιμη σοβαρού βαθμού βαρηκοΐα.

Θεραπεία

Η βάση της θεραπείας του συνδρόμου Cogan είναι τα κορτικοστεροειδή τοπικά για την οφθαλμική φλεγμονή και συστηματικά για τις αιθουσοκοχλιακές εκδηλώσεις.

Οφθαλμική φλεγμονή

1% πρεδνιζολόνη σε δοσολογία μια σταγόνα κάθε ώρα για μία ή δύο εβδομάδες. Κατά διαστήματα, μπορεί να χρειαστούν από το στόμα κορτικοστεροειδή, για δύσκολες περιπτώσεις του πρόσθιου θαλάμου ή θεραπεία φλεγμονών του οπισθίου θαλάμου. Επιλεγμένοι ασθενείς με προσβολή του οπισθίου θαλάμου, οπίσθια σκληρίτιδα, που απέτυχε να βελτιωθεί με συστηματικά κορτικοστεροειδή μπορεί να χρειαστούν θεραπεία με ανοσοκατασταλτικά φάρμακα, όπως η αζαθειοπρίνη ή η κυκλοφωσφαμίδη.

Αιθουσοκοχλιακή διαταραχή

Μπορεί να αντιμετωπιστεί με πρεδνιζολόνη από το στόμα 1-2 mg /kgr την ημέρα. Ενδοφλέβια χορήγηση, κατά τη διάρκεια της πρώτης εβδομάδας, θεωρείται προτιμότερη.

Μερικές μελέτες δείχνουν ότι η απώλεια της ακοής μπορεί να είναι αναστρέψιμη, αν τεθεί η διάγνωση μέσα στις δύο πρώτες εβδομάδες. Η πρεδνιζολόνη μπορεί να αρχίσει να μειώνεται μέσα σε διάστημα δύο ή τεσσάρων εβδομάδων, ανάλογα με την ανταπόκριση στο ακοόγραμμα. Τα κορτικοστεροειδή πρέπει να διακοπούν μέσα σε 2 με 3 μήνες, αν είναι δυνατόν. Σε περίπτωση υποτροπής, η κορτιζόνη αυξάνεται ξανά. Αν υπάρχει αντοχή στα κορτικοστεροειδή, κάποιοι συγγραφείς αναφέρουν μερική ελάττωση, εάν η θεραπεία αλλαχθεί ή συνοδευτεί με μεθοτρεξάτη ή κυκλοφωσφαμίδη. Περαιτέρω ανοσοκαταστολή είναι απίθανο να διασώσει την ακοή σε ασθενείς που απέτυχε η κορτιζονοθεραπεία η οποία άρχισε μετά από δύο εβδομάδες από την έναρξη της πτώσης της ακοής, αλλά μπορεί να απαιτηθεί για τη συστηματική αγγειίτιδα.

Καθώς η δράση τους στα παιδιά είναι δυσμενής, περιορίζεται η συνταγογράφηση τους σε αυτά. Αλλά και η αποτελεσματικότητά τους είναι αμφιλεγόμενη στο σύνδρομο Cogan. Για τους λόγους αυτούς οι ουσίες αυτές ποτέ δεν πρέπει να συνταγογραφούνται σαν πρώτη επιλογή στα παιδιά.

Τα ακουστικά βαρηκοΐας συνήθως δεν βελτιώνουν την ακουστική οξύτητα σε ασθενείς με σύνδρομο Cogan, λόγω της καταστροφής των ακουστικών δομών του κοχλία. Η λειτουργία των δομών αυτών μπορεί μερικώς να αντικατασταθεί από ένα κοχλιακό εμφύτευμα.

Πρόγνωση

Η εξέλιξη του συνδρόμου Cogan είναι απρόβλεπτη. Η πρόγνωση για τους οφθαλμούς σε ασθενείς με ενδιάμεση κερατίτιδα είναι συνήθως πολύ καλή και μόνο σπάνιες περιπτώσεις υφίστανται μείωση της οπτικής οξύτητας οφειλόμενη σε θόλωση του κερατοειδούς. Πιο σοβαρές επιπλοκές μπορεί να προκύψουν στην άτυπη μορφή και στη χρόνια φλεγμονή του οπισθίου θαλάμου. Το 8% έχει καθολικό έλλειμμα όρασης.

Σε αντίθεση με το μάτι, η πρόγνωση του αυτιού είναι φτωχή. Καθολική και αμφοτερόπλευρη απώλεια της ακοής είναι η έκβαση που επικρατεί στο σύνδρομο Cogan και προκύπτει στο 25-50% των ασθενών, ακόμη και αν τα κορτικοστεροειδή έχουν έγκαιρα εφαρμοσθεί (μέσα σε 2 εβδομάδες). Το 95% των ασθενών έχουν μέτρια με σοβαρή απώλεια της ακοής στο πενταετές follow up. Τα συμπτώματα και σημεία από το αιθουσαίο σύστημα βελτιώνονται με τον καιρό, αλλά αταξία που επιμένει και βραδινή ανεπάρκεια της όρασης αναφέρονται στο 15% των περιπτώσεων. Από τα υπόλοιπα συστήματα, είναι συνδεδεμένο το 10% με θανατηφόρες επιπλοκές, κυρίως οφειλόμενες σε αγγειίτιδα της αορτής, των στεφανιαίων, των μεσεντερίων και των νεφρικών αρτηριών.

Συμπέρασμα

Το σύνδρομο του Cogan είναι συστηματική νόσος, πιθανώς αυτοάνοσης αρχής και με προτιμητέους στόχους τα μάτια και το αιθουσοκοχλιακό σύστημα. Μπορεί να επηρεάσει και άλλα όργανα, εκτός των ματιών και των έσω ώτων, χωρίς να εξαιρούνται οι καρδιακές επιπλοκές (10%). Αυτό το σύνδρομο πρέπει να είναι οικείο στους ωτορινολαρυγγολόγους, οφθαλμίατρους, παιδίατρους και γενικούς ιατρούς, γιατί η καθυστερημένη διάγνωση μπορεί να είναι επιβλαβής για το έσω ους και το όργανο της όρασης, γεγονός που μπορεί να αποδοθεί στην καθυστέρηση της εφαρμογής της θεραπείας με κορτιζόνη. Σε κάποιες περιπτώσεις οι άτυπες οφθαλμικές εκδηλώσεις και η έλλειψη συνοδών συμπτωμάτων από το αυτί κάνουν τη διάγνωση δυσκολότερη και προκαλούν καθυστέρηση στην εφαρμογή της κατάλληλης θεραπείας προκαλώντας σοβαρή βαρηκοΐα.

Η επιλογή της θεραπείας είναι δύσκολη σε μεγάλο χρονικό διάστημα, εξαιτίας της συχνότητας των επιπλοκών των στεροειδών και τους κινδύνους των ανοσοκατασταλτικών στα παιδιά. Οι ασθενείς με μόνιμη βαρηκοΐα, εξαιτίας του συνδρόμου Cogan, μπορούν ακόμη να αισιοδοξούν, λόγω της εφαρμογής των κοχλιακών εμφυτευμάτων που μερικώς μπορεί να υποκαταστήσουν την ακουστική λειτουργία και να βελτιώσουν την ποιότητα ζωής. Η πρόγνωση είναι δύσκολη σε παιδιατρικά περιστατικά και απαιτείται παρακολούθηση για μεγάλο χρονικό διάστημα, λόγω των καθυστερημένων επιπλοκών, ιδιαίτερα αυτών που αφορούν το καρδιοαγγειακό σύστημα. Είναι σημαντικό να καθοριστεί πλάνο για την αντιμετώπιση των ανεπαρκειών της όρασης και της ακοής που συχνά προκύπτουν από τη νόσο.

Παρουσίαση περιστατικού

Ένα οχτάχρονο κορίτσι εμφάνισε ξαφνικά αταξία, εμβοές και εμέτους. Έπαιρνε αντιβιοτικά τις τελευταίες 10 ημέρες για φλεγμονή του αναπνευστικού συστήματος. Οι γονείς ανέφεραν κόκκινα και επώδυνα μάτια τις τελευταίες 20 ημέρες, αλλά είχε διαγνωστεί εσφαλμένα ως μία συνηθισμένη επιπεφυκίτιδα. Το κορίτσι δεν είχε πυρετό όταν εμφανίστηκε στο παιδιατρικό τμήμα.

Τα εργαστηριακά ευρήματα αναλυτικά ήταν τα παρακάτω.

- Μικρή αύξηση των λευκών αιμοσφαιρίων (11400),των ουδετεροφίλων (8700) και των αιμοπεταλίων (621000).
- Η ταχύτητα καθίζησης ερυθρών, ΤΚΕ, 109 mm την πρώτη ώρα και η CRP 4,28 (φ.τ. < 0.5).
- Η γενική ούρων, η νεφρική λειτουργία, οι ηλεκτρολύτες και η ηπατική λειτουργία ήταν φυσιολογικά.
- Οι ορολογικές εξετάσεις για ρικέτσια, χλαμύδια, σύφιλη, μυκόπλασμα, νόσο Lyme ήταν αρνητικές, ενώ για τους ιούς Coxsakie και Echo ήταν οριακά θετικές και για τους ιούς της ινφλουέντζας και παραϊνφλουέντζας ήταν και πάλι αρνητικές.
- Οι ανοσοσφαιρίνες ήταν φυσιολογικές, ο ρευματοειδής παράγοντας, τα ANA, ANCA και ACE ήταν φυσιολογικά.
- Η ακτινογραφία θώρακα, το ηλεκτροκαρδιογράφημα, η εξέταση του εγκεφαλονωτιαίου υγρού, το ηλεκτροεγκεφαλογράφημα, η αξονική τομογραφία εγκεφάλου και το υπερηχογράφημα άνω και κάτω κοιλίας ήταν φυσιολογικά.
- Η εξέταση Mantoux ήταν 17 mm, καθώς είχε εμβολιαστεί προ 7μήνου.
- Λόγω της υποψίας εγκεφαλίτιδας, δόθηκε ακυκλοβίρη, χωρίς βελτίωση των συμπτωμάτων.
- Λόγω του σοβαρού ιλίγγου, εμέτων και εμβοών το τονικό ακοόγραμμα χαρακτηρίστηκε όχι απόλυτα αξιόπιστο, αλλά ενδεικτικό με μετρίου βαθμού νευροαισθητήρια βαρηκοΐα αμφοτερόπλευρα (εικόνα 2). Η βαρηκοΐα αυτή επιβεβαιώθηκε με την εφαρμογή προκλητών δυναμικών του εγκεφαλικού στελέχους.
- Το ηλεκτρονυσταγμογράφημα ανέδειξε αμφοτερόπλευρη υπαισθησία οπισθίων λαβυρίνθων. Η μαγνητική τομογραφία εγκεφάλου δεν ανέδειξε παθολογικά ευρήματα. Δέκα ημέρες μετά την εισαγωγή του, έγινε οφθαλμολογική εξέταση με λυχνία, που έδειξε ενδιάμεση κερατίτιδα αμφοτερόπλευρα, που θεραπεύτηκε με κορτικοστεροειδή.
- Η διάγνωση του τυπικού συνδρόμου Cogan τέθηκε λόγω του συνδυασμού της ενδιάμεσης κερατίτιδας και των παθήσεων από το μέσο ους. Αμέσως προστέθηκε πρεδνιζολόνη από το στόμα σε δοσολογία 1 mg/kgr βάρους σώματος την ημέρα. Η θεραπεία αυτή ήταν άμεσα αποτελεσματική στον ίλιγγο, τη ναυτία και τις εμβοές. Μία εβδομάδα μετά επήλθε αποκατάσταση της ακοής αμφοτερόπλευρα σε όλες τις συχνότητες, εκτός από τις 8 kHz. Τότε άρχισε η σταδιακή μείωση της κορτιζόνης, μέχρι τη διακοπή της, 45 ημέρες μετά την έναρξη της θεραπείας.
- Οι εξετάσεις για συστηματικές επιπλοκές, ιδιαίτερα για την αορτίτιδα ήταν αρνητικές. 6 μήνες μετά την εμφάνιση του συνδρόμου και 4 μήνες μετά τη διακοπή των στεροειδών, δεν έχει προκύψει ούτε συστηματική επιπλοκή ούτε υποτροπή.

Summary

Cogan's syndrome is characterized by interstitial keratitis, Meniére's like hearing loss and vestibular symptoms and non – reactive tests for syphilis. Cogan's syndrome is thought to be of autoimmune aetiology.

We present a case of bilateral Cogan's syndrome in an eight – year – old girl. We emphasize the rareness of this case and we discuss the laboratory examinations, treatment and prognosis, gathered from the recent bibliography.