ΕΚΔΟΣΕΙΣ ΚΑΥΚΑΣ
KAFKAS PUBLICATIONS
ΜΕΣΟΓΕΙΩΝ 215, 115 25 ΑΘΗΝΑ - Τηλ.: 2106777590, Fax: 2106756352
E-mail: kafkas@otenet.gr, Website: www.kafkas-publications.com
ΕΚΔΟΤΗΣ - ΔΙΕΥΘΥΝΤΗΣ: ΗΛΙΑΣ ΚΑΥΚΑΣ - Δερματολόγος
Ιδιοκτήτης: ΕΚΔΟΣΕΙΣ ΚΑΥΚΑΣ

ΔΙΕΥΘΥΝΣΗ & ΔΗΜΟΣΙΕΣ ΣΧΕΣΕΙΣ: ..... Μαριάννα Δεληγιαννάκη
ΔΙΕΥΘΥΝΣΗ ΔΙΑΦΗΜΙΣΤΙΚΟΥ ΤΜΗΜΑΤΟΣ: ..... Νατάσσα Παπαθανασίου
ΔΙΑΦ. ΤΜΗΜΑ: ..... Μαρία Μηττά, Αναστάσιος Σέντρης, Έλενα Λαγανά, Μαρία Φωτάκη
ΔΙΕΥΘΥΝΣΗ ΣΥΝΤΑΞΗΣ: ..... Ηλίας Καυκάς
ΣΥΝΤΟΝΙΣΜΟΣ ΥΛΗΣ: ..... Βάσω Χαλιώτη
ΔΙΕΥΘΥΝΣΗ ΠΡΟΓΡΑΜΜΑΤΙΣΜΟΥ & ΠΑΡΑΓΩΓΗΣ: ..... Νίκος Τζουρμέτης

ΣΥΝΤΑΚΤΙΚΗ ΕΠΙΤΡΟΠΗ

ΠΡΟΕΔΡΟΣ

ΓΙΑΝΝΟΠΟΥΛΟΣ Α.: *Καθηγητής Ουρολογίας Παν/μίου Αθηνών*

ΜΕΛΗ

ΑΝΕΖΙΝΗΣ Π.: *Διευθυντής Ουρολογικής Κλινικής Νοσοκομείου Χανίων*
ΑΝΤΩΝΙΟΥ Ν.: *Διευθυντής Ουρολογικής Κλινικής Νοσοκομείου «Αμαλία Φλέμινγκ»*
ΓΙΑΝΝΑΚΟΠΟΥΛΟΣ Ξ.: *Επίκ. Καθηγητής Ουρολογίας Παν/μίου Ιωαννίνων*
ΖΑΧΑΡΗΣ Γ.: *Χειρουργός Ουρολόγος, Λάρισα*
ΚΩΝΣΤΑΝΤΙΝΙΔΗΣ Κ.: *Αν. Καθηγητής Ουρολογίας Παν/μίου Αθηνών*
ΛΙΑΚΑΤΑΣ Ι.: *Αν. Διευθυντής Ουρολογικής Κλινικής ΓΠΝΑ «Γ. Γεννηματάς»*
ΜΕΛΕΚΟΣ Μ.: *Καθηγητής Ουρολογίας Παν/μίου Θεσσαλίας*
ΠΑΝΟΥΣΑΚΗΣ Γ.: *Αν. Διευθυντής Ουρολογίας Νοσοκ. «Αγ. Σάββας»*
ΠΑΠΑΝΔΡΕΟΥ Χ.: *Χειρουργός Ουρολόγος, Επιμελητής Β' Νοσοκομείου Άρτας*
ΠΑΠΑΤΣΩΡΗΣ Γ.: *Διευθυντής Ουρολογικής Κλινικής Νοσοκ. Πατρών*
ΠΙΚΡΑΜΕΝΟΣ Δ.: *Χειρούργος Ουρολόγος, Αθήνα*
ΡΩΜΠΗΣ Β.: *Αν. Διευθυντής Ουρολογικής Κλινικής Ιπποκρατείου Νοσοκομείου Θεσ/νίκης*
ΣΕΡΑΦΕΤΙΝΙΔΗΣ Σ.: *Χειρουργός Ουρολόγος*
ΣΚΡΕΠΕΤΗΣ Κ.: *Χειρουργός Ουρολόγος, Επιμελητής Β' Νοσοκομείου Καλαμάτας*
ΣΤΡΑΒΟΔΗΜΟΣ Κ.: *Λέκτορας Ουρολογίας Παν/μίου Αθηνών*
ΤΟΥΛΟΥΠΙΔΗΣ ΣΤ.: *Αν. Καθηγητής Ουρολογίας Παν/μίου Θράκης*
ΦΛΩΡΑΤΟΣ Δ.: *Χειρουργός Ουρολόγος*
ΛΑΜΠΟΥ Χ.: *Διευθυντής Ουρολογικής Κλινικής «Θριάσειο» Νοσοκομείου Ελευσίνας*
ΧΡΥΣΟΓΟΝΙΔΗΣ Ι.: *Διευθυντής Ουρολογικής Κλινικής Νοσοκομείου «Αγ. Δημήτριος Θεσ/νίκης»*

Υπεύθυνος επιστημονικής ύλης: Ν. Αντωνίου

Η Συντακτική Επιτροπή επισημαίνει ότι οι στήλες της εφημερίδας είναι ανοικτές για κάθε συνεργασία συναδέλφου που θα αφορά σε θεραπευτικό θέμα, ανασκόπηση, βιβλιογραφική ενημέρωση γύρω από επίκαιρα ή κλασικά ουρολογικά θέματα

ΟΔΗΓΙΕΣ ΠΡΟΣ ΣΥΓΓΡΑΦΕΙΣ ΤΟΥ INFO UROLOGY

Το "INFO UROLOGY" έχει βασικό στόχο την ενημέρωση των ουρολόγων και των συναφών ιατρικών ειδικοτήτων. Η ύλη δημοσιεύεται με συντομία, σαφήνεια και ακρίβεια και καλύπτει τομείς και θεματολογία από όλο το φάσμα της ουρολογίας.
Το INFO UROLOGY δέχεται για δημοσίευση:
• Ανασκοπήσεις ουρολογικών ή ιατρικών θεμάτων, στις οποίες τονίζονται ιδιαίτερα οι σύγχρονες απόψεις. • Κλινικοεργαστηριακά ή επιδημιολογικά θέματα. • Θέματα συνεχιζόμενης εκπαίδευσης στην ουρολογία. • Επίκαιρα ουρολογικά θέματα ή θέματα σχετιζόμενα με την ειδικότητα της ουρολογίας. • Κλινικοπαθολογικές συζητήσεις. • Αναφορά σε συνέδρια, επιστημονικές εκδηλώσεις που έγιναν, με παρουσίαση των αποτελεσμάτων των εργασιών τους και με ιδιαίτερη έμφαση στις σύγχρονες θεραπευτικές προσεγγίσεις. • Σημαντικές ειδήσεις από τη δραστηριότητα επιστημονικών ιατρικών εταιρειών. • Ειδικά άρθρα. • Ανασκόπηση του διεθνή Ιατρικού Τύπου. • Ουρολογία και Πληροφορική. • Επιστολές προς τη σύνταξη. • Ουρολογία και Ιστορία. • Βιβλιοπαρουσιάσεις, βιβλιοκρισίες. • Νέα ιατροφαρμακευτικά προϊόντα. • Ερωτήσεις αυτοελέγχου ουρολογικών γνώσεων. • Παρουσίαση σύγχρονης τεχνολογίας στην ουρολογία. • Ενημέρωση για τεχνικά θέματα που αφορούν στον τεχνικό εξοπλισμό του ουρολογικού ιατρείου ή των ενδοσκοπικών μονάδων. • Πρακτικά ουρολογικά θέματα. • Γενικά ιατρικά θέματα με ιδιαίτερο ενδιαφέρον για την ουρολογία. • Προαναγγελίες επιστημονικών εκδηλώσεων.
Επίσης το INFO UROLOGY δέχεται για δημοσίευση χειρόγραφα που είναι σύντομες μεταφράσεις στα ελληνικά εργασιών που έχουν δημοσιευτεί σε ξενόγλωσσα περιοδικά, με την προϋπόθεση να υπάρχει αναφορά στην πηγή και άδεια από το συγγραφέα.

Οδηγίες για τη σύνταξη εργασιών σε CD προς αποστολή στο INFO UROLOGY
• Δύο αντίγραφα του χειρόγραφου, δακτυλογραφημένα ή εκτυπωμένα σε εκτυπωτή με διπλό διάστημα, σε λευκό χαρτί διαστάσεων A4 (21 x 28 cm).
• Χρησιμοποιήστε ξεχωριστό φύλλο για από τα εξής τμήματα (που πρέπει να αποτελούν το χειρόγραφο) καθένα:
α) Σελίδα τίτλου [περιλαμβάνει τον τίτλο, στοιχεία των συγγραφέων (ονοματεπώνυμο, ιδιότητα, διεύθυνση, τηλέφωνο, fax, e-mail (αν υπάρχει)]. β) Κείμενο. γ) Βιβλιογραφία, εάν είναι απαραίτητη. δ) Πίνακες - Σχέδια (σε ξεχωριστό φύλλο το καθένα). ε) Λεζάντες των εικόνων.
• Εικόνες - σχέδια, φωτογραφίες, slides. Τοποθετήστε αυτοκόλλητη επιγραφή στο πίσω μέρος τους με τα εξής στοιχεία: Όνομα συγγραφέα, αριθμός της εικόνας, βέλος που να δείχνει το πάνω μέρος της.
• Οι εργασίες που υποβάλλονται για δημοσίευση πρέπει να αποστέλλονται σε ηλεκτρονική μορφή:
α) είτε σε CD με το κείμενο σε αρχείο Word και τις φωτογραφίες σε μορφή jpg σε υψηλή ανάλυση (300 dpi) ή τυπωμένες σε φωτογραφικό χαρτί (glossy)
β) είτε στην ηλεκτρονική διεύθυνση kafkas@otenet.gr με την ένδειξη «Για την εφημερίδα "INFO UROLOGY"
Ο συγγραφέας είναι υπεύθυνος για το περιεχόμενο της εργασίας του, καθώς και για την εγκυρότητα και τα δικαιώματα των χρησιμοποιούμενων πηγών. Η Συντακτική Επιτροπή διατηρεί το δικαίωμα να επιφέρει κάθε αλλαγή που κρίνει αναγκαία για την καλύτερη παρουσίαση της ύλης, χωρίς να αλλοιώνεται η έννοια του κειμένου.
Παρακαλώ, αποστείλατε τα χειρόγραφα, CD και το λοιπό έντυπο υλικό προς δημοσίευση, στη διεύθυνση:
ΠΡΟΣ: INFO UROLOGY
Υπόψη κ. Χαλιώτη
ΙΑΤΡΙΚΕΣ ΕΚΔΟΣΕΙΣ ΚΑΥΚΑΣ,
Δ/νση: Μεσογείων 215, 115 25 Αθήνα
Τηλ.: 210 67.77.590, Fax: 210 67.56.352, E-mail: kafkas@otenet.gr
Χειρόγραφα δημοσιευμένα ή μη, καθώς και σχήματα, πίνακες, φωτογραφίες, διαφάνειες ή CD δεν επιστρέφονται.

Η επανορθωτική χειρουργική της ουρήθρας

Σύγχρονες θέσεις

Ι. ΚΑΡΔΑΚΟΣ, Ν. ΑΝΤΩΝΙΟΥ
Ουρολογική κλινική Ν.Γ.Ν.Μ «Αμαλία Φλέμινγκ»

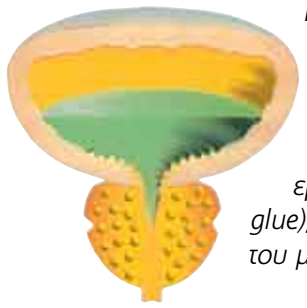

Η επανορθωτική χειρουργική της ουρήθρας αλλάζει, εξελίσσεται ταχύτατα, θέτοντας νέους χειρουργικούς προβληματισμούς σχετικά με τις αρχές της επανορθωτικής χειρουργικής που ίσχυαν μέχρι σήμερα, οι οποίες φαίνονται σήμερα ανεπαρκείς ή μη λειτουργικές. Νέες τεχνικές, νέα εργαλεία, όπως τα συγκολλητικά υλικά ινωδογόνου (fibrin glue), προσθετικά τεχνητά τροποποιημένα υλικά αποτελούν τμήμα του μέλλοντος της επανορθωτικής χειρουργικής της ουρήθρας.

***Λέξεις ευρετηρίου**: τμήμα στοματικού βλεννογόνου, συγκολλητικά υλικά ινωδογόνου, δερματικά μοσχεύματα, τεχνητά ιστικά μοσχεύματα, στενώματα ουρήθρας.*

Εισαγωγή

Η θεραπεία των στενωμάτων της ουρήθρας εξελίσσεται συνεχώς και αυτό έχει σαν συνέπεια να δημιουργούνται διχογνωμίες σχετικά με το ποια είναι η καλύτερη χειρουργική τεχνική.

Η υπεροχή κάποιας τεχνικής σε σχέση με τις υπόλοιπες προς το παρόν δεν έχει αποδειχθεί. Οι ουρολόγοι θα πρέπει να γνωρίζουν περισσότερες τεχνικές επανόρθωσης της ουρήθρας, ούτως ώστε να μπορούν να επιλέξουν την καταλληλότερη τεχνική σε κάθε περίπτωση ξεχωριστά.

Ο McAninch δίνει μεγάλη έμφαση στο ότι στην επανορθωτική χειρουργική της ουρήθρας, με τις σημερινές τεχνικές, μπορούμε να έχουμε όσο το δυνατόν καλύτερο αποτέλεσμα και σ' αυτό μπορεί να προστεθεί και το πλεονέκτημα των μοσχευμάτων (αυτόλογων - τεχνητά τροποποιημένων) για τη διενέργεια της ουρηθροπλαστικής.

Ο Carson προτείνει η επανορθωτική χειρουργική της ουρήθρας να αντιπροσωπεύει ένα διεθνές μοντέλο εξέλιξης στην ουρολογία.

Το πεδίο της διόρθωσης των στενωμάτων της ουρήθρας έχει διευρυνθεί, η γνώση πλέον είναι μεγάλη και η χειρουργική έχει καταφέρει τη διόρθωση των προβλημάτων τις περισσότερες φορές σε μία μόνο χειρουργική συνεδρία.

Αιτιολογία ουρηθρικών στενωμάτων

Στις ανεπτυγμένες χώρες, η κύρια αιτία των ουρηθρικών στενωμάτων είναι τα τραύματα, κυρίως ιατρογενή, από τη χρήση εργαλείων στην ιατρική πράξη. Αντίθετα, στις αναπτυσσόμενες χώρες, η κύρια αιτία των στενωμάτων είναι οι φλεγμονές.

Ο Fenton και οι συνεργάτες του, σε μία ανασκοπική καταγραφή 175 ασθενών, απέδειξαν ότι ο μακροχρόνιος καθετηριασμός και η διουρηθρική είσοδος χειρουργικών εργαλείων είναι η πιο συχνή ιατρογενής αιτία ουρηθρικών στενωμάτων.

Η αιτία των ουρηθρικών στενωμάτων στις κακώσεις-ρήξεις της πρόσθιας ουρήθρας είναι η ίνωση κατά την επούλωση. Ο Pratap και οι συνεργάτες του από το Νεπάλ καταγράφουν ποσοστό 62% της λύσης της συνέχειας της οπίσθιας ουρήθρας με συνέπεια την επούλωση, την ίνωση και τη στένωση, μετά από εκρηκτικά και διατιτραίνοντα τραύματα από πυροβόλα όπλα.

Θεραπευτικές επιλογές των ουρηθρικών στενωμάτων

Οι θεραπευτικές επιλογές των ουρηθρικών στενωμάτων περιλαμβάνουν τις διαστολές ουρήθρας, ουρηθρεκτομή, τοποθέτηση νάρθηκα (stent) και επανορθωτικές χειρουργικές τεχνικές. Καμία χειρουργική τεχνική δεν είναι κατάλληλη για όλους τους τύπους των στενωμάτων, κάθε στένωμα πρέπει να αξιολογείται ξεχωριστά και να επιλέγεται ο καταλληλότερος τρόπος αντιμετώπισής του.

Οι διαστολές και η ουρηθροτομή είναι οι πιο κοινές τεχνικές αντιμετώπισης των ουρηθρικών στενωμάτων. Αν και έχουν μεγάλο ποσοστό υποτροπών χρησιμοποιούνται γιατί είναι περισσότερο αποδεκτές από τους ασθενείς. Πολλαπλές αποτυχημένες διαστολές ουρήθρας ή ουρηθροτομές δυσχεραίνουν το πεδίο σε μια μελλοντική ανοιχτή χειρουργική αντιμετώπιση, μειώνοντας έτσι το ποσοστό επιτυχίας.

Οι Waxman και Morey πρόσφατα αναφέρουν ότι η ενδοσκοπική αντιμετώπιση των στενωμάτων της ουρήθρας χρησιμοποιώντας διαστολές ή ουρηθροτομή, επιτείνουν τη δημιουργία ουλών, επεκτείνοντας τη βλάβη στους γύρω ιστούς, επιπλέκοντας έτσι την ιστική επούλωση.

Η ανοιχτή ουρηθροπλαστική, η οποία αποτελεί το Gold Standard της θεραπείας των ουρηθρικών στενωμάτων, δε θα πρέπει να γίνεται με κύριο γνώμονα την ηλικία του ασθενούς. Όπως αναφέρουν ο Santucci και οι συνεργάτες του, οι ηλικιωμένοι ασθενείς ανέχθηκαν καλύτερα την επέμβαση και είχαν πολύ λιγότερες επιπλοκές.

Ο McDonald και οι συνεργάτες του επανεξέτασαν 54 ασθενείς που υποβλήθηκαν στην παραπάνω ουρηθροπλαστική για να εκτιμήσουν την ασφάλεια και τη δυνατότητα να μειώσουν το χειρουργικό χρόνο, συγκρίνοντας την επίπτωση που μπορεί να έχει στην ουρηθροπλαστική, ενώ αύξησαν τη βοηθητική θεραπεία για τον πόνο, χρησιμοποιώντας τοπικούς αναισθητικούς παράγοντες με σκοπό να μειώσουν τις ανεπιθύμητες ενέργειες της συστηματικής αναισθησίας, επιτρέποντας έτσι στους ασθενείς να βγαίνουν από το νοσοκομείο τέσσερις ώρες μετά το χειρουργείο.

Οι Rourke και Jordan δίνουν έμφαση στο γεγονός ότι η θεραπεία των μικρών ουρηθρικών στενωμάτων της βολβικής ουρήθρας με πρωταρχική επανορθωτική χειρουργική αντιμετώπιση είναι λιγότερο δαπανηρή από τις ενδοσκοπικές μεθόδους.

Υλικό αποκατάστασης ουρηθρικών στενωμάτων - Σύγκριση δερματικών μοσχευμάτων με μοσχεύματα βλεννογόνου στοματικής κοιλότητας

Ο βλεννογόνος της στοματικής κοιλότητας είναι από τα πιο δημοφιλή μοσχεύματα στην επανορθωτική χειρουργική των ουρηθρικών στενωμάτων. Η επιτυχία αυτών των μοσχευμάτων είναι αποδεδειγμένη σε μεγάλες σειρές ασθενών και πρώτο σε χρήση μόσχευμα είναι ο στοματικός βλεννογόνος, ενώ δεύτερο το δέρμα του πέους.

Για να απαντήσουν στο ερώτημα: πότε ο βλεννογόνος της στοματικής κοιλότητας είναι καλύτερος από το δέρμα του πέους, ο Alsikafi και οι συνεργάτες του σύγκριναν το αποτέλεσμα 95 ουρηθροπλαστικών με χρήση μοσχεύματος από στοματικό βλεννογόνο και 24 ουρηθροπλαστικών με δέρμα πέους. Το τελικό αποτέλεσμα αυτής της μελέτης ήταν 84% επιτυχούς επέμβασης της ουρηθροπλαστικής με τη χρήση δερματικού μοσχεύματος

πέους, με μέσο χρόνο παρακολούθησης 201 μήνες και 87% επιτυχούς επέμβασης με χρήση στοματικού βλεννογόνου και με μέσο χρόνο παρακολούθησης 48 μήνες. Άλλες σημαντικές διαφορές μεταξύ των παραπάνω ομάδων δεν υπήρξαν. Ο Alsikafi και οι συνεργάτες του καταλήγουν στο συμπέρασμα ότι και οι δύο τύποι μοσχευμάτων είναι εξαιρετικό υλικό για την επανορθωτική χειρουργική της ουρήθρας, συγκριτικά αποδεδειγμένο με μια περίοδο μετεγχειρητικής παρακολούθησης μεγαλύτερη για τα δερματικά μοσχεύματα.

Ο Gozzi και οι συνεργάτες του αναφέρουν τα αποτελέσματα από 194 ασθενείς που υποβλήθηκαν σε επανορθωτική χειρουργική στενωμάτων της βολβικής ουρήθρας, με χρήση δερματικών μοσχευμάτων από τη γεννητική, καθώς και από την εξωγεννητική περιοχή, καταλήγοντας στο ότι και αυτοί οι τύποι μοσχευμάτων έχουν εξαιρετικό μετεγχειρητικό αποτέλεσμα.

Ο Barbagli και οι συνεργάτες του, σε μια ανασκοπική μελέτη 95 ασθενών οι οποίοι υποβλήθηκαν σε επανορθωτική χειρουργική στενωμάτων της βολβικής ουρήθρας, όπου σε 45 από αυτούς χρησιμοποιήθηκε δερματικό μόσχευμα πέους και στους υπόλοιπους 50 χρησιμοποιήθηκε μόσχευμα στοματικού βλεννογόνου, διαπίστωσαν ότι από τους 45 ασθενείς στους οποίους χρησιμοποιήθηκε δερματικό μόσχευμα πέους, στους 33 το μετεγχειρητικό αποτέλεσμα ήταν επιτυχές (ποσοστό 73%), ενώ σε 12 (ποσοστό 27%) το μετεγχειρητικό αποτέλεσμα δεν ήταν καλό. Από τους 50 ασθενείς με μόσχευμα στοματικού βλεννογόνου, οι 42 (ποσοστό 84%) είχαν άριστο μετεγχειρητικό αποτέλεσμα, ενώ στους υπόλοιπους 8 (ποσοστό 16%) το μετεγχειρητικό αποτέλεσμα δεν ήταν καλό.

Τα δερματικά μοσχεύματα, κατά τη χρήση τους στην ουρηθροπλαστική, έχουν μεγαλύτερο ποσοστό αποτυχίας (ποσοστό 27%), συγκριτικά με τα μοσχεύματα βλεννογόνου στοματικής κοιλότητας στα οποία το ποσοστό αποτυχίας είναι 16%. Ο μετεγχειρητικός χρόνος παρακολούθησης για τα δερματικά μοσχεύματα είναι μεγαλύτερος (71 μήνες) από το χρόνο παρακολούθησης των μοσχευμάτων από στοματικό βλεννογόνο που είναι 42 μήνες.

Τα μοσχεύματα από στοματικό βλεννογόνο έχουν ανέβει στην προτίμηση των ουρολόγων στη χρήση τους στην επανορθωτική χειρουργική της ουρήθρας. Η αφαίρεση του βλεννογόνου από τη στοματική κοιλότητα δεν προκαλεί κανένα πρόβλημα σ΄ αυτή. Επίσης, ο στοματικός βλεννογόνος δεν έχει τρίχες, είναι παχύς, πλούσιος σε ελαστίνη, παρέχει ευκολία χειρισμών και πλαστική ικανότητα στη δημιουργία διαφόρων μορφών και σχημάτων. Είναι ιστός με πλούσια αγγείωση και μεγάλη προστασία στον ενοφθαλμισμό λοιμογόνων - τοξικών παραγόντων, καθώς και στην προστασία της απορρόφησης των υγρών. Ένα άλλο συγκριτικό πλεονέκτημα για τη λήψη στοματικού βλεννογόνου είναι το κοσμητικό αποτέλεσμα, καθώς η λήψη δέρματος από το πέος ή τη γεννητική χώρα αφήνει κάποια δυσμορφία, η οποία πολλές φορές δεν είναι ανεκτή από τους ασθενείς ή ακόμη και από πολλούς ουρολόγους.

Υπάρχουν και κάποιες αναφορές στη χρήση μοσχεύματος από βλεννογόνο παχέος εντέρου (κόλον) στην αποκατάσταση μεγάλης έκτασης ουρηθρικών στενωμάτων. Είναι ένα βήμα στην αντίθετη κατεύθυνση το οποίο συνδυάζεται με μείζονες επεμβάσεις, διάνοιξη της περιτοναϊκής κοιλότητας και συνοδεύεται από πολλές και σοβαρές επιπλοκές.

Ουρηθροπλαστική πεϊκής ουρήθρας

Η ουρηθροπλαστική της πεϊκής ουρήθρας μπορεί να είναι μια απλή επανορθωτική επέμβαση σε ασθενείς με φυσιολογικό πέος, αλλά μπορεί να γίνει αρκετά δυσκολότερη στους ασθενείς οι οποίοι έχουν στενώματα ουρήθρας σε συνδυασμό με δυσμορφίες από προηγούμενες αποτυχημένες χειρουργικές επεμβάσεις, διόρθωση υποσπαδία, τοπική ίνωση, καταστάσεις οι οποίες δυσκολεύουν το χειρουργικό πεδίο και επιπλέκουν την επούλωση.

Σε γενικές γραμμές, η επανορθωτική χειρουργική των ουρηθρικών στενωμάτων θα πρέπει να γίνει με γνώμονα την αιτιολογία της νόσου.

Σε ασθενείς με φυσιολογικό πέος, φυσιολογικό δέρμα πέους, φυσιολογικό ουρηθρικό πιάτο και σώμα σπογγιώδους και φυσιολογική περιτονία του δαρτού, η επανορθωτική χειρουργική της ουρήθρας θα πρέπει να γίνεται σε μία χειρουργική συνεδρία. Σε ασθενείς στους οποίους η χειρουργική διόρθωση του υποσπαδία έχει αποτύχει αλλά έχουν φυσιολογικό δέρμα πέους, ουρηθρικό πιάτο και ο δαρτός και η περιτονία του μπορούν να χρησιμοποιηθούν στην ουρηθροπλαστική, συστήνονται περισσότερες από μία χειρουργικές συνεδρίες, ανάλογα με το αποτέλεσμα σε κάθε στάδιο.

Σε ασθενείς οι οποίοι παρουσιάζουν μετεγχειρητική ίνωση (ουλώδη ιστό), σε μία δεύτερη χειρουργική προσπάθεια είναι υποχρεωτική η χρήση μοσχεύματος από στοματικό βλεννογόνο, διότι η επουλωτική αυτή ίνωση μπορεί να οφείλεται σε κάποια δερματική νόσο και, κατά συνέπεια, να προσβληθούν και τα επόμενα δερματικά μοσχεύματα.

Η χειρουργική τεχνική για την αποκατάσταση της πεϊκής ουρήθρας θα πρέπει να βασίζεται σε ανατομικά χαρακτηριστικά (στοιχεία) των ιστών του πέους για να μπορούν να ενσωματωθούν εύκολα και να είναι βιώσιμα τα μοσχεύματα. Η τοποθέτηση των μοσχευμάτων δε θα πρέπει να διαταράσσει την αισθητική και τη λειτουργική του πέους και εν συνεχεία τη στύση (χορδές-κάμψη πέους).

Πρόσφατα, μία νέα προσέγγιση μίας συνεδρίας επανορθωτικής χειρουργικής της ουρήθρας έχει καταγραφεί από πολλά ουρολογικά κέντρα.

Αυτή η τεχνική συνιστάται στην επιμήκη διάνοιξη του ουρηθρικού πιάτου κατά τη μέση γραμμή και την προσθήκη μοσχεύματος στοματικού βλεννογόνου. Διχογνωμίες υπάρχουν σχετικά με το ποιο είναι το καλύτερο μόσχευμα, το ελεύθερο ή το μόσχευμα με κρημνό από τη γύρω γεννητική περιοχή. Τα τελευταία χρόνια φαίνεται ότι τα ελεύθερα μοσχεύματα κερδίζουν έδαφος, αν και τα τελευταία βιβλιογραφικά δεδομένα δεν ξεκαθαρίζουν αν κάποιο από τα δύο υπερέχει. Κάποιες μελέτες που προσπάθησαν να το αποδείξουν δεν τα κατάφεραν.

Υπάρχει συνεχής αναζήτηση σχετικά με το ποιο είναι το ιδανικό μόσχευμα, δηλαδή το μόσχευμα που θα ικανοποιεί όλα τα ανατομικά χαρακτηριστικά της ουρήθρας και θα βελτιώσει το λειτουργικό και το αισθητικό κομμάτι της επέμβασης. Τέτοια τμήματα θα μπορούσαν να είναι τμήματα του σπογγιώδους ιστού του πέους, της περιτονίας του δαρτού. Παρ' όλ' αυτά, δεν υπάρχουν επαρκή στοιχεία για να στηρίξουν την καταλληλότητα των παραπάνω ιστών σε όλους τους ασθενείς.

Τίθεται, λοιπόν, μια σειρά από ερωτήματα:

- Τι τύπος αγγειακής υποστήριξης μπορεί να χρησιμοποιηθεί;
- Σε ποιους ασθενείς η χρήση μοσχευμάτων με κρημνό είναι η καταλληλότερη;
- Ποιος είναι ο ρόλος της διατήρησης του ουρηθρικού πιάτου ως χρήσιμου εργαλείου στην επανορθωτική χειρουργική της ουρήθρας;

Η προσεκτική εξέταση, η ανίχνευση των κριτηρίων, καθώς και η επιλογή της καταλληλότερης τεχνικής για τον κάθε ασθενή ξεχωριστά, θα πρέπει να δώσει απάντηση σε όλα τα παραπάνω ερωτήματα. Θα πρέπει να κάνει σαφές στο χειρουργό ουρολόγο πότε να χρησιμοποιήσει ελεύθερο μόσχευμα από στοματικό βλεννογόνο ή μόσχευμα με κρημνό από τις γύρω περιοχές (πέος ή γεννητική περιοχή).

Οι Hick και Morey αναφέρουν ότι σε μια σειρά 18 ασθενών τους, οι οποίοι υποβλήθηκαν σε ουρηθροπλαστική με τη χρήση ελεύθερου μοσχεύματος, τοποθέτησαν γύρω από τα χείλη της αναστόμωσης ένα δακτύλιο ινωδογόνου. Αυτό είχε σαν αποτέλεσμα την επιτάχυνση της επούλωσης και τη γρήγορη αφαίρεση του καθετήρα.

Ουρηθροπλαστική βολβικής ουρήθρας

Στη βάση της χειρουργικής τεχνικής για την αποκατάσταση των στενωμάτων της βολβικής ουρήθρας, θα πρέπει να γνωρίζουμε ακριβώς το μήκος του στενώματος.

- Στενώματα μήκους από 1 έως 2εκ. θεραπεύονται με πλήρη εκτομή του στενώματος και τελικό-τελική αναστόμωση.
- Στενώματα μήκους από 2 έως 3εκ. αντιμετωπίζονται καλύτερα χρησιμοποιώντας μια αναστομωτική ταινία οροφής (roof strip anastomosis).
- Στενώματα μεγαλύτερα από 3 εκ. αντιμετωπίζονται με διάνοιξη του στενώματος και ουρηθροπλαστική με χρήση μοσχεύματος (αξιοποίηση του ουρηθρικού πιάτου).
- Σε στενώματα μεγαλύτερα των 6 εκ. έχουμε εμπλοκή και της βολβικής και της πεϊκής ουρήθρας, συνήθως η μία εξ΄ αυτών με πολλούς κακούς προγνωστικούς παράγοντες και η επανορθωτική χειρουργική πολλές φορές χρειάζεται περισσότερες από μία χειρουργικές συνεδρίες.

Τελικο-τελική αναστόμωση

Είναι η θεραπεία εκλογής για τα μικρά στενώματα της βολβικής ουρήθρας (1-2εκ.) όπου με περινεϊκή τομή γίνεται πλήρης διατομή του στενώματος και εν συνεχεία πραγματοποιούμε τελικό-τελική αναστόμωση των κολοβωμάτων της ουρήθρας. Η τεχνική αυτή είναι ιδιαίτερα επιτυχής με ποσοστό επιτυχίας 95% σε σειρές ασθενών του Santucci και των συνεργατών του.

Οι Guralnick και Webster προτείνουν η τελικο-τελική να γίνεται σε στενώματα μικρότερα του 1 εκ. Έδειξαν ότι η εκτομή 1εκ. της βολβικής ουρήθρας σε συνδυασμό με την παρασκευή 1εκ. της ουρήθρας και από τις δύο παρακείμενες πλευρές έχουν σαν αποτέλεσμα τη δημιουργία 2 εκ. λειτουργικής ουρήθρας, η οποία έχει μεγάλη ελαστικότητα και κινητικότητα, αποφεύγοντας τη δημιουργία λειτουργικών στενωμάτων, χορδών και την κάμψη του πέους κατά τη στύση. Οι συγγραφείς δίνουν μεγάλη έμφαση στο μήκος εκτομής και στη μετεγχειρητική δημιουργία χορδών, όταν αυτό είναι μεγάλο.

Οι Morey και Kizer παρουσίασαν μία σειρά 22 ασθενών με στενώματα του πρόσθιου τμήματος της βολβικής ουρήθρας, μήκους 2,5εκ. στους οποίους χρησιμοποιήθηκε ευρεία εκτομή-παρασκευή της ουρήθρας και τελικό-τελική αναστόμωση με πάρα πολύ καλά αποτελέσματα.

Οι Al-Qudah και Santucci αναφέρουν δημιουργία χορδών και στυτική δυσλειτουργία σε ποσοστό 18% των ασθενών οι οποίοι υποβλήθηκαν σε αναστομωτική ουρηθροπλαστική. Κατέληξαν στο ότι η ουρηθροπλαστική με τη χρήση ελεύθερου μοσχεύματος από στοματικό βλεννογόνο είναι πολύ ανώτερη της τελικο-τελικής αναστομωτικής ουρηθροπλαστικής με πολύ λιγότερες επιπλοκές όταν αυτή χρησιμοποιείται σε μικρού μήκους στενώματα.

Ο Mundy κατέγραψε την αναστομωτική ουρηθροπλαστική της βολβικής ουρήθρας σε έναν έγχρωμο άτλαντα, με χειρουργικούς χρόνους, σχέδια και τεχνικές λεπτομέρειες.

Αυξητική ουρηθροπλαστική με μόσχευμα οροφής

Οι Peterson και Webster προτείνουν αυτή την τεχνική σε στενώματα ουρήθρας μήκους 2 έως 4 εκ. Η τεχνική αυτή συνίσταται στην επιμήκη διάνοιξη του στενώματος και την αυξητική αναστομωτική ουρηθροπλαστική. Περιγράφηκε πρώτα από τους Iselin και Webster το 1998. Το στενωμένο τμήμα της ουρήθρας διανοίγεται και αφαιρείται τμήμα του τοιχώματός του, ενώ παραμένει μόνο το ουρηθρικό πιάτο και η ουρήθρα αναστομώνεται με ραχιαία τοποθέτηση ελεύθερου μοσχεύματος στοματικού βλεννογόνου. Αυτή η τεχνική περιγράφεται βήμα προς βήμα από τον Mundy.

Οι Aboussaly και Augermeier προτείνουν αυτή την τεχνική σε ασθενείς οι οποίοι θα υποβληθούν σε ουρηθροπλαστική για στενώματα ουρήθρας τα οποία είναι στενά και πολλαπλά σε μια περιοχή 1 έως 2 εκ.

Ο Barbaglic και οι συνεργάτες του προτείνουν τη χρήση συγκολλητικών υλικών με ινωδογόνο για να σταθεροποιήσουν την αναστόμωση, δηλαδή να επικαλύψουν το ελεύθερο μόσχευμα του στοματικού βλεννογόνου με τον ινώδη χιτώνα των σπραγγωδών σωμάτων (μόσχευμα με ουρηθρικό πιάτο). Σε μια μικρή σειρά ασθενών, αυτοί οι συγγραφείς αναφέρουν ικανοποιητικά αποτελέσματα σχετικά με το χειρουργικό χρόνο και τη στεγανότητα της αναστόμωσης.

Επανορθωτική χειρουργική της ουρήθρας με χρήση μοσχεύματος στοματικού βλεννογόνου

Η χρήση μοσχεύματος στοματικού βλεννογόνου αντιπροσωπεύει την πιο διαδεδομένη μέθοδο για την επανορθωτική χειρουργική των ουρηθρικών στενωμάτων της βολβικής ουρήθρας, λόγω της πλούσιας αιμάτωσής της.

Μέχρι πρόσφατα, στην τοποθέτηση του ελεύθερου μοσχεύματος στην ουρηθρική επιφάνεια παρουσιάζονταν συχνά επιμολύνσεις και για το λόγο αυτό ο Barbagli και οι συνεργάτες του περιγράφουν την τεχνική της τοποθέτησης του ελεύθερου μοσχεύματος κατά την ουρηθροπλαστική στη ραχιαία επιφάνεια της ουρήθρας.

Ο Wessells, σε μία άλλη ανακοίνωσή του, προτείνει μια σειρά από τεχνικά πλεονεκτήματα κατά την τοποθέτηση του μοσχεύματος στην κοιλιακή επιφάνεια της ουρήθρας.

Ο Armenakas δίνει έμφαση στην τοποθέτηση του μοσχεύματος στην κοιλιακή επιφάνεια της ουρήθρας, αναφέροντας την ευκολία στην παρασκευή και στην κινητοποίηση της ουρήθρας ως τεχνικά πλεονεκτήματα αυτής της μεθόδου. Το ποσοστό της τοποθέτησης στην κοιλιακή επιφάνεια της ουρήθρας συγκριτικά με τη ραχιαία τοποθέτηση δεν έχει σημαντική διαφορά.

Ο Barbagli και οι συνεργάτες του, σε μια συγκριτική μελέτη, έδειξαν ότι η τοποθέτηση του μοσχεύματος στην κοιλιακή επιφάνεια της ουρήθρας, στη ραχιαία και στην πλάγια επιφάνειά της, έχει το ίδιο ποσοστό επιτυχίας, καθώς και το ίδιο ποσοστό επιπλοκών σε όλες τις παραπάνω τεχνικές. Σε πρόσφατες αναφορικές μελέτες ασθενών του Barbagli και των συνεργατών του, προσπαθώντας να ανακαλύψουν την πατρότητα της αποτυχίας, ακολουθώντας κάθε χειρουργικό βήμα και αναζητώντας το συνολικό αριθμό, τη θέση των στενωμάτων και την ινώδη σκλήρυνση του αναστομωτικού δακτυλίου που συμβαίνουν στην αναστόμωση μεταξύ μοσχεύματος και ουρηθρικού πιάτου, βρήκαν ότι από το σύνολο των 107 ασθενών, οι 85 (ποσοστό 80%) ήταν επιτυχείς. Στους υπόλοιπους 22 ασθενείς της μελέτης (ποσοστό 20%) το αποτέλεσμα δεν ήταν καλό, ενώ σε 12 από αυτούς στην αποτυχία συμμετείχε ολόκληρο το μόσχευμα, ενώ σε 10 μόνο το σημείο της αναστόμωσης (σε 5 στο εγγύς και στους υπόλοιπους 5 στο απομακρυσμένο ουρηθρικό άκρο) μεταξύ μοσχεύματος και ουρηθρικού πιάτου. Η θέση του στενωμένου αναστομωτικού δακτυλίου ήταν ισομερώς κατανεμημένη και στις τρεις τεχνι- ⇨

κές τοποθέτησης μοσχεύματος στοματικού βλεννογόνου (ραχιαία, κοιλιακή, πλάγια).

Μερικοί συγγραφείς αναφέρουν ότι βρίσκουν αυτούς τους στενωτικούς αναστομωτικούς δακτυλίους μόνο μετά από ουρηθροπλαστική με χρήση ελεύθερου μοσχεύματος. Στους ενοχοποιητικούς παράγοντες για τη στένωση-ίνωση της αναστόμωσης θα μπορούσε να προστεθεί και το κάπνισμα.

Ο Barbagli και οι συνεργάτες του αναφέρουν τη χρήση συγκολλητικών υλικών ινωδογόνου στην επανορθωτική χειρουργική της βολβικής ουρήθρας σε έξι ασθενείς οι οποίοι υποβλήθηκαν σε ουρηθροπλαστική με τοποθέτηση μοσχεύματος στη ραχιαία επιφάνεια της ουρήθρας. Η χρήση αυτών των συγκολλητικών υλικών μείωσε σημαντικά το χειρουργικό χρόνο, το χρόνο μετεγχειρητικού καθετηριασμού, τη μετεγχειρητική διαφυγή των ούρων από την αναστόμωση, καθώς επίσης και το ποσοστό ινώδους μετεγχειρητικού αναστομωτικού δακτυλίου. Τα τελικά αποτελέσματα ήταν ικανοποιητικά αλλά χρειάζονται βέβαια περισσότερες μελέτες πάνω στη χρήση των υλικών αυτών και στην επίδρασή τους στην επούλωση, στη δημιουργία στενωμάτων και στον αποκλεισμό των διαρροών από την αναστόμωση.

Ουρηθροπλαστική οπίσθιας ουρήθρας

Ο Mundy περιγράφει σε έναν έγχρωμο άτλαντα τα χειρουργικά βήματα για τη δημιουργία μιας χωρίς τάση αναστόμωσης μεταξύ βολβικής ουρήθρας και της κορυφής του προστάτη (apex) με μια απλή περινεϊκή προσπέλαση. Χρησιμοποιώντας αυτή την τεχνική είναι δυνατόν να διορθώσουμε το 95% των στενωμάτων της οπίσθιας ουρήθρας. Η τεχνική της αναστόμωσης της οπίσθιας ουρήθρας παρουσιάσθηκε από τον Koraitim σε μία ανασκόπηση 155 ασθενών οι οποίοι υποβλήθηκαν σε αυτή την επανορθωτική τεχνική.

Ο Koraitim προτείνει τρεις σημαντικές χειρουργικές λεπτομέρειες για την επιτυχή έκβαση της επέμβασης. Η διόρθωση έγινε μέσω της περινεϊκής οδού σε 115 ασθενείς και μέσω της περινεοκοιλιακής οδού σε 40 ασθενείς.

Ο Pratap και οι συνεργάτες του αναφέρουν μια σειρά από 21 ασθενείς με σύνθετα στενώματα οπίσθιας ουρήθρας, σε συνδυασμό με περινεϊκά συρίγγια, ουρηθροπρωκτικά συρίγγια, περιουρηθρικά εκκολπώματα, παράπλευρη ουρηθρική οδό μετά από ρήξη ουρήθρας και ανοιχτό κυστικό αυχένα. Η προτεινόμενη οδός προσπέλασης γι΄ αυτούς τους ασθενείς είναι η υπερηβική κοιλιακή προσπέλαση.

Ουρηθροπλαστική με χρήση ιστών τεχνητά τροποποιημένων

Οι Ribeiro-Filho και οι συνεργάτες τους πρόσφατα παρουσίασαν μια τεχνική ουρηθροπλαστικής με τη χρήση τεχνητά τροποποιημένων ιστών, όπως ιστών από ουρήθρα πτωματικού δότη, ο οποίος με ενζυμικές τροποποιήσεις μετατράπηκε σε MH κυτταρικό matrix.

Το μόσχευμα τοποθετήθηκε στην κοιλιακή επιφάνεια της ουρήθρας. Μετά την τοποθέτηση του μοσχεύματος δε χρειάσθηκε ανοσοκαταστολή και δεν υπήρξαν μετεγχειρητικές επιπλοκές. Το μετεγχειρητικό αποτέλεσμα ήταν ικανοποιητικό. Ο Bhargava και οι συνεργάτες του προτείνουν τη χρήση ιστών τεχνητά τροποποιημένων από στοματικό βλεννογόνο, με μεγάλη επιτυχία στην ουρηθροπλαστική.

Συμπεράσματα

Όπως προαναφέραμε, η επανορθωτική χειρουργική της ουρήθρας εξελίσσεται με αλματώδεις ρυθμούς, θέτοντας υπό αμφισβήτηση της παλαιές αρχές της χειρουργικής της ουρήθρας, οι οποίες γίνονται μη λειτουργικές και ξεπερασμένες.

Οι χειρουργοί ουρολόγοι του 21ου αιώνα θα πρέπει να βάζουν καινούργιους χειρουργικούς κανόνες (standards) στην επανορθωτική χειρουργική της ουρήθρας, η οποία θα πρέπει να συνδυάζει το πραγματικό με το παρόν και να αφήνει διόδους στο μέλλον.

Η συνεχής αναβάθμιση των κανόνων (standards), η επιλογή των λιγότερο επεμβατικών τεχνικών, η μετάφραση των αποτελεσμάτων από όλα τα χειρουργικά κέντρα και από την καθημερινή κλινική πράξη είναι σημαντικά, με σκοπό τη βελτίωση της ποιότητας της ζωής των ασθενών. Νέα εργαλεία όπως τα συγκολλητικά υλικά ινωδογόνου (fibrin glue) και οι νέοι τεχνητά τροποποιημένοι ιστοί, είναι το σημείο αναζήτησης και το μέλλον στην επανορθωτική χειρουργική της ουρήθρας.

Βιβλιογραφία

1. Barbagli G, Palminteri E, Lazzeri M et al. Interim outcomes of dorsal skin graft bulbar urethroplasty. J Urol 2004; 172:1365-1367.
2. Barbagli G, Palminteri E, Guazzoni G et al. Bulbar urethroplasty using buccal mucosa grafts placed on the ventral, dorsal or lateral surface of the urethra: are results affected by the surgical technique? J Urol 2005; 174:955-958.
3. Wood DN, Allen SE, Andrich DE et al. The morbidity of buccal mucosal graft harvest for urethroplasty and the effect of nonclosure of the graft harvest site on postoperative pain. J Urol 2004; 172:580-583.
4. Barbagli G, Palminteri E, De Stefani S et al. Harvesting buccal mucosal grafts. Keys o success. Contemp Urol 2006; 1B:16-24.
5. Barbagli G, Palminteri E, De Stefani S et al. Penile urethroplasty. Techniques and outcomes using buccal mucosal grafts. Contemp Urol 2006; 1B:25-33.
6. Xu Y, Qiao Y, Sa Y et al. 1-stage urethral reconstruction using colonic mucosa graft for the treatment of a long comlex urethral stricture. J Urol 2004; 171:220-223.
7. Barbagli G, Palminteri E, Lazzeri M et al. Anterior urethral strictures. BJU Int 2003; 92:497-505.
8. Bracka A. Hypospadias repair: the two-stage alternative. Br J Urol 1995; 76:31-41.
9. Venn SN, Mundy AR. Urethroplasty for balanitis xerotica obliterans. Br J Urol 1998; 81:735-737.
10. Greenwell TJ, Venn SN, Mundy AR. Changing practice in anterior urethroplasty. BJU Int 1999; 83:631-635.
11. Depasquale I, Park AJ, Bracka A. The treatment of balanitis xerotica obliterans. BJU Int 2000; 86:459-465.
12. Andrich DE, Mundy AR. Substitution urethroplasty with buccal mucosal-free grafts. J Urol 2001; 165:1131-1134.
13. Asopa HS, Garg M, Singhal GG et al. Dorsal free graft urethroplasty for urethral stricture by ventral sagittal urethrotomy approach. Urology 2001; 58:657-659.
14. Barbagli G, De Angelis M, Palminteri E et al. Failed hypospadias presenting in adults. Eur Urol 2006; 49:887-895.
15. Wessells H, McAninch JW. Current controversies in anterior urethral stricture repair: free-graft versus pedicled skin-flapped reconstruction. World J Urol 1998; 16:175-180.
16. Wessells H, McAninch JW. Use of free grafts in urethral stricture reconstruction. J Urol 1996; 155:1912-1915.
17. Morey AF. Urethral plate salvage with dorsal graft promotes successful penile flap onlay reconstruction of severe pendulous strictures. J Urol 2001; 166:1376-1378.
18. Hick EJ, Morey AF. Initial experience with fibrin sealant in pendulous urethral reconstruction. Is early catheter removal possible? J Urol 2004; 171:1547-1549.
19. Santucci RA, Mario LA, McAninch JW. Anastomotic urethroplasty for bulbar urethral stricture: analysis of 168 patients. J Urol 2002; 167:1715-1719.
20. Gurainic ML, Webster GD. The augmented anastomotic urethroplasty: indications and outcome in 29 patients. J Urol 2001; 165:1496-1501.
21. Morey AF, Kizer WS. Proximal bulbar urethroplasty via extended anastomotic approach – what are the limits? J Urol 2006; 175:2145-2149.
22. Al-Qudah HS, Santucci RA. Buccal mucosal onlay urethroplasty versus anastomotic urethroplasty (AU) for short urethral strictures: which is better? J Urol 2006; 175(Suppl 4):Abstr.313.
23. Mundy AR. Surgical atlas anastomotic urethroplasty. BJU Int 2005; 96:921-944.
24. Iselin CE, Webster GD. Dorsal onlay urethroplasty for urethral stricture repair. World J Urol 1998; 16:181-185.
25. Abouassaly R, Angermeier KW. Augmented anastomotic urethroplasty (AAR) in patients with dense urethral stricture disease. J Urol 2006; 175(Suppl 4):38, Abstr.117.
26. Barbagli G, De Stefani S, Sighinolfi MC et al. Experience with fibrin glue in bulbar urethral reconstruction using dorsal buccal mucosa graft. Urology 2006; 67:830-832.
27. Andrich DE, Leach CJ, Mundy AR. The Barbagli procedure gives the best results for patch urethroplasty of the bulbar urethra. BJU Int 2001; 88:385-389.
28. Barbagli G, Selli C. Tosto A et al. Dorsal free graft urethroplasty. J Urol 1996; 155:123-126.
29. Wessells H. Ventral onlay graft techniques for urethroplasty. Urol Clin N Am 2002; 29:381-387.
30. Armenakas NA. Long-term outcome of ventral buccal mucosal grafts for anterior urethral strictures. AUA News 2004; 9:17-18.
31. Barbagli G, Palminteri E, Rizzo M. Dorsal onlay graft urethroplasty using penile skin or buccal mucosa in adult bulbourethral strictures. J Urol 1998; 160:1307-1309.
32. Morey AF, McAninch JW. When and how to use buccal mucosal grafts in adult bulbar urethroplasty. Urology 1996; 48:194-198.
33. Elliot SP, Metro MJ, McAninch JW. Long-term follow-up of the ventrally placed mucosa onlay graft in bulbar urethral reconstruction. J Urol 2003; 169:1754-1757.
34. Abouassaly R, Angermeier KW. Cleveland clinic experience with buccal mucosa graft urethroplasty: intermediate-term results. J Urol 2005; 173(Suppl 4):33, Abstr.121.
35. Barbagli G, Palminteri E, Guazzoni G et al. Anastomotic fibrous rings as cause of stricture recurrence after bulbar onlay graft urethroplasty: an open issue. J Urol 2006; 175 (Suppl 4):104, Abstr.314.
36. Barbagli G, De Stefani S, Sighinolfi MC et al. Dorsal buccal mucosa onlay graft bulbar urethroplasty using fibrin glue. J Urol 2006; 175:160-161.
37. Koraitim MM. On the art of anastomotic posterior urethroplasty: a 27-year experience. J Urol 2005; 173:135-139.
38. Ribeiro-Filho LA, Mitre Al, Sarkis AS et al. Human organ-specific acellular matrix grafting for severe urethral stenosis. J Urol 2006; 175 (Suppl 4):161, Abstr.495.
39. Bhargava S, Chapple CR, Bullock AJ et al. Tissue-engineered mucosa for substitution urethroplasty. BJU Int 2004; 93:807-811.