Κακώσεις κατώτερου ουροποιητικού

Ι. ΖΟΥΜΠΟΣ
Χειρουργός Ουρολόγος, Γενική Κλινική EUROMEDICA «Κυανούς Σταυρός», Θεσσαλονίκη

Κακώσεις ουροδόχου κύστης

Η ουροδόχος κύστη βρίσκεται μέσα στις οστικές δομές της λεκάνης και προστατεύεται από τις περισσότερες εξωτερικές δυνάμεις. Έτσι λοιπόν, οι κακώσεις της κύστης (κλειστές ή ανοικτές) είναι συνήθως αποτέλεσμα εξωτερικής βίας ή επιπλοκές χειρουργικών επεμβάσεων (ανοικτές, ενδοσκοπικές).

Όταν υφίσταται κάκωση της ουροδόχου κύστης, συνήθως συνυπάρχουν και άλλες σοβαρές κακώσεις που αφορούν ενδοκοιλιακά όργανα (σπλήνας, ήπαρ, έντερο κ.λπ.), ενώ μπορεί να συνυπάρχει και κάκωση της προστατικής ή μεμβρανώδους ουρήθρας (10%-29%). Κατά συνέπεια, είναι επόμενο πως η θνησιμότητα των κακώσεων της ουροδόχου κύστης είναι ανησυχητικά υψηλή, από 12% έως 22%.

Οι κλειστές κακώσεις της ουροδόχου κύστης (90%) από εξωτερική βία είναι αποτέλεσμα τροχαίων ή και εργατικών ατυχημάτων. Ανευρίσκονται στο 0,6%-10% των τραυματιών. 83%-100% των ασθενών με ρήξη ουροδόχου κύστης έχουν κάταγμα πυέλου. Το 5%-10% των ασθενών με κατάγματα πυέλου παρουσιάζουν σοβαρή ρήξη ουροδόχου κύστης, ενώ τα κατάγματα κυρίως περιλαμβάνουν διάσταση ηβικής σύμφυσης, ιερολαγόνιο διάσταση και κατάγματα των ηβικών, λαγονίων και του ιερού οστού.

Οι ανοικτές κακώσεις (10%) οφείλονται σε βλήματα όπλων, αιχμηρά όργανα ή οποιοδήποτε άλλο σώμα που διέρχεται διαμέσου της υπερηβικής περιοχής ή του περινέου.

Από αιτιολογικής απόψεως, οι κακώσεις της ουροδόχου κύστης μπορεί να προκληθούν από αμβλύ τραύμα, όπως σε τροχαία (90%) ή και εργατικά ατυχήματα, από διατιτραίνον τραύμα, συνήθως βλήματα πυροβόλων όπλων με συνοδές κακώσεις σε άλλα ενδοκοιλιακά όργανα (35%), ενώ και από ιατρικούς χειρισμούς, όπως χειρουργικές (ανοικτές ή ενδοσκοπικές) επεμβάσεις στην ελάσσονα πύελο, συνήθως σε γυναίκες (υστερεκτομή, διόρθωση κυστεοκήλης).

Η κενή κύστη, η οποία βρίσκεται στο βάθος της πυελικής κοιλότητας, προφυλάσσεται καλά από εξωτερικά τραύματα. Παρόλα αυτά, όταν η σφοδρότητα του τραύματος είναι τέτοια που να προκαλέσει ρήξη του οστέινου πυελικού τοιχώματος, η κύστη μπορεί να τρωθεί άμεσα από οστικές παρασχίδες.

Σε μεγάλο τραυματισμό της πυέλου η κύστη μπορεί να υποστεί κάκωση και όταν ακόμη δεν υπάρχουν οστικές παρασχίδες. Η πρόκληση μιας μεγάλης διάστασης της ηβικής σύμφυσης μπορεί να προκαλέσει ρήξη του προσθίου τοιχώματος της κύστης λόγω έλξης από τους ηβοκυστικούς συνδέσμους και έτσι εξωπεριτοναϊκή ρήξη.

Ο άμεσος τραυματισμός του υπογαστρίου μπορεί να προκαλέσει ρήξη της κύστης λόγω έκρηξης όταν αυτή είναι πλήρης ούρων και επομένως ενδοπεριτοναϊκή ρήξη.

Καταστάσεις που προδιαθέτουν σε ρήξη της κύστης είναι χειρουργικές επεμβάσεις στην κύστη, διάταση της κύστης, μεγάλη προσπάθεια για ούρηση, φλεγμονή του τοιχώματος, διάβρωση του τοιχώματος από όγκο, νευρογενής κύστη καθώς και αναισθησία λόγω υπερπλήρωσης της κύστης (τοποθέτηση καθετήρα), καθώς και κατανάλωση αλκοόλ.

Στις εξωπεριτοναϊκές ρήξεις παρατηρείται διαφυγή ούρων στον περικυστικό χώρο (διαφάνεια 17). Στις ενδοπεριτοναϊκές ρήξεις, από την άλλη πλευρά, παρατηρείται διαφυγή ούρων στην περιτοναϊκή κοιλότητα, λόγω ρήξης της περιτοναϊκής επιφάνειας της ουροδόχου κύστης (διαφάνεια 22).

Αποτέλεσμα μιας κάκωσης της ουροδόχου κύστης μπορεί να είναι: εκχυμώσεις, τραύματα του βλεννογόνου, αλλά και τραύματα ολόκληρου του τοιχώματος (ρήξη, διάτρηση).

Σύμφωνα με την ταξινόμηση κατά Sandler διακρίνονται οι ακόλουθοι τύποι κακώσεων: θλάση, ενδοπεριτοναϊκή ρήξη, ρήξη διάμεσου ιστού, εξωπεριτοναϊκή ρήξη, και η συνδυασμένη ρήξη (διαφάνεια 15).

Η διάγνωση της κατάστασης βασίζεται στην κλινική εικόνα και τις απεικονιστικές εξετάσεις.

Σε ότι αφορά την κλινική εικόνα σε εξωπεριτοναϊκή ρήξη ουροδόχου κύστης δεν υπάρχουν έντονα περιτοναϊκά συμπτώματα, παρά ελαφρά σύσπαση των μυών, έντονος πόνος στο υπογάστριο, υπερηβική διόγκωση, ενώ η κύστη είναι κενή ή περιέχει λίγα αιματηρά ούρα.

Στην ενδοπεριτοναϊκή ρήξη, υφίσταται έντονος πόνος που εντοπίζεται στο υπογάστριο και στη συνέχεια διαχέεται σε ολόκληρη την κοιλιακή χώρα, οπότε γρήγορα αναπτύσσεται περιτονίτιδα. Ο άρρωστος δεν αισθάνεται την επιθυμία να ουρήσει και η κύστη είναι κενή. Εμφανίζεται τεινεσμός της κύστης με απουσία ή σπάνια, αποβολή λίγων σταγόνων αιμορραγικών ούρων.

Από απόψεως απεικονιστικών εξετάσεων μπορεί να αξιοποιηθεί απλή ακτινογραφία ΝΟΚ, ενδοφλέβιος πυελογραφία - κυστεογραφία και ουρηθροκυστεογραφία. Με τη ΝΟΚ μπορεί να διαπιστωθούν κατάγματα οστών, καθώς περίπου το 15% των καταγμάτων των οστών της λεκάνης συνοδεύεται από τραυματισμό της ουροδόχου κύστης. Στην επείγουσα πυελογραφία και κυστεογραφία είναι δυνατόν να ανιχνευθεί διαφυγή του σκιαστικού στον ενδοπεριτοναϊκό ή εξωπεριτοναϊκό χώρο. Η πλέον ενδεδειγμένη εξέταση για την καλύτερη μελέτη της ακεραιότητας της κύστης και της ουρήθρας βεβαίως είναι η ουρηθροκυστεογραφία.

Ο υπερηχογραφικός έλεγχος άνω και κάτω κοιλίας μπορεί να αναδείξει την ύπαρξη συλλογής υγρού στην περιτοναϊκή κοιλότητα (χώρος του Morrison).

Η αξονική τομογραφία προσφέρει ιδιαίτερα χρήσιμες πληροφορίες. Με την εκτέλεση CT κυστεογραφίας παρέχεται στον κλινικό ιατρό μια γρήγορη και αξιόπιστη μέθοδος διάγνωσης, που ενδείκνυται σε κάθε περίπτωση όπου υφίσταται κάταγμα πυέλου και αιματουρία σε επείγουσα βάση.

Η σωστή τεχνική της κυστεογραφίας περιλαμβάνει τουλάχιστον 3 λήψεις: προ σκιαστικού, μετά πλήρωση με 350ml, μετά κένωση της κύστης, ενώ λήψεις πλάγιες ή σε ημι-πλήρωση είναι προαιρετικές.

Η CT-κυστεογραφία είναι ισοδύναμη με την απλή και ενδείκνυται σε ασθενείς που υποβάλλονται σε CT έλεγχο για άλλες πιθανές

Εικόνα 1. *Εξωπεριτοναϊκή ρήξη ουροδόχου κύστης.*

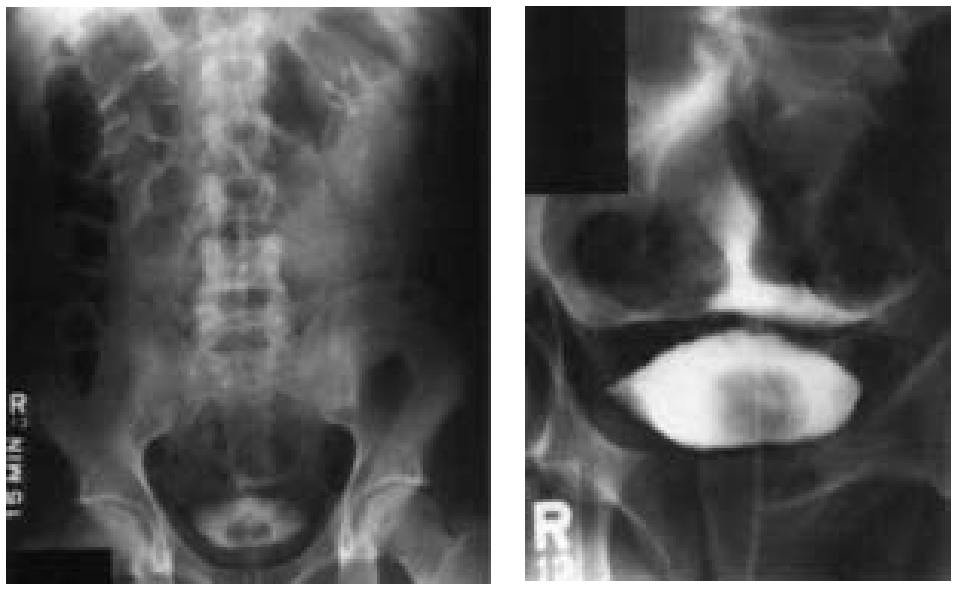

Εικόνα 2. *Ενδοπεριτοναϊκή ρήξη ουροδόχου κύστης.*

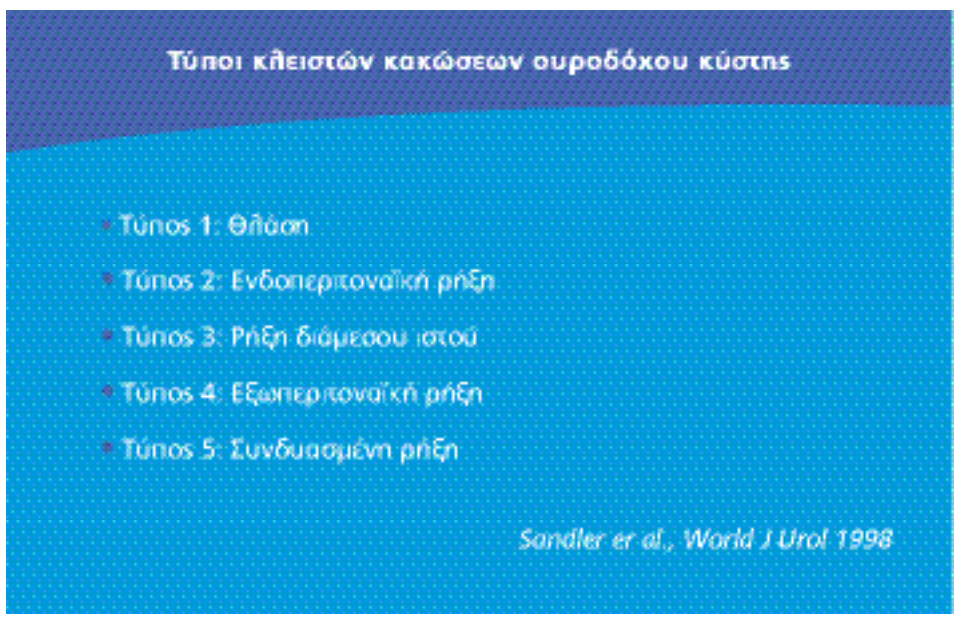

Εικόνα 3. *Ταξινόμηση κακώσεων κύστης κατά Sandler.*

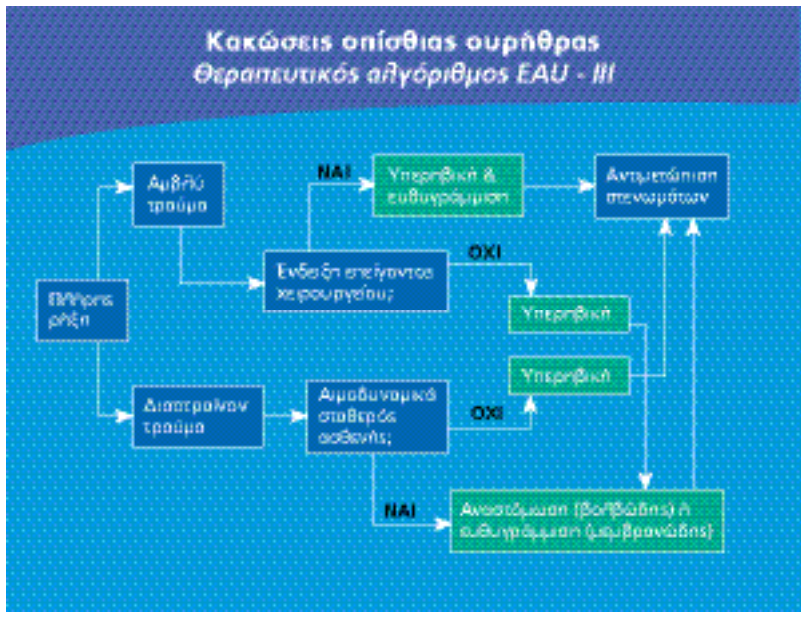

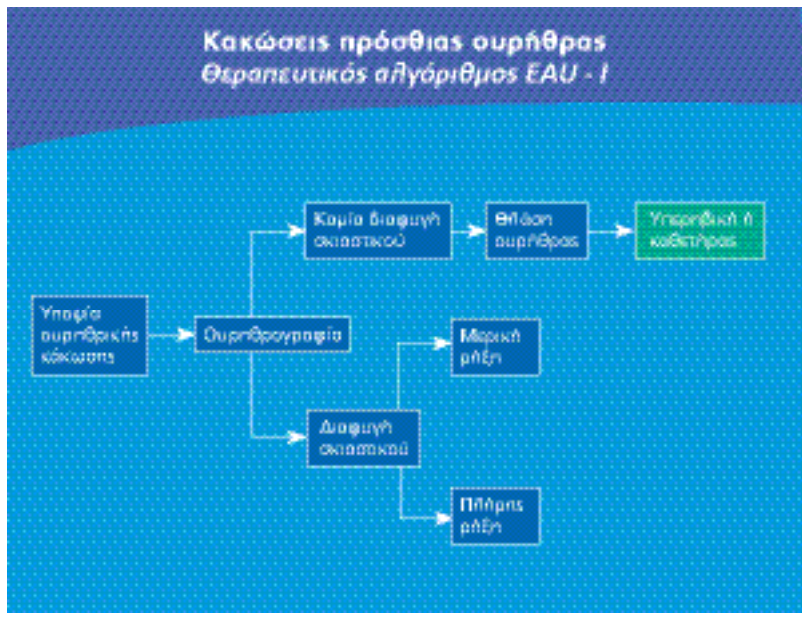

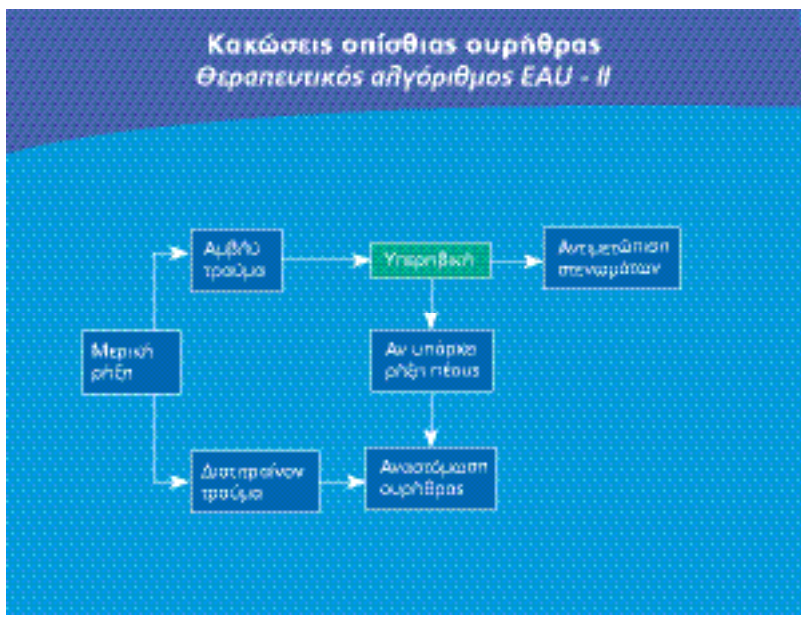

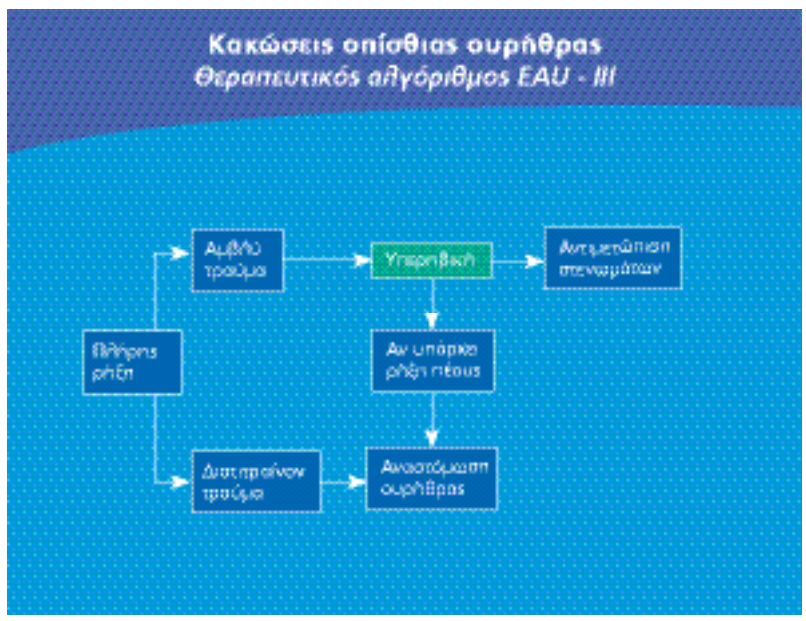

Εικόνες 4, 5, 6, 7. *Κατευθυντήριες οδηγίες EUA για την αντιμετώπιση κακώσεων της ουρήθρας.*

κακώσεις. Πρώτο μέλημα βεβαίως οφείλει να είναι η σταθεροποίηση της γενικής κατάστασης του ασθενούς και η αντιμετώπιση απειλητικών για τη ζωή κακώσεων, κυρίως σε πολλαπλές κακώσεις (καταπληξία).

Σε περίπτωση εξωπεριτοναϊκής ρήξης από αμβλύ τραύμα, ο καθετηριασμός κύστης αρκεί ακόμη και σε περιπτώσεις εκτενούς διαφυγής ούρων στον περικυστικό χώρο ή το όσχεο. Διάρκεια καθετηριασμού 10-21 ημερών έχει ως αποτέλεσμα επούλωση των ρήξεων στο 87%-100% των περιπτώσεων αντίστοιχα. Χειρουργική αποκατάσταση επιφυλάσσεται σε ασθενείς όπου διαπιστώνεται ρήξη αυχένα, ενσφήνωση παρασχίδων στο τοίχωμα της κύστης ή παγίδευση τοιχώματος κύστης σε οστικά θραύσματα.

Σε περίπτωση ενδοπεριτοναϊκής ρήξης από αμβλύ τραύμα η χειρουργική αποκατάσταση είναι απόλυτα ενδεδειγμένη. Η επέμβαση περιλαμβάνει παροχέτευση αιματωμάτων και ουρινωμάτων. Η θνητότητα είναι υψηλή, από 20% έως 40%. Ο έλεγχος και των υπόλοιπων ενδοκοιλιακών οργάνων λόγω συνοδών κακώσεων είναι απαραίτητος, καθώς επίσης και σύγκλειση της κύστης σε 2 στρώματα με απορροφήσιμες ραφές.

Όταν υφίσταται διατιτραίνον τραύμα, χρειάζεται πάντοτε χειρουργική αποκατάσταση. Σε αυτήν γίνεται διόρθωση και συνοδών βλαβών και βεβαίως σύγκλειση της κύστης σε 2 στρώματα με απορροφήσιμες ραφές.

Συνοψίζοντας το κεφάλαιο της αντιμετώπισης των κακώσεων της κύστης, η τακτική εξαρτάται από τη θέση, το είδος και την έκταση της βλάβης. Σε μικρή κάκωση με μικρή διαφυγή ούρων εξωπεριτοναϊκά, η τοποθέτηση ενός καθετήρα για μερικές ημέρες είναι αρκετή για τη θεραπεία. Σε μεγάλες ρήξεις η επέμβαση είναι απαραίτητη για συρραφή της κύστης και παροχέτευση. Σε ενδοπεριτοναϊκές ρήξεις είναι πάντα απαραίτητη η επέμβαση (ερευνητική λαπαροτομία) για έλεγχο της ακεραιότητας των οργάνων της κοιλίας και παροχέτευση του περιεχομένου (αίμα ή ούρα).

Κακώσεις ουρήθρας

Οι κακώσεις της ουρήθρας είναι στο σύνολο σχεδόν ιατρογενείς. Οι μη ιατρογενείς κυμαίνονται από 0,03%-0,5%.

Το μεγάλο μήκος και η συνθετότητα της ανδρικής ουρήθρας καθιστά λογική τη σημαντικά μεγαλύτερη συχνότητα και βαρύτητα των κακώσεων στους άνδρες από ότι στις γυναίκες. Ως γνωστόν, η ανδρική ουρήθρα διαιρείται από το ουρογεννητικό διάφραγμα σε οπίσθια (προστατική και υμενώδη) και πρόσθια (βολβική και πεϊκή).

Οι διαφορετικές ανατομικές σχέσεις δικαιολογούν και τις διαφορετικές παθογένειες, κλινικές εικόνες και θεραπευτικά πλάνα που υπάρχουν μεταξύ των κακώσεων πρόσθιας και οπίσθιας ουρήθρας.

Αιτιολογικά, οι κακώσεις της ουρήθρας είναι δυνατόν να προκληθούν από αιχμηρά ή τέμνοντα όργανα, βλήματα πυροβόλων όπλων, γυναικολογικές, ουρολογικές, και γενικές χειρουργικές επεμβάσεις, κατάγματα των οστών της λεκάνης, τοκετό (συμπίεση της ουρήθρας στην ηβική σύμφυση), εισαγωγή ξένων σωμάτων στην ουρήθρα ή διαγνωστικών και θεραπευτικών εργαλείων.

Διακρίνεται η απλή θλάση, η μερική ρήξη του τοιχώματος και η ολική ρήξη (ατελής ή πλήρη διατομή).

Οι κακώσεις οπισθίας ουρήθρας είναι οι πιο συχνές (40%-80% του συνόλου). Το μεγαλύτερο ποσοστό των περιπτώσεων αφορούν τη μεμβρανώδη μοίρα και προκαλούνται σε μεγάλους τραυματισμούς της πυέλου με ρήξη της πρόσθιας λαγόνιας άκανθας της λεκάνης ή με διάσταση της ηβικής σύμφυσης. Η μετατόπιση των οστικών τμημάτων προκαλεί έλξη του ουρογεννητικού διαφράγματος, η οποία ευθύνεται για την απόσπαση της ουρήθρας.

Οι κακώσεις της πρόσθιας ουρήθρας είναι λιγότερο συχνές και προκαλούνται από άμεσους τραυματισμούς. Οι κακώσεις της πεϊκής ουρήθρας είναι αποτέλεσμα διατιτραινόντων τραυματισμών. Οι κακώσεις της βολβικής ουρήθρας προκαλούνται από ενδοσκοπικούς χειρισμούς ή είναι αποτέλεσμα πτώσεως «ιππαστί», οπότε η ουρήθρα συμπιέζεται μεταξύ του εξωτερικού παράγοντα και του κατώτερου χείλους της ηβικής σύμφυσης.

Η διάγνωση των κακώσεων αυτών βασίζεται στην κλινική εικόνα και τις απεικονιστικές εξετάσεις.

Κλινικά, υπάρχει πόνος, υπερηβική διόγκωση και κριγμός κατά την ψηλάφηση, που οφείλονται στα κατάγματα των οστών, ουρηθρορραγία, συχνουρία και επίσχεση ούρων. Στη δακτυλική εξέταση μπορεί να ψηλαφηθεί μια κινητή πολύ επώδυνη διόγκωση που οφείλεται σε πυελικό αιμάτωμα και ο προστάτης είναι παρεκτοπισμένος και σε ψηλότερη θέση. Ο καθετηριασμός είναι ανέφικτος ή ο καθετήρας εισέρχεται στον περιουρηθρικό χώρο οπότε από τον καθετήρα εξέρχεται αίμα.

Η ύπαρξη διαφυγής ούρων στο περίνεο εξαρτάται από τη θέση της ρήξης και την ακεραιότητα ή όχι των διαφόρων χιτώνων του περινέου. Στις περιπτώσεις που η περιτονία του Buck είναι ανέπαφη, τα ούρα συλλέγονται στο πέος ανάμεσα από την περιτονία του Buck και τον ινώδη χιτώνα του σπογγώδους και των σπραγγωδών σωμάτων. Όταν ραγεί η περιτονία του Buck, αλλά παραμείνει ανέπαφη η περιτονία του Colles, τότε τα ούρα θα συγκεντρωθούν στην περιοχή του περινέου και στη συνέχεια διαχέονται εκτεταμένα στο όσχεο, την περιορθική περιοχή και την κοιλιακή χώρα, χωρίς να επεκταθούν προς τα κάτω άκρα επειδή εμποδίζονται από τη συνένωση στο τρίγωνο του Scarpa της πλάγιας περιτονίας.

Σύμφωνα με τις κατευθυντήριες οδηγίες της EAU, παρουσιάζονται οι αντίστοιχοι θεραπευτικοί αλγόριθμοι καθώς και διαγραμματικά οι χειρουργικές τεχνικές αποκατάστασης κακώσεων πρόσθιας και οπίσθιας ουρήθρας (ευθυγράμμιση ουρήθρας) (διαφάνειες 58-61).

Βιβλιογραφία

1. Mundy AR, Andrich DE. Pelvic fracture-related injuries of the bladder neck and prostate: their nature, cause and management. BJU Int. 2009 Oct 28 (Epub ahead of print).
2. Koraitim MM. Pelvic fracture urethral injuries: the unresolved controversy. J Urol. May 1999; 161(5):1433-41.
3. Ramchadani P, Buckler PM. Imaging of genitourinary trauma. AJR Am J Roentgenol. Jun 2009; 192(6):1514-23.
4. Srinivasa RN, Akbar SA, Jafri SZ, Howells GA. Genitourinary trauma: a pictorial essay. Emerg Radiol. Jan 2009; 16(1):21-33.

IU