8-9 ΔΕΚΕΜΒΡΙΟΥ 2006, ΠΟΛΕΜΙΚΟ ΜΟΥΣΕΙΟ

1ο Μετεκπαιδευτικό Σεμινάριο των Ενόπλων Δυνάμεων στην ενδοσκόπηση του πεπτικού

ΜΙΛΤΙΑΔΗΣ ΡΟΔΙΑΣ, ΔΗΜΗΤΡΙΟΣ ΜΠΑΚΟΣ

Ειδικευόμενοι Γαστρεντερολόγοι, Γαστρεντερολογική Κλινική «ΝΝΑ»

Η ιδέα ενός ενδοσκοπικού σεμιναρίου, με συμμετοχή περισσοτέρων του ενός Νοσοκομείων, γεννήθηκε το προηγούμενο έτος από κάποιους ανθρώπους που, εμπνευσμένοι από τον δάσκαλό τους αείμνηστο καθηγητή Α. Αυγερινό και το έργο του, θέλησαν να συμβάλλουν και αυτοί στην εκπαίδευση που αυτός με τόσο πάθος υπηρέτησε.

Το Σεμινάριο οργανώθηκε από τις Γαστρεντερολογικές Κλινικές των Νοσοκομείων των τριών κλάδων των Ενόπλων Δυνάμεων στην Αθήνα και επιχειρήθηκε ζωντανή μετάδοση ενδοσκοπικών πράξεων από καταξιωμένους ξένους και Έλληνες επεμβατικούς ενδοσκόπους, ταυτόχρονα από τρεις διαφορετικές αίθουσες του ΝΝΑ και του 251 ΓΝΑ σε αμφίδρομη ζωντανή επικοινωνία με το αμφιθέατρο του Πολεμικού Μουσείου.

Το Σεμινάριο, το οποίο μοριοδοτήθηκε με 8 CME μόρια από την UEMS, διεξήχθη υπό την αιγίδα της ΕΓΕ και της ΕΠΕΓΕ, οι Πρόεδροι των οποίων προσφώνησαν την έναρξή του, καθώς και της Ελληνικής Εταιρείας Χειρουργικής Πεπτικού. Συμμετείχαν ως ενδοσκόποι οι προσκεκλημένοι από το εξωτερικό R. Chuttani και D. Pleskow, από το Πανεπιστημιακό Νοσοκομείο του Harvard BIDMC της Βοστώνης των ΗΠΑ, M.Goetz, από το Πανεπιστημιακό Νοσοκομείο του Mainz της Γερμανίας, S.Pereira, από το UCL της Βρεττανίας, T.Kelleher, από το Δουβλίνο της Ιρλανδίας, και A.Saftoiu, από το Πανεπιστήμιο της Κραϊόβας της Ρουμανίας. Από τον ελληνικό χώρο συμμετείχαν ως ενδοσκόποι ο Α. Μαντίδης και ο Γ. Στεφανίδης, από το Ναυτικό Νοσοκομείο Αθηνών, ο Π. Κωστόπουλος και ο Α. Παντές, από το 251 Γενικό Νοσοκομείο Αεροπορίας, ο Γ. Μάντζαρης, από το Νοσοκομείο Ευαγγελισμός, ο Γ. Αναγνωστόπουλος, από το Θεραπευτήριο Μητέρα, και ο Α. Πολυδώρου, από το Αρεταίειο Νοσοκομείο. Τις εργασίες του Σεμιναρίου παρακολούθησαν 280 άτομα, όπως προκύπτει από τους καταλόγους εγγεγραμμένων, τα οποία ήταν κυρίως ειδικευόμενοι και ειδικευμένοι γαστρεντερολόγοι, αλλά και χειρουργοί και ιατροί άλλων ειδικοτήτων, καθώς και νοσηλευτικό προσωπικό. Ο Πρόεδρος της οργανωτικής επιτροπής κήρυξε την έναρξη των εργασιών του Σεμιναρίου και κάλεσε στο βήμα τον Α. Αρμόνη, ο οποίος με μια συνοπτική ομιλία αναφέρθηκε στο έργο του αείμνηστου καθηγητή Α. Αυγερινού, στο τέλος της οποίας απονεμήθηκε τιμητική αναμνηστική πλακέτα στην σύζυγό του.

Στη συνέχεια ξεκίνησε ο μαραθώνιος των ενδοσκοπικών πράξεων που πραγματοποιούνταν στην αίθουσα ERCP του ΝΝΑ, στην αίθουσα EUS του ΝΝΑ και στην ενδοσκοπική αίθουσα του 251 ΓΝΑ.

Παρουσιάστηκαν νέες μορφές ενδοσκόπησης υψηλής ευκρίνειας όπως το NBI (Narrow Band Imaging) της Olympus και κυρίως μικροενδοσκόπηση με in vivo ιστολογική εικόνα του βλεννογόνου τεραστίων μεγεθύνσεων (Confocal Microendoscopy – Pentax) από τους Γ. Αναγνωστόπουλο και M. Goetz, τεχνικές ενδοσκοπικής εκτομής μεγάλων πολυπόδων μετά από ή χωρίς προηγούμενη διερεύνηση με EUS από τους R. Chuttani, D. Pleskow και Π. Κωστόπουλο, αντιμετώπιση αγγειοδυσπλασιών ανωτέρου και κατωτέρου πεπτικού από τους T. Kelleher και Α. Παντέ, εμπεριστατωμένη περιγραφή και επίδειξη ενδοσκοπικών ευρημάτων υποτροπής ΙΦΝΕ από τον Γ. Μάντζαρη, αντιμετώπιση λειτουργικών και οργανικών στενώσεων του οισοφάγου από τον κ. Μαντίδη, καθώς και διερεύνηση διαφόρων βλαβών με ενδοσκοπική υπερηχοτομογραφία από τους S. Pereira, I. Καρούμπαλη και A.Saftoiu, με την παράλληλη χρήση της ελαστογραφίας, μιας νέας τεχνικής από το σύστημα Hitachi-Pentax με δυνατότητα διαχωρισμού των ιστών ανάλογα με τη σκληρότητά τους. Φαίνεται ότι η μέθοδος αυτή προσφέρει επιπλέον στοιχεία στο διαχωρισμό καλοηθών λεμφαδένων από τους σκληρότερους κακοήθεις, καθώς και στη διαφορική διάγνωση αδενοκαρκινώματος του παγκρέατος από άλλες εστιακές βλάβες που μπορεί να δείχνουν οι άλλες απεικονιστικές μέθοδοι.

Διενεργήθηκαν επιτυχώς εξαιρετικά δύσκολες ενδοσκοπικές επεμβατικές πράξεις, όπως αφαίρεση βλάβης από το φύμα του Santorini (ampullectomy) σε ασθενή με pancreas divisum επί εδάφους γαστρεκτομής Billroth II και τοποθέτηση ενδοπρόσθεσης στον πόρο του ραχιαίου παγκρέατος από τον Γ. Στεφανίδη, καθώς και εκτομή αδενωμάτων, τόσο από το μείζον όσο και από το έλασσον φύμα, σε νεαρό ασθενή χωρίς σύνδρομο οικογενούς πολυποδίασης από τον R. Chuttani. Η συζήτηση για τα αδενώματα στο φύμα (μείζον ή έλασσον) ήταν εποικοδομητική και με πρακτικά μηνύματα. Αποσαφηνίστηκε το ότι η ενδοσκοπική θεραπεία έχει ένδειξη όταν δεν υπάρχει κακοήθεια, ενώ είναι απαραίτητος ο έλεγχος με EUS όταν αναφέρεται βαριά δυσπλασία ή in situ αδενοκαρκίνωμα, για να βεβαιωθούμε ότι η βλάβη περιορίζεται στο βλεννογόνο, καθώς και παγκρεατογραφία, για να επιβεβαιώσουμε ότι ο παγκρεατικός πόρος είναι ελεύθερος μέχρι την εκβολή του. Συνηθίζεται υποβλεννογόνια έγχυση φυσιολογικού ορού για την υπέγερση της βλάβης και χρήση μικρού σκληρού βρόχου διαμέτρου 10-15 χιλ. περίπου.

Συνιστάται πάντα, αν και δεν είναι απόλυτο, η τοποθέτηση παγκρεατικής ενδοπρόσθεσης τύπου single pig tail, ώστε να είναι δυνατή μετανάστευσή της -που τυχόν θα υπάρξει- στο δωδεκαδάκτυλο, αλλά όχι προς την ουρά του παγκρέατος. Μετά από 7-10 ημέρες, αν η απλή ακτινογραφία δείξει ότι δεν απεβλήθη στο έντερο από τον παγκρεατικό πόρο, την αφαιρούμε με βρόχο ή λαβίδα σύλληψης με απλή ενδοσκόπηση. Όσον αφορά τις επιπλοκές υπερτερεί της χειρουργικής προσέγγισης και όσον αφορά την υποτροπή παρουσιάζει ίδια ποσοστά. Η υποτροπή είναι συνηθέστερη σε ασθενείς με σύνδρομο οικογενούς πολυποδίασης. Σε τέτοιους ασθενείς, που το follow-up είναι απαραίτητο, δεν συνιστάται εκτομή του αδενώματος αν το μέγεθός του είναι μικρότερο από 1 εκ. ή είναι περίπου τόσο.

Συζητήθηκε ότι η έγχυση κυανού του μεθυλενίου στον παγκρεατικό πόρο μπορεί να είναι πολύ βοηθητική στην ανεύρεση του στομίου του μετά από την εκτομή του αδενώματος, ώστε να καθετηριασθεί και να τεθεί η ενδοπρόσθεση.

Εντυπωσιακή ήταν και η αφαίρεση μεταλλικής ενδοπρόσθεσης οισοφάγου που είχε μεταναστεύσει στο στόμαχο, με ακόλουθη τοποθέτηση νέας, πλαστικής, αυτοδιατεινόμενης ενδοπρόσθεσης στον οισοφάγο από τον D. Pleskow. Η μεταλική επικαλυμμένη ενδοπρόσθεση που είχε τεθεί προ λίγων μηνών, ήταν καθηλωμένη στο στόμαχο με το εγγύς τμήμα της στον περιφερικό οισοφάγο. Αρχικά αποφασίσθηκε να τοποθετηθεί νέα, πλαστική (από σιλικόνη), αυτοδιατεινόμενη ενδοπρόσθεση Polyflex, η οποία έχει το χαρακτηριστικό ότι αφαιρείται ενδοσκοπικά αν χρειασθεί. Με τη διάνοιξη της ενδοπρόσθεσης αυτής, όμως, ελευθερώθηκε το εγγύς άκρο της μεταλλικής η οποία ακολούθως αφαιρέθηκε με βρόχο μέσα από τον αυλό της δεύτερης. Επειδή όμως μετακινήθηκε αρκετά προς τα επάνω κατά την προσπάθεια να γίνει αυτό, αφαιρέθηκε και αυτή και επανατοποθετήθηκε μία τύπου Polyflex, πάλι, λίγα εκατοστά μακρύτερη.

Στον πίνακα 1 αναφέρονται συνοπτικά όλες οι περιπτώσεις που διενεργήθηκαν συνολικά, κατά τη διάρκεια των έξι ενοτήτων ζωντανής μετάδοσης ενδοσκοπικών πράξεων, διαρκείας 90΄ η κάθε μία.

Μετά το πέρας του Σεμιναρίου έντυπα αξιολόγησης συμπλήρωσαν 197 από τους 280 συμμετέχοντες. Το 98% το χαρακτήρισε θετικά ως άριστο, πολύ καλό ή καλό (εικόνα 1). Επίσης, το 95% δήλωσε ότι ωφελήθηκε και το 98% ότι θα το σύστηνε σε άλλους. Σε ό,τι αφορά την ποιότητα του επιστημονικού προγράμματος καθώς και τη νέα τεχνολογία που χρησιμοποιήθηκε, το κοινό τις έκρινε θετικά σε ποσοστό 99% και 94% αντίστοιχα. Όσον αφορά το συντονισμό της μετάδοσης και των οπτικοακουστικών μέσων, η βαθμολογία ως άριστο, πολύ καλό ή καλό δεν ξεπέρασε το 84%, με κύριο πρόβλημα την ποιότητα του ήχου και όχι της εικόνας, για κάποια συγκεκριμένα χρονικά διαστήματα. Αξίζει, τέλος, να τονιστεί η μεγάλη ικανοποίηση των συναδέλφων από τους ενδοσκόπους και από την ηθική και δεοντολογία στην διαχείριση των ασθενών, σε ποσοστά 99% και 96% αντίστοιχα.

Λαμβάνοντας υπ' όψιν όλα τα παραπάνω ποσοστά, τη συμμετοχή καταξιωμένων στη διεθνή επιστημονική κοινότητα ενδοσκόπων και την αποδοχή μεταξύ των συναδέλφων, πιστεύουμε ότι το Σεμινάριο αυτό πέτυχε να προσφέρει την παροχή πρακτικής γνώσης και εμπειρίας για το χειρισμό απλών και σύνθετων περιστατικών όπως επίσης και την ενημέρωση για τις νέες τεχνολογικές εξελίξεις.

Κλείνοντας, είμαστε σίγουροι ότι η επίτευξη των στόχων του Σεμιναρίου, θα δώσει το έναυσμα στους διοργανωτές, αξιοποιώντας και την πολύτιμη εμπειρία που απεκόμισαν, να επαναλάβουν και στο μέλλον την προσπάθεια για συνεχή εκπαίδευση και να καθιερωθεί ως θεσμός που με το χρόνο θα διευρύνεται και θα βελτιώνεται.

ΔΙΑΛΕΞΕΙΣ ΠΟΥ ΠΡΑΓΜΑΤΟΠΟΙΗΘΗΚΑΝ ΚΑΤΑ ΤΗ ΔΙΑΡΚΕΙΑ ΤΟΥ ΣΕΜΙΝΑΡΙΟΥ

Θέμα	Ομιλητής
Τεχνική του precutting και δυνατότητες της εφαρμογής του ndo-plicator	R. Chuttani
Τοποθέτηση ενδοπροσθέσεων στο πεπτικό: παρόν και μέλλον	D. Pleskow
Ενδοσκοπική υπερηχοτομογραφία: ποιες οι ενδείξεις και η πραγματική προσφορά της μεθόδου	S. Pereira

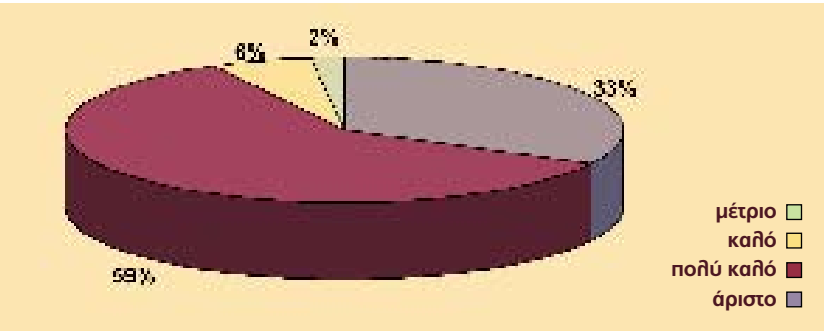

Σχήμα 1. *Διάγραμμα γενικής αξιολόγησης του Σεμιναρίου.*

Πινακας 1. Ενδοσκοπικες πραξεις που εγιναν στο Σεμιναριο

	Περίπτωση	Ενδοσκόπος	Συμμετέχων σχολιαστής
Ανώτερο πεπτικό	Διαστολή με διαστολείς ωθήσεως υποτροπιάζουσας τριπλής καυστικής οισοφαγικής στένωσης	Α. Μαντίδης	R. Chuttani
	Αεροδιαστολή σε αχαλασία σταδίου ΙΙ	Α. Μαντίδης	
	Διαστολή με μπαλόνια CRE πιθανώς ισχαιμικής στένωσης περιφερικού οισοφάγου σε έδαφος μεγάλης διαφραγματοκήλης τύπου ΙΙΙ	Α. Μαντίδης	R. Chuttani
	Ενδοσκοπική θεραπεία ΓΟΠΝ με θολοπτύχωση ολικού πάχους με ndo-Plicator	D. Pleskow, R. Chuttani	
	Ενδοσκοπικό υπερηχογράφημα και εν συνεχεία ενδοσκοπική εκτομή μεγάλου πολύποδα σώματος στομάχου (με χαρακτήρες λειομυώματος) με ευρύ μίσχο με χρήση endoloop	A. Saftoiu, R. Chuttani	
	Οισοφάγος Barrett – ενδοσκόπηση υψηλής ευκρίνειας (narrow band imaging)	Γ. Αναγνωστόπουλος	
	Κοιλιοκάκη υπό θεραπεία με δίαιτα ελεύθερης γλουτένης – ενδοσκόπηση υψηλής ευκρίνειας (narrow band imaging)	Γ. Αναγνωστόπουλος	
	Αφαίρεση ενδογαστρικού μπαλονιού παχυσαρκίας	Π. Κωστόπουλος	
	Τοποθέτηση ενδογαστρικού μπαλονιού παχυσαρκίας	Π. Κωστόπουλος	
	Ενδοσκοπική εκτομή άμισχου αδενώματος στομάχου 1 cm και ενδοσκοπική αντιμετώπιση αγγειεκτασίας θόλου στομάχου σε διαφραγματοκήλη με APC	Π. Κωστόπουλος	
	Οισοφάγος Barrett – ενδοσκόπηση υψηλής ευκρίνειας (confocal endomicroscopy)	M. Goetz	
	Λέμφωμα στομάχου μετά χημειοθεραπεία – ενδοσκόπηση υψηλής ευκρίνειας (confocal endomicroscopy)	M. Goetz	
	Χρονία ενεργός γαστρίτιδα συνεπεία ελικοβακτηριδιακής λοίμωξης με εντερική μετάπλαση και ήπια δυσπλασία – ενδοσκόπηση υψηλής ευκρίνειας (confocal endomicroscopy)	M. Goetz	
	Αγγειεκτασίες δωδεκαδακτύλου και εγγύς νήστιδας – ενδοσκοπική αντιμετώπιση με gold probe	T. Kelleher	D. Pleskow
	Κοιλιοκάκη υπό θεραπεία με δίαιτα ελεύθερης γλουτένης – ενδοσκόπηση υψηλής ευκρίνειας (confocal endomicroscopy)	M. Goetz	
	Κοκκίωμα 12δακτύλου σε νόσο Crohn - ενδοσκόπηση υψηλής ευκρίνειας (confocal endomicroscopy)	M. Goetz	
	Ανεγχείρητο Ca περιφερικού οισοφάγου – ενδοσκοπική αφαίρεση μεταλλικής ενδοπρόσθεσης που είχε μεταναστεύσει στο θόλο του στομάχου και τοποθέτηση νέας πλαστικής αυτοδιατεινόμενης (Polyflex)	D. Pleskow	
Χοληφόρα - πάγκρεας	Μετεγχειρητική κάκωση ΔΕ ηπατικού μετά λαπαροσκοπική χολοκυστεκτομή με επακόλουθη στένωση και τοποθέτηση 2 stents, αφαίρεσή τους, διαστολή και τοποθέτηση 2 νέων στον ΔΕ ηπατικό	Γ. Στεφανίδης	R. Chuttani
	Στένωση κοινού ηπατικού – πιθανό χολάγγειοCa – χολαγγειοσκόπηση και λήψη κυτταρολογικής	D. Pleskow	Γ. Στεφανίδης
	Χοληδοχολιθίαση – ενδοσκοπική σφιγκτηροτομή και αφαίρεση λίθων	Α. Πολυδώρου	Γ. Στεφανίδης
	Καρκινοειδές ελάσσονος φύματος Santorini σε διφυές πάγκρεας επί προηγηθείσης Billroth II γαστρεκτομής – ενδοσκοπική εκτομή (ampullectomy) και τοποθέτηση stent στον πόρο του ραχιαίου παγκρέατος	Γ. Στεφανίδης	R. Chuttani
	Σποραδικά αδενώματα ταυτόχρονα στο φύμα Vater και Santorini – ενδοσκοπικές εκτομές (ampullectomies)	R. Chuttani	
	Ενδοηπατική λιθίαση κλάδου του ΑΡ λοβού – αφαίρεση πλαστικής ενδοπρόσθεσης που είχε μεταναστεύσει εντός του χοληδόχου πόρου και διαστολή στένωσης κλάδου του ΑΡ ηπατικού	S. Pereira	T. Kelleher
	Στένωση στην πύλη του ήπατος μετά μεταμόσχευση ήπατος, πιθανόν ισχαιμικής αιτιολογίας – διαστολή και τοποθέτηση πλαστικής ενδοπρόσθεσης	T. Kelleher	D. Pleskow
	Πιθανό IPMT ουράς παγκρέατος – παγκρεατογραφία, αφαίρεση παγκρεατικής ενδοπρόσθεσης που είχε τεθεί προ 10ημέρου και λήψη κυτταρολογικής εξέτασης	S. Pereira	R. Chuttani
	Μάζα κεφαλής παγκρέατος – ενδοσκοπικό υπερηχογράφημα – επίδειξη ελαστογραφίας και διενέργεια FNA	A. Saftoiu	Ι. Καρούμπαλης
	Μάζα κεφαλής παγκρέατος – ενδοσκοπικό υπερηχογράφημα και ελαστογραφία	S. Pereira, A. Saftoiu	
	Κυστικό μόρφωμα κεφαλής παγκρέατος – ενδοσκοπικό υπερηχογράφημα και FNA	Ι. Καρούμπαλης	A. Saftoiu
	Χρόνια παγκρεατίτις – ενδοσκοπικό υπερηχογράφημα κυκλικής σάρωσης και ελαστογραφία	S. Pereira, A. Saftoiu	
	Ψευδοκύστη παγκρέατος 9 cm – ενδοσκοπικό υπερηχογράφημα – ενδείξεις διενέργειας ενδοσκοπικής κυστεογαστροστομίας	D. Pleskow	S. Pereira
	Αδένωμα φύματος Vater επί συνδρόμου οικογενούς πολυποδίασης – ενδείξεις εκτομής	Γ. Στεφανίδης	R. Chuttani
Κατώτερο πεπτικό	Πολύπους τυφλού – ενδοσκοπική πολυποδεκτομή	Π. Κωστόπουλος	Α. Παντές
	Αιμαγγείωμα τυφλού – ενδείξεις ενδοσκοπικής παρέμβασης	T. Kelleher	R. Chuttani
	Ελκώδης κολίτις – ενδοσκόπηση υψηλής ευκρίνειας (confocal endomicroscopy)	M. Goetz	
	Υποτροπή ελκώδους κολίτιδος – ενδοσκοπικά ευρήματα	Γ. Μάντζαρης	
	Υποτροπή νόσου Crohn παχέος εντέρου – ενδοσκοπικά ευρήματα	Γ. Μάντζαρης	
	Αγγειοδυσπλασίες τυφλού και ανιόντος – ενδοσκοπική θεραπεία με APC	Α. Παντές	Π. Κωστόπουλος
	Ευμεγέθης (5-6 cm) άμισχος πολύπους ορθού, ενδοσκοπικό υπερηχογράφημα και ενδοσκοπική πολυποδεκτομή	A. Saftoiu, D. Pleskow	
Ακτινολογική παρέμβαση	Κιρσοί θόλου στομάχου / απουσία κιρσών οισοφάγου, έμμεση μέτρηση πίεσης πυλαίας φλέβας με διασφαγιτιδικό καθετηριασμό ηπατικών φλεβών	Μ. Γλυνός, Γ. Παπαγεωργίου	