2° Μετεκπαιδευτικό Σεμινάριο των Ενόπλων Δυνάμεων στην Ενδοσκόπηση του Πεπτικού

α/α	περίπτωση	ενδοσκόποι
1	Ενδοσκοπικό υπερηχογράφημα κυκλικής σάρωσης κυστικού μορφώματος κεφαλής παγκρέατος με χαρακτήρες αιματώματος στην αξονική τομογραφία	*D. Pleskow – Σ. Σγούρος*
2	Ενδοσκοπική εκτομή στρωματικού όγκου στομάχου που εξορμάται από τη βλεννογόνιο μυική στιβάδα με χρήση Duette	*R. Chuttani – D. Pleskow*
3	Κολονοσκόπηση υψηλής ευκρίνειας (high definition) σε ασθενή με ελκώδη κολίτιδα σε μερική ύφεση με βιολογική θεραπεία	*Γ. Μάντζαρης – M. Goetz*
4	Γαστροσκόπηση υψηλής ευκρίνειας (high definition) και ενδοσκοπική εκτομή αδενώματος στομάχου	*M. Goetz – Γ. Αλεξανδράκης*
5	Ενδοσκοπική διαστολή με διαστολείς ώθησης (Savary) στένωσης σε ασθενή με ρωσινοφιλική οισοφαγίτιδα	*Α. Μαντίδης*
6	Ενδοσκόπηση υψηλής ευκρίνειας (high definition) και ενδοσκοπική εκτομή επίπεδου αδενώματος ορθού	*C. Crosta – R. Chuttani*
7	Ενδοσκόπηση υψηλής ευκρίνειας (high definition) και ενδοσκοπική εκτομή επίπεδου αδενώματος σιγμοειδούς με υψηλόβαθμη δυσπλασία	*C. Crosta – R. Chuttani*
8	Ενδοσκοπική εκτομή ευμεγέθους (4cm) αδενώματος ανιόντος	*D. Pleskow*
9	Ενδοσκοπική αντιπαλινδρομική επέμβαση με NDO-Plicator	*R. Chuttani – Γ. Στεφανίδης*
10	Γαστροσκόπηση υψηλής ευκρίνειας (high definition) και ενδοσκοπική εκτομή early gastric cancer	*R. Chuttani – Ε. Καλαφάτης*
11	Ενδοσκοπική θεραπεία εκκολπώματος Zenker	*D.Pleskow - R. Chuttani*
12	Follow-up ενδοσκοπικής εκτομής αδενωμάτων φυμάτων προ έτους	*R. Chuttani - Κ. Γκούμας*
13	Αντικατάσταση πλαστικής με μεταλλική ενδοπρόσθεση χοληδόχου πόρου σε μιτωτική νόσο δωδεκ/ύλου	*Κ. Γκούμας – Γ. Στεφανίδης*
14	Στένωση κοινού ηπατικού και ΑΡ και ΔΕ ηπατικού πόρου, χολαγγειοσκόπηση, τοποθέτηση ενδοπροσθέσεων	*Γ. Στεφανίδης - D. Pleskow*
15	Διαδερμική διηπατική χολαγγειογραφία, διαστολή στένωσης, τοποθέτηση ενδοπρόσθεσης	*Γ. Παπαγεωργίου - Μ. Γλυνός*
16	Στένωση παγκρεατικού πόρου, λιθίαση, διαστολή και τοποθέτηση δύο παγκρεατικών ενδοπροσθέσεων	*M. Giovannini - Γ. Στεφανίδης*
17	Ενδοσκοπική εκτομή αδενωμάτων Vater και Santorini σε διφυές πάγκρεας	*Γ. Στεφανίδης - R. Chuttani*
18	Τοποθέτηση μεταλλικής ενδοπρόσθεσης χοληδόχου πόρου σε Ca παγκρέατος	*Α. Πολυδώρου - D. Pleskow*
19	Αντικατάσταση πλαστικής με μεταλλική ενδοπρόσθεση χοληδόχου πόρου σε Ca παγκρέατος	*Α. Αρμόνης - Γ. Στεφανίδης*
20	Τοποθέτηση μεταλλικής ενδοπρόσθεσης οισοφάγου	*Α. Πολυδώρου - D. Pleskow*
21	Ενδοσκοπική θεραπεία ΓΟΠΝ με τη χρήση ndo-plicator	*Γ. Στεφανίδης - R. Chuttani*
22	Ενδοσκοπική θεραπεία ΓΟΠΝ με τη χρήση Esophyx	*A. Lobontiu - Α. Πολυδώρου*
23	Ενδοσκοπική υπερηχοτομογραφία μορφώματος κεφαλής παγκρέατος με ελαστογραφία	*M. Giovannini - Α. Κουγιουμτζάν*
24	Έλεγχος υπολειμματικού βλεννογόνου Barrett μετά βλεννογονεκτομή με συσκευή Duette. HD και confocal endomicroscopy	*M. Goetz - Δ. Τσουνής*
25	Παροχέτευση ψευδοκύστης υπό ενδοσκοπική υπερηχοτομογραφία	*M. Giovannini - Α. Κουγιουμτζάν*
26	Ενδοσκοπική υπερηχοτομογραφία μορφώματος κεφαλής παγκρέατος και στένωσης περφερικού ΧΔΠ, ελαστογραφία	*M. Giovannini - Α. Κουγιουμτζάν*
27	H.D ενδοσκόπηση οισοφάγου Barrett	*M. Goetz - Δ. Τσουνής*
28	H.D ενδοσκόπηση σε ασθενή με κοιλιοκάκη	*M. Goetz - Δ. Τσουνής - Δ. Τσουνής*
29	Ενδοσκοπική εκτομή γαστρικού πολύποδα	*Π. Κωστόπουλος - Α. Κουγιουμτζιάν*

25 ΚΑΙ 26 ΙΑΝΟΥΑΡΙΟΥ, ΠΟΛΕΜΙΚΟ ΜΟΥΣΕΙΟ

2ο Μετεκπαιδευτικό Σεμινάριο των Ενόπλων Δυνάμεων στην ενδοσκόπηση του πεπτικού

Γ. ΣΤΕΦΑΝΙΔΗΣ[1], Μ. ΡΟΔΙΑΣ[2], Δ. ΜΠΑΚΟΣ[2]

[1]Γαστρεντερολόγος, Επιμελητής Γαστρ. Κλινικής «ΝΝΑ», [2]Ειδικευόμενος Γαστρεντερολόγος

Το 2ο Μετεκπαιδευτικό Σεμινάριο διεξήχθη στις 25 και 26 Ιανουαρίου 2008, στην Αθήνα, με συμμετοχή των Γαστρεντερολογικών Κλινικών των Νοσοκομείων και των τριών κλάδων των Ενόπλων Δυνάμεων. Κατά τη διάρκειά του, ενδοσκοπικές πράξεις εκτελούνταν στην αίθουσα ERCP και EUS του ΝΝΑ και στην ενδοσκοπική αίθουσα του ΓΝΑ σε ζωντανή και αμφίδρομη μετάδοση με την αίθουσα του Πολεμικού Μουσείου.

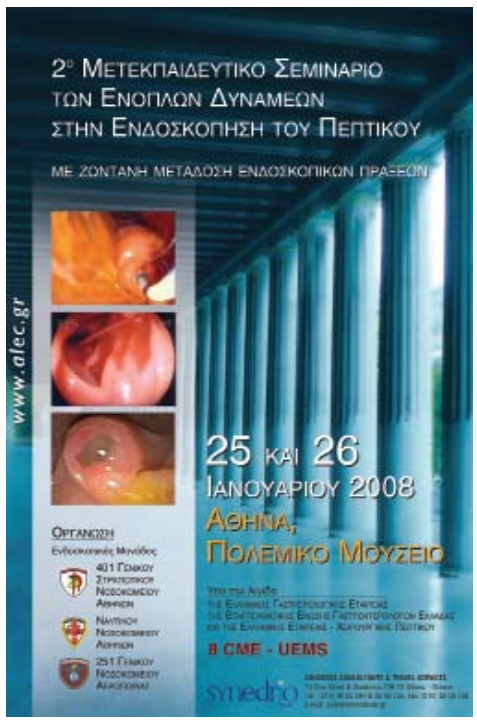

Το Σεμινάριο παρακολούθησε μεγάλος αριθμός συναδέλφων, γαστρεντερολόγων και μη, καθώς και νοσηλευτών. Με βάση και τα έντυπα αξιολόγησης που παρέδωσαν στο τέλος των εργασιών του Σεμιναρίου, αυτοί έμειναν απόλυτα ευχαριστημένοι από την ποιότητα της μετάδοσης εικόνας, τα οπτικοακουστικά μέσα και τη σφαιρικότητα της κάλυψης, από τους ενδοσκόπους και τους ομιλητές, καθώς και από το βαθμό δυσκολίας και το ενδιαφέρον των περιστατικών που διεκπεραιώθηκαν. Σχεδόν όλοι δήλωσαν ότι ωφελήθηκαν και θα το σύστηναν και σε άλλους συναδέλφους.

Αντικειμενικός σκοπός των διοργανωτών ήταν να παρέχουν πληροφορίες για τις νέες τεχνολογικές εξελίξεις που επιτελούνται αλλά και τους τρόπους διαχείρισης και εκτέλεσης καθημερινών αλλά και περίπλοκων περιστατικών. Σ' αυτό συνετέλεσε σε μεγάλο βαθμό η συμμετοχή διακεκριμένων και παγκοσμίως γνωστών ενδοσκόπων αλλά και καταξιωμένων Ελλήνων συναδέλφων. Συμμετείχαν οι R. Chuttani και D. Plescow από τις ΗΠΑ, ο M. Giovannini από τη Γαλλία, ο C. Crosta από την Ιταλία, ο M. Goetz από τη Γερμανία αλλά και ο Α. Μαντίδης και ο Γ. Στεφανίδης από το Ναυτικό Νοσοκομείο Αθηνών, ο Π. Κωστόπουλος, ο Α. Παντές, ο Α. Κιουγιουμτζιάν και Δ. Τσουνής από το 251 Γενικό Νοσοκομείο της Αεροπορίας, ο Δ. Ταμπακόπουλος και Ε. Πανάγου από το 401 ΓΣΝΑ και ο Ε. Καλαφάτης, ο Γ. Αλεξανδράκης και Π. Αποστολόπουλος από το ΝΙΜΤΣ, ο Γ. Μάντζαρης από τον Ευαγγελισμό, ο Α. Αρμόνης, ο Α. Πολυδώρου από το Αρεταίειο καθώς και ο Κ. Γκούμας από τον Ερυθρό Σταυρό.

Το Σεμινάριο τελούσε υπό την αιγίδα της ΕΓΕ, της ΕΠΕΓΕ και της Ελληνικής Εταιρείας Χειρουργικής Πεπτικού και μοριοδοτήθηκε από τη UEMS με 8 μόρια συνεχούς παρακολούθησης. Ο Πρόεδρος της οργανωτικής επιτροπής κήρυξε την έναρξη των εργασιών του Σεμιναρίου το οποίο περιελάμβανε πέντε εκπαιδευτικές περιόδους με συντονιστές σε καθεμία από αυτές, τους καθηγητές Α. Αρχιμανδρίτη και Σ. Λαδά, τον Ι. Δανιηλίδη και τον Χ. Μαυρογιάννη και το Διευθυντή της Β' Γαστρεντερολογικής Κλινικής του Ευαγγελισμού Δ. Καραμανώλη.

Την πρώτη μέρα στην αίθουσα ERCP του Ναυτικού Νοσοκομείου το σεμινάριο αρχικά έγινε ενδοσκόπηση επιτήρησης από τον R. Chuttani σε νεαρό ασθενή στον οποίο είχε γίνει εκτομή αδενώματος στο μείζον και ελάσσον φύμα στο προηγούμενο Ενδοσκοπικό Σεμινάριο, χωρίς αυτός να έχει σύνδρομο πολυποδίασης. Ακολούθως οι Κ. Γκούμας και R. Chuttani τοποθέτησαν μεταλλικό stent χοληδόχου πόρου σε ασθενή με ανεγχείρητο αδενοCa παγκρέατος.Κατόπιν, σε ασθενή στον οποίο στην αίθουσα EUS του ΝΝΑ, είχε πραγματοποιηθεί ενδοσκοπική υπερηχοτομογραφία λόγω κακοήθους στένωσης κοινού ηπατικού πόρου και μάζας παγκρέατος, οι Γ. Στεφανίδης και D. Pleskow προέβησαν σε ERCP και χοληδοχοσκόπηση, η οποία ανέδειξε ύποπτη βλάβη στον κοινό ηπατικό με επέκταση στον ΔΕ και ΑΡ ηπατικό από την οποία ελήφθη κατευθυνόμενα υλικό για κυτταρολογική μελέτη. Ακολούθως τοποθέτησαν δύο πλαστικά stents, ένα στο (ΔΕ) και ένα στον (ΑΡ) ηπατικό πόρο.

Σε ασθενή με παγκρεατική λιθίαση και χρόνια παγκρεατίτιδα, ο Giovannini επιχείρησε την αφαίρεση λίθων από τον παγκρεατικό πόρο, λόγω όμως της παραμονής ενός εξ αυτών εντός του παγκρεατικού, τοποθέτησε δύο παγκρεατικά stent τύπου single pig tail για την εύκολη αφαίρεσή τους και συνέχεια της ενδοσκοπικής θεραπείας σε δεύτερο χρόνο.

Παράλληλα στην αίθουσα EUS του ΝΝΑ ο κ. Μάντζαρης επέδειξε και ανέλυσε εμπεριστατωμένα τα ενδοσκοπικά ευρήματα υποτροπής σε ΙΦΝΕ, ενώ ο R.Chuttani προχώρησε σε εκτομή γαστρικού πολύποδα μετά από ενδοσκοπική υπερηχοτομογραφία αναλύοντας τα υπερηχογραφικά ευρήματα αλλά και την τεχνική ασφαλούς εκτομής. Την ίδια ώρα στην ενδοσκοπική αίθουσα του ΓΝΑ, ο M.Giovannini διενήργησε ελαστογραφία σε ασθενή με στένωση περιφερικού ΧΔΠ. Η συγκεκριμένη τεχνική βασίζεται στον προσδιορισμό της σκληρότητας των ιστών και βοηθά στη διαφορική διάγνωση του αδενοκαρκινώματος του παγκρέατος αλλά και στο διαχωρισμό των λεμφαδένων ως καλοήθων ή κακοήθων.

Οι M. Goetz και C. Costa παρουσίασαν νέες μορφές ενδοσκόπησης με τη χρήση των ενδοσκοπίων υψηλής ευκρίνειας της Pentax. Με αυτά τα ενδοσκόπια είναι δυνατόν να έχουμε μεγέθυνση μέχρι και 115 φορές, ενώ με την παράλληλη χρώση με ειδικές χρωστικές του βλεννογόνου του οισοφάγου, του στομάχου αλλά και του εντέρου αυξάνουμε τη διαγνωστική τους απόδοση στην ανίχνευση πρώιμων βλαβών. Επίσης πραγματοποιήθηκε μικροενδοσκόπηση (confocal endomicroscopy) με in vivo ιστολογική εικόνα του βλεννογόνου σε ασθενείς με οισοφάγο Barrett, GIST στομάχου και κοιλιοκάκη, επιδεικνύοντας τον τρόπο ανίχνευσης δυσπλασίας, μετάπλασης αλλά και ατροφίας των εντερικών λαχνών.

Η 2η μέρα ξεκίνησε εντυπωσιακά με την ενδοσκοπική θεραπεία εκκολπώματος Zenker, σε ηλικιωμένο ασθενή με αναγωγές και επεισόδια πνιγμονής. Η συγκεκριμένη ενδοσκοπική πράξη πραγματοποιήθηκε για πρώτη φορά στην Ελλάδα και οι D. Plescow και R. Chuttani χρησιμοποιώντας ευθύ needle knife και τοποθέτηση αιμοστατικών clips προχώρησαν σε μυοτομή του κρικοφαρυγγικού, ενώ ανέλυσαν διεξοδικά την τεχνική εκτομής. Επίσης ο κ. Μαντίδης προχώρησε σε ενδοσκοπική περιγραφή ρωσινοφιλικής οισοφαγίτιδας και διαστολή στένωσης οισοφάγου με κηρία Savary. Τονίστηκε επίσης ότι μετά την διαστολή πρέπει να χορηγούμε έντονη αντιεκκριτική αγωγή για τη διατήρηση του θεραπευτικού αποτελέσματος σε συνδυασμό με την κύρια θεραπεία με κορτικοστεροειδή.

Στη συνέχεια παρουσιάστηκαν οι νέες αντιπαλινδρομικές ενδοσκοπικές τεχνικές ndo-plicator και Esophyx από τους Γ. Στεφανίδη, R. Chuttani, A. Lobontiu και Α. Πολυδώρου σε ασθενείς με ανθεκτική ΓΟΠΝ. Η μέθοδοι αυτοί δημιουργούν ολικού πάχους αναδιπλώσεις του γαστρικού τοιχώματος (επαφή ορογόνου με ορογόνο). Αυτό εξασφαλίζει τη μακροχρόνια αποτελεσματικότητα της δημιουργούμενης θολοπλαστικής, σε αντιδιαστολή με τις παλιότερα εφαρμοζόμενες τεχνικές κατά τις οποίες τοποθετούνταν ράμματα υποβλεννογονίως. Σε ασθενή με σύνδρομο Down και δισχιδές πάγκρεας οι Γ. Στεφανίδης και R. Chuttani προχώρησαν σε εκτομή αδενωμάτων στο μείζον και στο ελάσσον φύμα (ampullectomies). Η ενδοσκοπική αφαίρεση συνιστάται αφού έχει αποκλεισθεί η ύπαρξη κακοήθειας. Σε περίπτωση υψηλόβαθμης δυσπλασίας είναι επιβεβλημένος ο έλεγχος με ενδοσκοπικό υπερηχογράφημα ο οποίος θα αποκλείσει διήθηση πέραν του βλεννογόνου. Επίσης είναι απαραίτητη η παγκρεατογραφία η οποία

Αξιολόγηση του Συνεδρίου από τους ακροατές

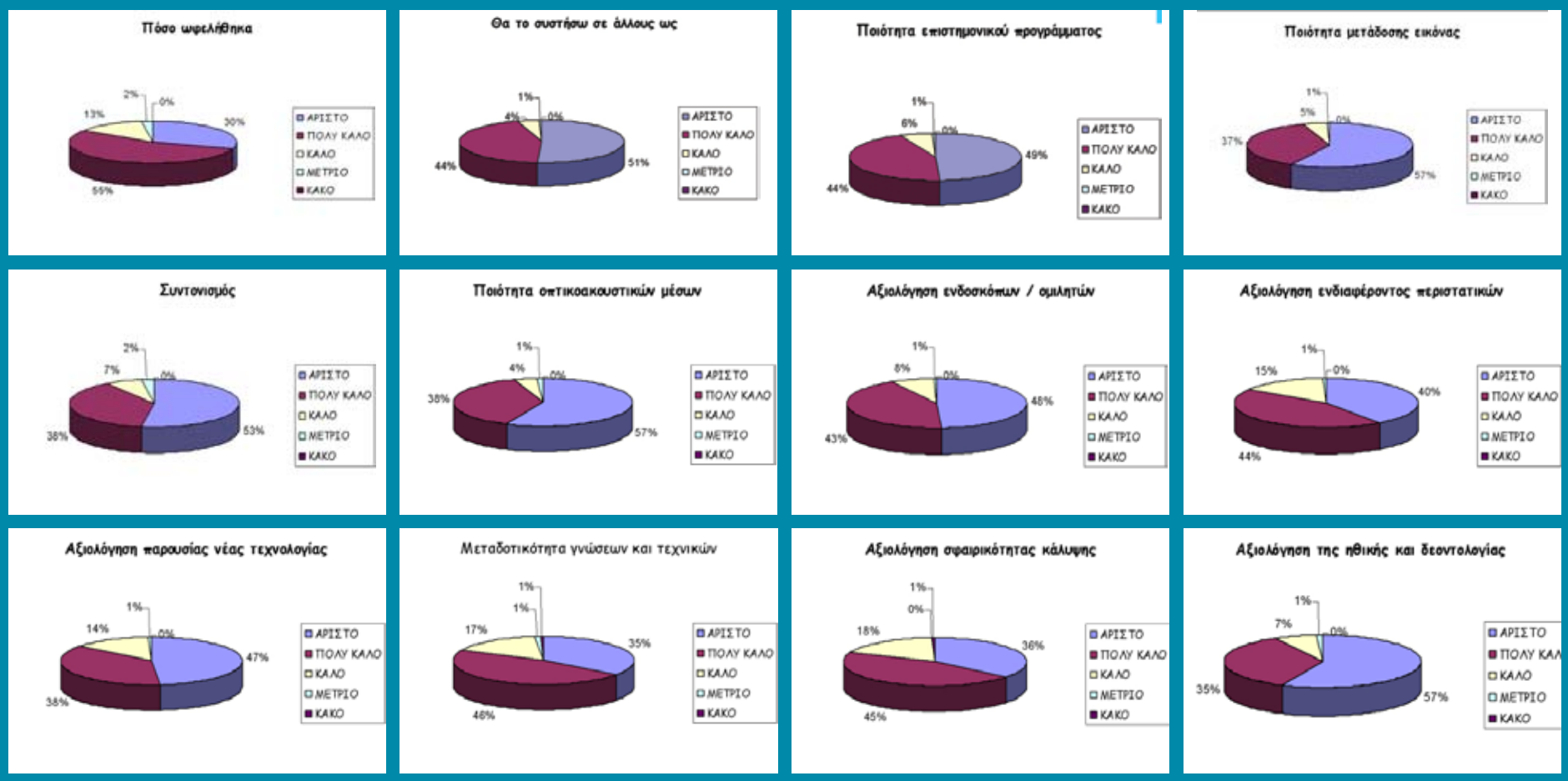

θα επιβεβαιώσει τη βατότητα του παγκρεατικού πόρου μέχρι την εκβολή του. Η εκτομή εκτελείται με τη χρησιμοποίηση μικρού βρόχου αφού προηγουμένως έχει γίνει γίνει υποβλεννογόνια έγχυση φυσιολογικού ορού. Τέλος συνηθίζεται η τοποθέτηση παγκρεατικού pig tail stent που θα αποτρέψει τη μετανάστευση του stent εντός του παγκρέατος, το οποίο αφαιρείται μετά από 7-10 ημέρες.

Οι Α. Αρμόνης και Γ. Στεφανίδης τοποθέτησαν μεταλλικό stent στο χοληδόχο πόρο σε ασθενή με κακοήθεια κεφαλής παγκρέατος, συζητώντας με το ακροατήριο για το κατάλληλο μήκος αλλά και τον τύπο του stent (επικαλυμμένο ή όχι) και αναλύοντας τους παράγοντες που πιθανόν να επηρεάσουν τη λήψη της απόφασης (ύπαρξη χολοκυστεκτομής). Αργότερα ο Α. Πολυδώρου και D. Plescow, σε νεαρό ασθενή με κακοήθεια παγκρέατος και στένωση χοληδόχου πόρου, τοποθέτησαν μεταλλικό stent.

Παράλληλα στην αίθουσα EUS του ΝΝΑ οι C. Crosta και R. Chuttani προχώρησαν σε ενδοσκόπηση με όργανα υψηλής ευκρίνειας σε ασθενή με πολύποδα σιγμοειδούς. Κατά τη διάρκεια της ενδοσκόπησης ανέλυσαν τους πέντε κύριους τύπους pit pattern κατά Kudo, και πως αυτοί μπορούν να προβλέψουν με μεγάλη ακρίβεια την ιστολογική διάγνωση. Κατόπιν προχώρησαν σε ενδοσκοπική πολυποδεκτομή κατά την οποία λόγω αιμορραγίας και πιθανής διάτρησης έγινε επίδειξη ενδοσκοπικών τεχνικών αιμόστασης και σύγκλεισης του χάσματος με τοποθέτηση clips.

Στο τέλος ο D. Plescow πραγματοποίησε ενδοσκοπική πολυποδεκτομή πολύποδα στομάχου, αφού προηγουμένως είχε προβεί σε έλεγχο με ενδοσκοπικό υπερηχογράφημα. Ο Α. Πολυδώρου τοποθέτησε μεταλλικό stent σε ηλικιωμένο ασθενή με Ca οισοφάγου, υπό ακτινολογική καθοδήγηση, επεξηγώντας την τεχνική τοποθέτησης αλλά και τους παράγοντες που διαμορφώνουν την απόφαση μας για τον τύπο αλλά και το μήκος του stent.

Μετά το πέρας των εργασιών του Σεμιναρίου έντυπα αξιολόγησης παρέδωσαν 325 συμμετέχοντες οι οποίοι στη συντριπτική τους πλειοψηφία το αξιολόγησαν ως εποικοδομητικό και χρήσιμο.

Ο στόχος των διοργανωτών να βοηθήσουν και να προσφέρουν στην εκπαίδευση και την επιμόρφωση των συναδέλφων φαίνεται πως πραγματώθηκε σε ικανοποιητικό βαθμό. Συνεπικουρούμενοι από την προηγούμενη εμπειρία αλλά και από την εποικοδομητική κριτική του ακροατηρίου, οι διοργανωτές κατάφεραν να βελτιώσουν προηγούμενες ελλείψεις και να παρουσιάσουν ένα άρτιο αποτέλεσμα. Σχεδόν όλες οι ενδοσκοπικές πράξεις του Σεμιναρίου έχουν καταγραφεί και αναπαραχθεί σε DVD με χρηματοδότηση των εταιρειών Astra-Zeneca, Pentax, Boston-Scientific και Cook Medical. Το DVD αυτό αποτελεί σημαντικό εκπαιδευτικό εργαλείο και θα διανεμηθεί δωρεάν.

Η εκπαίδευση είναι μια δυναμική και εξελικτική διαδικασία αλληλεπίδρασης. Στη σημερινή εποχή στην οποία συντελούνται αλματώδεις εξελίξεις τόσο στον τεχνολογικό εξοπλισμό όσο και στην επιστημονική γνώση τέτοια σεμινάρια βοηθούν σημαντικά στην επιμόρφωση και ενημέρωση όλων μας. IG