Νόσος Wilson

Ανασκόπηση

Κ. ΣΙΑΛΕΥΡΗΣ
Ειδικευόμενος παθολογίας-ΓΝΑ Ιπποκράτειο, Β΄ Πανεπιστημιακή Παθολογική Κλινική

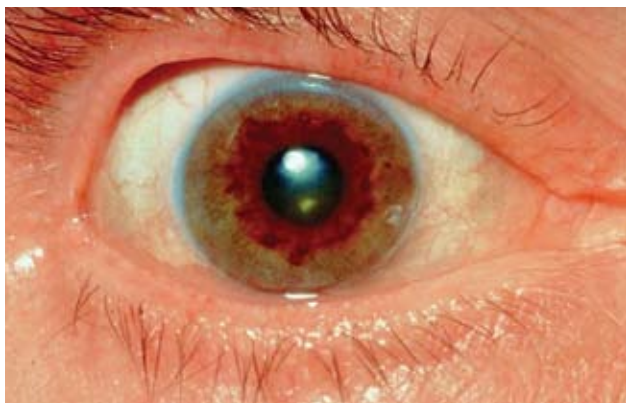

Εικόνα 1. *Δακτύλιος Kayser-Fleischer στον κερατοειδή χιτώνα.*



Εικόνα 2. *Βιοψία ήπατος με συσσώρευση χαλκού, χρώση ορσεΐνης.*

Εισαγωγή

Η νόσος Wilson ή ηπατοφακοειδής εκφύλιση είναι μια σπάνια κληρονομική νόσος, με αυτοσωματικό υπολειπόμενο πρότυπο κληρονομικότητας και επιπολασμό παγκοσμίως 3 ασθενείς/100.000 πληθυσμού. Παρουσιάζει ηπατικές, νευρολογικές, ψυχιατρικές εκδηλώσεις και υψηλή θνητότητα.

Πρωτοπεριγράφηκε το 1912 από τον Kinnear Wilson, το όνομα και του οποίου έλαβε, ως οικογενής θανατηφόρος νευρολογική νόσος, συνοδευόμενη από χρόνια ηπατοπάθεια που εξελίσσεται σε κίρρωση. Αργότερα βρέθηκε ο ρόλος της συσσώρευσης χαλκού στην παθογένεια της νόσου. Ο χαλκός είναι ένα σημαντικό ιχνοστοιχείο, που περιέχεται σε πλήθος τροφών και συμμετέχει στη σύνθεση πολλών σημαντικών ενζύμων. Με τη συνήθη διατροφή, λαμβάνουμε 2-5 mg την ημέρα, ενώ η συνιστώμενη ημερήσια προσλαμβανόμενη ποσότητα είναι 0,9 mg. Το ισοζύγιο του οργανισμού για το χαλκό είναι θετικό, απορροφάται από τα εντεροκύτταρα στο δωδεκαδάκτυλο και στο εγγύς λεπτό έντερο, μέσω της πυλαίας φθάνει στο ήπαρ, το οποίο χρησιμοποιεί χαλκό για μεταβολικές ανάγκες και συντίθεται και εκκρίνεται σερουλοπλασμίνη, μια πρωτεΐνη που περιέχει χαλκό, και η περίσσεια χαλκού αποβάλλεται με τη χολή. Στη νόσο του Wilson, ο πλεονάζων χαλκός δεν αποβάλλεται, αλλά συσσωρεύεται στο ήπαρ, αρχικά, και στη συνέχεια και σε άλλους ιστούς (κεντρικό νευρικό σύστημα, νεφροί, κερατοειδής).

Το 1993 εντοπίστηκε στο χρωμόσωμα 13 το γονίδιο ATP7B που κωδικοποιεί την πρωτεΐνη ATP7B-ATPαση. Η μετάλλαξη του γονιδίου οδηγεί σε μειωμένη παραγωγή της κωδικοποιημένης διαμεμβρανικής πρωτεΐνης μεταφοράς χαλκού στα ηπατοκύτταρα. Η διαταραχή αυτή προκαλεί απορρύθμιση της μεταφοράς και απόδοσης χαλκού στη θέση σύνθεσης της σερουλοπλασμίνης, με αποτέλεσμα ελαττωμένη απέκκριση χαλκού στη χοληφόρο οδό και υπολειπόμενη σύνθεση σερουλοπλασμίνης.

Η τοξικότητα του χαλκού στα κύτταρα οφείλεται: στη γένεση ελευθέρων ριζών-οξειδωτικό stress μιτοχονδρίων, υπεροξείδωση των λιπιδίων των μεμβρανών και του DNA και σε αναστολή της πρωτεϊνοσύνθεσης. Ως συνέπεια της επαγόμενης από το χαλκό κυτταρικής βλάβης, ενεργοποιούνται οι μηχανισμοί της ηπατοκυτταρικής νέκρωσης και της απόπτωσης. Οι κλινικές εκδηλώσεις της νόσου είναι συνέπειες της συσσώρευσης χαλκού στο ήπαρ, στα βασικά γάγγλια, στους νεφρούς και τον κερατοειδή χιτώνα.

Διάγνωση

Η διάγνωση της νόσου Wilson σε νεαρά άτομα ηλικίας 5-35 ετών με ηπατική ή νευρολογική ή ψυχιατρική εκδήλωση, τίθεται όταν ισχύουν όλα τα κάτωθι κριτήρια:

1) χαμηλές τιμές σερουλοπλασμίνης στον ορό αίματος < 20 mg/dl
2) αύξηση αποβαλλόμενου χαλκού στα ούρα 24ωρου > 40 mg/24h
3) αύξηση του περιεχόμενου χαλκού στον ηπατικό ιστό > 250 mg/gr
4) παρουσία δακτυλίων Kayser-Fleischer στον κερατοειδή χιτώνα (εικόνα 1).

Η μέτρηση του περιεχόμενου χαλκού στον ηπατικό ιστό μετά από βιοψία ήπατος, γίνεται με τις ιστοχημικές χρώσεις ορσεΐνης και ροδανίνης και ηλεκτρονική μικροανάλυση, έχει όμως πολλούς τεχνικούς περιορισμούς (εικόνα 2).

Στα παιδιά < 18 ετών με χορήγηση D-πενικιλλαμίνης (2 tb 500mg/12h), ο χαλκός ουρών 24ωρου > 1600 μg/24h αποτελεί παθογνωμικό αποτέλεσμα.

Σε κάθε ασθενή που γίνεται διάγνωση ν. Wilson θα πρέπει να γίνετε έλεγχος (screening) σε όλους τους πρώτου βαθμού συγγενείς του.

Έλεγχος για την ν. Wilson πρέπει να γίνεται σε όλα τα άτομα ηλικίας από 3 έως 55 ετών που εμφανίζουν ηπατοπάθεια, νευρολογικές και ψυχιατρικές εκδηλώσεις και να αποτελεί πάντα μέρος της διαφορικής διάγνωσης.

Για τη διάγνωση χρησιμοποιείται και μοριακός γενετικός έλεγχος, ανάλυσης των μεταλλάξεων του γονίδιου ATP7B (σχήμα 1).

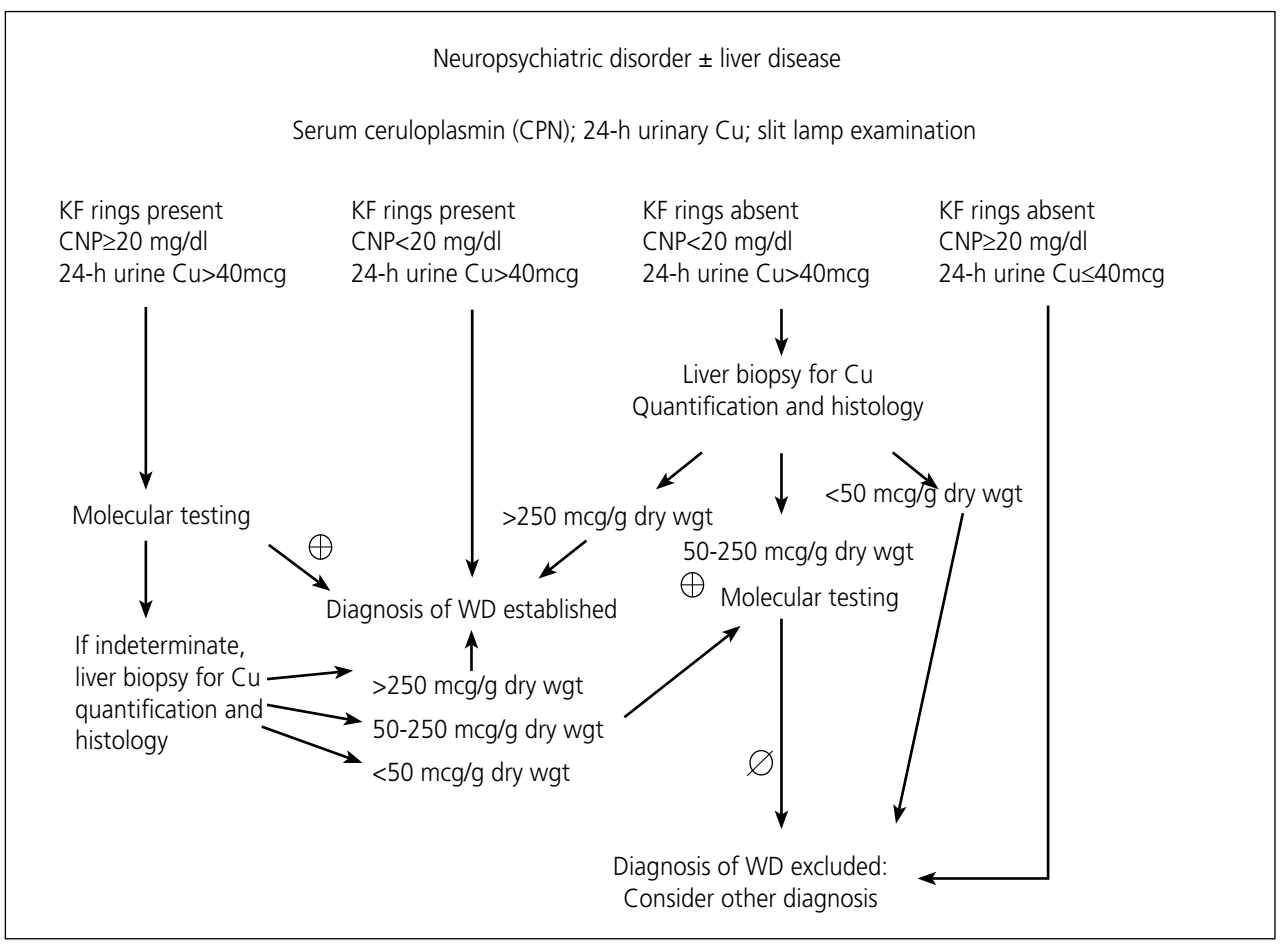

Σχήμα 1. *Διαγνωστικός αλγόριθμος για τη νόσο Wilson-AASLD 2008.*

Κλινικές εκδηλώσεις

Ηπατικές

Ο τύπος και η βαρύτητα των ηπατικών εκδηλώσεων είναι ποικίλος. Εμφανίζονται κυρίως σε παιδιά και νεαρά άτομα. Μπορούν να οδηγήσουν σε τελικού βαθμού ηπατική ανεπάρκεια και μεταμόσχευση ήπατος.

Οι ηπατικές εκδηλώσεις της νόσου Wilson μπορεί να είναι οι ακόλουθες:

- ασυμπτωματική ηπατομεγαλία
- μόνο σπληνομεγαλία
- εμμένουσα τρανσαμινασαιμία
- λιπώδες ήπαρ
- οξεία ηπατίτιδα
- εικόνα παρόμοια με αυτοάνοση ηπατίτιδα
- κίρρωση ήπατος (αντιρροπούμενη ή μη αντιρροπούμενη)
- οξεία κεραυνοβόλος ηπατική ανεπάρκεια
- ίκτερος και Coombs αρνητική αιμολυτική αναιμία

Η οξεία ηπατική ανεπάρκεια της ν. Wilson είναι μια νόσος με βαρύτατη εμφάνιση, που οδηγεί σε μεταμόσχευση ήπατος και χαρακτηρίζεται από: τιμές αμινοτρανσφεράσων < 2000 IU/L, αναλογία γυναικών/ανδρών=2:1, χαμηλή αλκαλική φωσφατάση < 40 IU/L, ταχεία εξέλιξη σε νεφρική ανεπάρκεια, διαταραχές πηκτικότητας μη ανταποκρινόμενες σε παρεντερική χορήγηση βιταμίνης K, αιμολυτική αναιμία Coombs αρνητική με ευρήματα οξείας ενδαγγειακής πήξης.

➪

Πίνακας 1. Φαρμακευτική αγωγή νόσου Wilson

Drug	Mode of action	Neurological Deterioration	Side effects	Comments
D-penicillamine	General chelator induces cupruria	10%-20% during initial phase of treatment	• Fever, rash, proteinouria, lupus-like reaction • Aplastic anemia • Leukopenia • Thrombocytopenia • Nephrotic syndrome • Degenerative changes in skin • Elastosis perforans serpingosa • Serous retinitis • Hepatotoxicity	Reduce dose for surgery to promote wound-healing and during pregnancy Maximum dose 20 mg/kg/day; reduce by 25 % when clinically stable
Trientine	General chelator induces cupruria	10%-15% during initial phase of treatment	• Gastritis • Aplastic anemia rare • Sideroblastic anemia	Reduce dose for surgery to promote wound healing and during pregnancy Maximum dose 20 mg/kg/day; reduce by 25% when clinically stable
Zinc	Metallothionein inducer, blocks intestinal absorption of copper	Can occur during initial phase of treatment	• Gastritis; biochemical pancreatitis • Zinc accumulation • Possible changes in immune function	No dosage reduction for surgery or pregnancy Usual dose in adults: 50 mg elemental Zn three times daily; minimum dose in adults: 50 mg elemental Zn twice daily
Tetrathiomolybdate	Chelator, blocks copper absorption	Reports of rare neurologic deterioration during initial treatment	Anemia; neutropenia • Hepatotoxicity	Experimental in the United States and Canada

Νευρολογικές

Οφείλονται στη συσσώρευση χαλκού στα βασικά γάγγλια του εγκεφάλου, μια περιοχή που ανήκει στο εξωπυραμιδικό σύστημα και ελέγχει τις αυτόματες και επαναληπτικές κινήσεις. Εμφανίζονται συχνότερα μετά τις ηπατικές, κατά την τρίτη δεκαετία ζωής. Μπορούν να εμφανιστούν και σε παιδική ηλικία ως διαταραχές συμπεριφοράς και μαθητικής επίδοσης.

Οι νευρολογικές εκδηλώσεις της v. Wilson μπορεί να είναι οι ακόλουθες:

- διαταραχές γραφής (μικρογραφία)
- διαταραχές κινητικότητας (τρόμος, ακούσιες κινήσεις)
- δυσαρθρία
- σπαστική δυστονία
- ψευδοβολβική πάρεση
- επιληπτικές κρίσεις
- ημικρανιακές κρίσεις κεφαλαλγίας
- αϋπνία

Ψυχιατρικές

Οι ψυχιατρικές εκδηλώσεις της v. Wilson μπορεί να είναι οι ακόλουθες:

- διαταραχές προσωπικότητας
- κατάθλιψη
- νευρωσικές εκδηλώσεις
- ψυχωσικές εκδηλώσεις
- αγχώδεις διαταραχές

Λοιπές εκδηλώσεις

Η v. Wilson μπορεί να εμφανίσει επίσης τις ακόλουθες εκδηλώσεις:

- δακτύλιοι Kayser-Fleischer στον κερατοειδή χιτώνα (παθογνωμικοί)
- καταρράκτης δίκην ηλιολούλουδου
- οξεία νεφρική ανεπάρκεια
- αμινοξυουρία και νεφρολιθίαση
- πρόωρη οστεοπόρωση και αρθρίτιδα
- μυοκαρδιοπάθεια, αρρυθμίες
- παγκρεατίτιδα
- υποπαραθυρεοειδισμός
- διαταραχές έμμηνου ρύσεως

Πρόγνωση-θεραπεία

Η πρόγνωση της νόσου Wilson είναι δυσμενής. Έως το 1951 που δεν υπήρχε θεραπεία παρουσίαζε 100% θνητότητα. Το 1951 ανακαλύφθηκε η πρώτη θεραπεία για τη νόσο Wilson, ο χηλικός δεσμευτικός παράγοντας του χαλκού: BAL (British Anti-Lewisite) ή διμερκαπτοπροπανόλη που χορηγούταν ενδομυϊκά με όχι πολύ καλά αποτελέσματα.

Το 1956 ο John Walshe ανακάλυψε την D-πενικιλλαμίνη (ως προϊόν καταβολισμού της πενικιλλίνης), έναν από του στόματος χορηγούμενο χηλικό δεσμευτικό παράγοντα του χαλκού, που προάγει την απέκκριση του με τα ουρά.

Αποτέλεσε τη σωτήρια επανάσταση στη θεραπεία της v. Wilson και παραμένει έως σήμερα θεραπεία εκλογής, αυξάνοντας την επιβίωση των ασθενών και βελτιώνοντας την ποιότητα ζωής. Η D-πενικιλλαμίνη χορηγείται αρχικά σε δόση 250-500mg/day , αυξάνεται έως τη δόση εφόδου 1000-1500mg/με δόσεις ανά 6 ή 12 ώρες και τέλος σε δόση συντήρησης 750-1000mg στους ενήλικες. Στα παιδιά η δόση είναι 20mg/kg/ημέρα. Συνιστάται η συγχορήγηση 25-50mg πυριδοξίνης. Κατά την έναρξη της θεραπείας 10-50% των ασθενών παρουσιάζει νευρολογική επιδείνωση.

Η αποτελεσματικότητα της θεραπείας ελέγχεται με τη μέτρηση απέκκρισης χαλκού στα ούρα που πρέπει να είναι 200-500μg/24h κατά την αγωγή.

Το 1956 ο John Walshe ανακάλυψε την D-πενικιλλαμίνη (ως προϊόν καταβολισμού της πενικιλλίνης), έναν από του στόματος χορηγούμενο χηλικό δεσμευτικό παράγοντα του χαλκού, που προάγει την απέκκριση του με τα ουρά. Αποτέλεσε τη σωτήρια επανάσταση στη θεραπεία της v. Wilson και παραμένει έως σήμερα θεραπεία εκλογής, αυξάνοντας την επιβίωση των ασθενών και βελτιώνοντας την ποιότητα ζωής.

Οι ανεπιθύμητες ενέργειες της θεραπείας με D-πενικιλλαμίνη είναι σοβαρές και εμφανίζονται στο 20-30% των ασθενών. Σε αυτές περιλαμβάνονται:

- καταστολή μυελού, πανκυττοπενία
- μη ανοχή
- πυρετός, εξάνθημα
- πρωτεϊνουρία, νεφρωσικό σύνδρομο
- εκφυλιστικές δερματικές βλάβες
- αντίδραση όμοια με το λύκο (Lupus-like reaction)
- ορώδης αμφιβληστροειδίτιδα

Το 1969 ανακαλύφθηκε η trientine, φάρμακο παρόμοιο με την D-πενικιλλαμίνη, έχει τον ίδιο μηχανισμό δράσης, χορηγείται στην ίδια δοσολογία, είναι πιο καλά ανεκτό και παρουσιάζει λιγότερες ανεπιθύμητες ενέργειες. Δεν συγχορηγείται με σίδηρο.

Αρχές της δεκαετίας του '60 στην Ολλανδία ο Schouwink πρώτος χρησιμοποίησε τον ψευδάργυρο στη θεραπεία της v. Wilson. Ο ψευδάργυρος είναι επαγωγέας της μεταλλοθειονεΐνης και αναστέλλει την εντερική απορρόφηση του χαλκού. Χρησιμοποιείται ως θεραπεία συντήρησης ή πρώτη θεραπεία σε ασυμπτωματικούς ασθενείς. Η δόση είναι για ενήλικες 150mg την ημέρα, σε 2 δόσεις και για παιδιά < 50kg η δόση είναι 75mg. Η αποτελεσματικότητα ελέγχεται με την μέτρηση της απέκκρισης χαλκού στα ούρα, που πρέπει να είναι < 75μg/24h. Οι ανεπιθύμητες ενέργειες είναι σπάνιες (γαστρίτιδα, παγκρεατίτιδα) και οφείλονται στην τοξικότητα από ψευδάργυρο.

Σε πειραματικό στάδιο υπό μελέτη βρίσκεται μια αγωγή με Ammonium Tetrathiomolybdate.

Κατά τον πρώτο χρόνο αγωγής της v. Wilson, θα πρέπει οι ασθενείς να αποφεύγουν τις τροφές πλούσιες σε χαλκό: θαλασσινά, οστρακοειδή, σοκολάτα, μανιτάρια, φουντούκια.

Η βιταμίνη Ε με την αντιοξειδωτική της δράση έχει θετικά αποτελέσματα ως συμπληρωματική θεραπεία.

Η θεραπεία για τη v. Wilson λαμβάνεται εφ'όρου ζωής.

Οι ασθενείς με οξεία κεραυνοβόλο ηπατική ανεπάρκεια λόγω v. Wilson θα πρέπει να υποβάλλονται σε μεταμόσχευση ήπατος.

Επίσης οι ασθενείς με μη αντιρροπούμενη κίρρωση ήπατος που δεν ελέγχονται με την αγωγή, πρέπει να μπαίνουν σε λίστα μεταμόσχευσης ήπατος.

Σε ασυμπτωματικούς ασθενείς, η αρχική συνιστώμενη θεραπεία είναι D-πενικιλλαμίνη ή ψευδάργυρος. Σε συμπτωματικούς, αρχικά χορηγείται D-πενικιλλαμίνη ή trientine, ενώ ως δόση συντήρησης χορηγείται είτε D-πενικιλλαμίνη ή trientine σε μικρότερες δόσεις, είτε ψευδάργυρος.

Όλοι οι ασθενείς υπό αγωγή πρέπει να υποβάλλονται σε περιοδικό έλεγχο με εξετάσεις αίματος και ούρων, ενώ η αποτελεσματικότητα της αγωγής ελέγχεται με την ποσότητα απέκκρισης χαλκού στα ούρα.

Συμπερασματικά, η v. Wilson είναι μια σοβαρή, κληρονομική με αυτοσωματικό υπολειπόμενο χαρακτήρα νόσος, με πολλαπλές και ποικίλες ηπατικές, νευρολογικές και ψυχιατρικές εκδηλώσεις που εμφανίζεται σε άτομα νεαρής ηλικίας και χρήζει θεραπείας και ελέγχου εφ'όρου ζωής.

Βιβλιογραφία

1. Roberts EA and Schilsky ML. AASLD PRACTICE GUIDELINES Diagnosis and Treatment of Wilson Disease:An Update. Hepatology 2008; 47(6):2089-2111
2. Wilson SAK. Progressive lenticular degeneration:a familial nervous disease associated with cirrhosis of the liver.Brain 1912; 34:295-507.
3. Walshe JM. History of Wilson 's disease:1912 to 2000.Mov Disord 2006; 21:142-147.
4. Cumings JN. The effect of BAL in hepatolenticular degeneration. Brain 1951; 74:10-22.
5. Denny-Brown D, Porter H. The effect of BAL (2,3 dimercaptopropanol) on hepatolenticular degeneration (Wilson's disease).New Engl J Med 1951; 245:917-925.
6. Walshe JM. Wilson 's disease.New oral therapy.Lancet 1956; i:25-26.
7. Steindl P, Ferenci P, Dienes HP, Grimm G, Pabinger I, Madl C, et al. Wilson's disease in patients presenting with liver disease:a diagnostic challenge. Gastroenterology 1997; 113:212-218.
8. Ferenci P, Caca K, Loudianos G, Mieli-Vergani G, Tanner S, Sternlieb I, et al. Diagnosis and phenotypic classification of Wilson disease. Liver Int 2003; 23:139-142.
9. Merle U, Schaefer M, Ferenci P, Stremmel W. Clinical presentation, diagnosis and long-term outcome of Wilson 's disease:a cohort study.Gut 2007;56:115-120.
10. Shah AB, Chernov I, Zhang HT, Ross BM, Das K, Lutsenko S, et al. Identification and analysis of mutations in the Wilson disease gene (ATP7B):population frequencies,genotype-phenotype correlation,and functional analyses. Am J Hum Genet 1997; 61:317-328.
11. McCullough AJ, Fleming CR, Thistle JL, Baldus WP, Ludwig J, McCall JT, et al. Diagnosis of Wilson's disease presenting as fulminant hepatic failure. Gastroenterology 1983; 84:161-167.

IG