Μη εξαιρέσιμο καρκίνωμα παγκρέατος: Ενδοσκοπική παρηγορητική αντιμετώπιση

Ι. Παχιαδάκης, Mphil, MRCP
Γαστρεντερολόγος, Διευθυντής Γαστρεντερολογικής Κλινικής, 424 ΓΣΝΕ,
Επιστημονικός Συνεργάτης, Δ΄ Παθολογική Κλινική ΑΠΘ, Ιπποκράτειο Νοσοκομείο, Θεσσαλονίκη

Τα τελευταία 20 χρόνια με την εισαγωγή της ERCP στην καθημερινή κλινική πρακτική, η παρηγορητική ενδοσκοπική παρέμβαση στο ανεγχείρητο αδενοκαρκίνωμα του παγκρέατος είναι πλέον θεραπεία εκλογής.

Οι παράμετροι της νόσου που επιδέχονται παρηγορητικής ενδοσκοπικής παρέμβασης είναι κατά βάση τρείς:

- χολόσταση-ίκτερος
- απόφραξη αυλού 12δακτύλου
- πόνος από διήθηση του κοιλιακού πλέγματος από τον όγκο.

Όσον αφορά στη χολόσταση, αντιμετωπίζεται ενδοσκοπικά με τοποθέτηση πλαστικών (teflon, polyethylene) ή μεταλλικών αυτοεκτεινόμενων (SEMS) stents, τόσο ακάλυπτων όσο και επικαλυμμένων με μεμβράνη polytetrafluoroethylene, με την χρήση πλαγίου 12-δακτυλοσκοπίου κατά τη διάρκεια της ERCP. Τα τελευταία χρόνια φαίνεται να κερδίζει έδαφος η κατευθυνόμενη από EUS χοληδόχο-γάστρο-, 12δακτυλο- ή έντερο-στομία και τοποθέτηση stent με τη χρήση ήχο-ενδοσκοπίου.

Για τα πλαστικά stents υπάρχουν στη βιβλιογραφία τρεις μελέτες με ικανοποιητικό αριθμό ασθενών και επαρκή σχεδιασμό, οι οποίες παρουσιάζουν συγκριτικά δεδομένα με την χολοπεπτική αναστόμωση. Μετα-ανάλυση των παραπάνω μελετών κατέδειξε μεγαλύτερη πιθανότητα υποτροπιάζουσας απόφραξης χοληφόρων ($p<0.00001$) αλλά και λιγότερες επιπλοκές, όπως είναι η μικρότερης διάρκειας νοσηλείες ($p=0.0007$) στην ομάδα των πλαστικών stents.

Όσο αφορά στα μεταλλικά stents (SEMS: Self-expanding metal stents) στη βιβλιογραφία ανευρίσκονται 9 μελέτες που τα συγκρίνουν με πλαστικά stents. Μετα-ανάλυση των ανωτέρω μελετών δεν ανέδειξε διαφορά στην επιτυχία τοποθέτησης ή στις επιπλοκές μεταξύ των δύο ομάδων, ενώ τα SEMS παρουσιάζουν ελαττωμένο κίνδυνο απόφραξης (RR 0.48) και μεγαλύτερης διάρκειας βατότητα ($p<0.05$). Η μέση διάρκεια βατότητας πλαστικών stents ήταν 62-165 ημέρες, ενώ των SEMS 111-273 ημέρες. Η μέση επιβίωση των ασθενών και στις δύο ομάδες ήταν 99-175 ημέρες ενώ δεν παρατηρήθηκαν σημαντικές διαφορές στην ποιότητα ζωής μεταξύ των δύο ομάδων.

Καθώς τα SEMS είναι σχετικά ακριβά υλικά, στην βιβλιογραφία εμφανίστηκαν και μελέτες κόστους-αποτελεσματικότητας (cost-effectiveness) από τις οποίες συμπεραίνεται ότι θα πρέπει να προτιμώνται τα πλαστικά stents σε περίπτωση μειωμένου προσδόκιμου επιβίωσης [<4 μήνες όπως συμβαίνει σε παρουσία ηπατικών μεταστάσεων ή σε περίπτωση μεγάλων όγκων (>3cm)]. Σε αυτούς λοιπόν τους ασθενείς με μέσο προσδόκιμο χρόνο επιβίωσης 3-6 μήνες φαίνεται ότι η προτιμώμενη λύση, χωρίς να επηρεάζεται αρνητικά η ποιότητα ζωής ή η επιβίωση, είναι ένα πλαστικό 10Fr polyethylene stent.

Συγκριτικές μελέτες μεταξύ επικαλυμμένων και ακάλυπτων SEMS κατέδειξαν μεγαλύτερη διάρκεια καλής λειτουργίας (μέχρι και 78% στους 12μήνες), μικρότερα ποσοστά απόφραξης (14% vs 38%) αλλά και περισσότερες επιπλοκές (4,2% χολοκυστίτιδα, 8,7% παγκρεατίτιδα, 2-12% "μετανάστευση") στα επικαλυμμένα SEMS.

Μια νεώτερη μέθοδος για την αποσυμφόρηση των χοληφόρων, η οποία τα τελευταία χρόνια αναδεικνύεται ως η λύση επιλογής στην περίπτωση που δεν είναι εφικτή η προσπέλαση του χοληφόρου δένδρου δια του φύματος, είναι η κατευθυνόμενη από EUS τοποθέτηση stent χοληφόρων. Οι συνηθέστερες οδοί προσπέλασης είναι η δια-γαστρική, η δια-δωδεκαδακτυλική ή ακόμα και από το λεπτό έντερο (με ή χωρίς τεχνική 'rendez-vous').

Επιπλοκές που βιβλιογραφικά συνδέονται με την εφαρμογή της μεθόδου είναι, το πνευμοπεριτόναιο (14%) και το χολοπεριτόναιο (5% των ασθενών). Η εντυπωσιακή διάρκεια βατότητας των πλαστικών stents που έχουν τοποθετηθεί με την παραπάνω μέθοδο (μέσος όρος ~212 ημέρες!!!), προφανώς οφείλεται στην παράκαμψη του τμήματος του χοληφόρου δένδρου που διηθείται από τον καρκίνο με

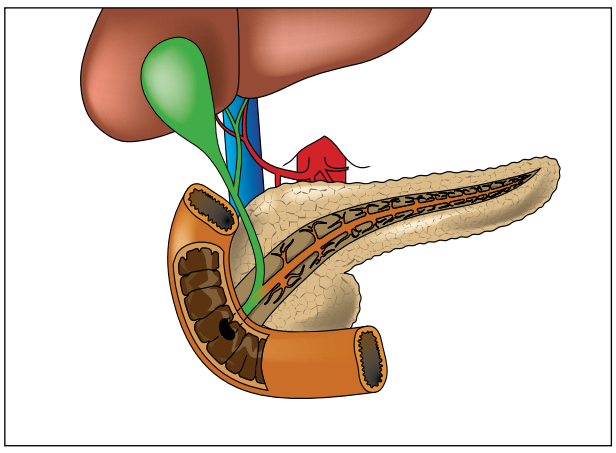

Μια νεώτερη μέθοδος για την αποσυμφόρηση των χοληφόρων, η οποία τα τελευταία χρόνια αναδεικνύεται ως η λύση επιλογής στην περίπτωση που δεν είναι εφικτή η προσπέλαση του χοληφόρου δένδρου δια του φύματος, είναι η κατευθυνόμενη από EUS τοποθέτηση stent χοληφόρων. Οι συνηθέστερες οδοί προσπέλασης είναι η δια-γαστρική, η δια-δωδεκαδακτυλική ή ακόμα και από το λεπτό έντερο

αποτέλεσμα την μείωση των ποσοστών tumour ingrowth / overgrowth καθώς και της παρουσίας συγκριμμάτων χολής λόγω καθυστερημένης ροής.

Μια ακόμη επιπλοκή του ανεγχείρητου καρκίνου του παγκρέατος στην οποία ο ενδοσκόπος μπορεί να συνεισφέρει παρηγορητικά είναι ο έλεγχος του πόνου λόγω της διήθησης του κοιλιακού πλέγματος από τον όγκο. Η τεχνική η οποία έχει επικρατήσει με το όνομα: CPN: Coeliac plexus neurolysis (διήθηση του κοιλιακού πλέγματος με καθαρή αλκοόλη και βουπιβακαΐνη) γίνεται με βελόνα κατευθυνόμενη προς τα νευρικά γάγγλια του πλέγματος υπό linear-EUS έλεγχο. Τα αποτελέσματα της μεθόδου είναι εντυπωσιακά καθώς το 78-88% των ασθενών παρουσιάζει τουλάχιστον 50% μείωση του πόνου 2 εβδομάδες μετά την παρέμβαση ($p=0.0001$), ενώ φαίνεται ότι τα αποτελέσματα της μεθόδου είναι ακόμη πιο εντυπωσιακά στο τέλος των 4 εβδομάδων μετά την εφαρμογή της με σχεδόν πλήρη υποχώρηση του πόνου στην πλειοψηφία των ασθενών.

Η μέθοδος είναι ακόμα πιο αποτελεσματική όταν πραγματοποιείται όσο το δυνατόν νωρίτερα από την έναρξη του πόνου. Πρόσθετη ακτινο-χημειο-θεραπεία μειώνουν περαιτέρω τον πόνο ($p=0.002$). Το αποτέλεσμα της CPN συνήθως αποδράμει σε 8-12 εβδομάδες ή σε 24 εβδομάδες σε περίπτωση συνοδευτικής ακτινο-, χήμειο- θεραπείας. Ελάχιστες επιπλοκές (~1%) σχετίζονται με την υπό EUS-έλεγχο CPN, ιδιαίτερα σε σύγκριση με τη ραχιαία διαδερμική και την χειρουργική προσέγγιση.

Τέλος, η απόφραξη του αυλού του 12δακτύλου από διήθηση του όγκου μπορεί να αντιμετωπιστεί ενδοσκοπικά με την τοποθέτηση μεταλλικών αυτοεκτεινόμενων stents (SEMS), ακάλυπτων ή επικαλυμμένων κατά το μεγαλύτερο μέρος τους από μεμβράνη πολυτετραφλουορεθυλενίου. Τα SEMS προσφέρουν συμπτωματική ανακούφιση καθώς το 92% των ασθενών ανέχονται υδρική και μαλακή δίαιτα μετά την τοποθέτηση τους. Παρόλ'αυτά η επαναστένωση του αυλού λόγω tumour ingrowth / overgrowth εντός του SEMS συμβαίνει στο 36,5% των ασθενών και σε μέσο διάστημα παρακολούθησης 17 εβδομάδων (2-64 εβδομάδες), με μέσο όρο βατότητας stent τις 8 εβδομάδες και μέσο όρο επιβίωσης των ασθενών τις 10 εβδομάδες.

Τα επικαλυμμένα stents αποφράσσονται λιγότερο συχνά αλλά «μεταναστεύουν» συχνότερα από τα ακάλυπτα. Σπάνιες επιπλοκές των SEMS είναι η αιμορραγία και η εξέλκωση ή/και διάβρωση του εντερικού τοιχώματος.

Σε συγκριτικές μελέτες μεταξύ επικαλυμμένων και ακάλυπτων SEMS για την αντιμετώπιση απόφραξης 12δακτύλου δεν αναδείχθηκαν σημαντικές διαφορές (86% vs 93%) στην αποτελεσματικότητα, ενώ τα μη-επικαλυμμένα SEMS παρουσιάζουν μικρότερες ανάγκες ενδοσκοπικής επαναπαρέμβασης λόγω μικρότερης πιθανότητας για «μετανάστευση», απόφραξη, ή «κάταγμα» (συνολικά 3,2% vs 20,7%, $p=0.049$), ενώ μη σημαντική είναι η διαφορά στην μέση επιβίωση μεταξύ των δύο ομάδων (51 vs 62 ημέρες).

Συμπερασματικά, μπορούμε να ισχυρισθούμε ότι οι ενδοσκοπικές παρεμβάσεις είναι πλέον μέθοδοι εκλογής στο μη εξαιρέσιμο καρκίνωμα του παγκρέατος, καθώς εξασφαλίζουν ικανοποιητική ποιότητα ζωής χωρίς τις επιπλοκές και τις μεγάλης διάρκειας νοσηλείες της χειρουργικής επέμβασης.

Τα επόμενα χρόνια με την βελτίωση των μεθόδων και των υλικών (αξιοποίηση υλικών από NOTES: Natural Orifice Trans-Endoscopic Surgery) η αποτελεσματικότητα των ενδοσκοπικών παρεμβάσεων αναμένεται να είναι ακόμη πιο ικανοποιητική.

Βιβλιογραφία

1. Andersen JR, Sorensen SM, Kruse A, Rokkjaer M, Matzen P. Randomised trial of endoscopic endoprosthesis versus operative bypass in malignant obstructive jaundice. Gut 1989; 30:1132-1135.
2. de Baere T, Risse O, Kuoch V, Dromain C, Sengel C, Smayra T, Gamal ED, Letoublon C, Elias D. Adverse events during radiofrequency treatment of 582 hepatic tumors. AJR Am J Roentgenol 2003; 181:695-700.
3. Doherty G, Bennett G, Patil S, Cheifetz A, Moss AC. Interventions for prevention of post-operative recurrence of Crohn's disease. Cochrane Database Syst Rev 2009; CD006873.
4. Feretis C, Benakis P, Dimopoulos C, Georgopoulos K, Milas F, Manouras A, Apostolidis N. Palliation of malignant gastric outlet obstruction with self-expanding metal stents. Endoscopy 1996; 28:225-228.
5. Gunaratnam NT, Sarma AV, Norton ID, Wiersema MJ. A prospective study of EUS-guided celiac plexus neurolysis for pancreatic cancer pain. Gastrointest Endosc 2001; 54:316-324.
6. Isayama H, Komatsu Y, Tsujino T, Sasahira N, Hirano K, Toda N, Nakai Y, Yamamoto N, Tada M, Yoshida H, Shiratori Y, Kawabe T, Omata M. A prospective randomised study of «covered» versus «uncovered» diamond stents for the management of distal malignant biliary obstruction. Gut 2004; 53:729-734.
7. Kim GH, Kang DH, Lee DH, Heo J, Song GA, Cho M, Yang US. Which types of stent, uncovered or covered, should be used in gastric outlet obstructions? Scand J Gastroenterol 2004; 39:1010-1014.
8. Maetani I, Ukita T, Tada T, Shigoka H, Omuta S, Endo T. Metallic stents for gastric outlet obstruction: reintervention rate is lower with uncovered versus covered stents, despite similar outcomes. Gastrointest Endosc 2009; 69:806-812.
9. Ornellas LC, Stefanidis G, Chuttani R, Gelrud A, Kelleher TB, Pleskow DK. Covered Wallstents for palliation of malignant biliary obstruction: primary stent placement versus reintervention. Gastrointest Endosc 2009; 70:676-683.
10. Prat F, Lafon C, De Lima DM, Theilliere Y, Fritsch J, Pelletier G, Buffet C, Cathignol D. Endoscopic treatment of cholangiocarcinoma and carcinoma of the duodenal papilla by intraductal high-intensity US: Results of a pilot study. Gastrointest Endosc 2002; 56:909-915.
11. Shepherd HA, Royle G, Ross AP, Diba A, Arthur M, Colin-Jones D. Endoscopic biliary endoprosthesis in the palliation of malignant obstruction of the distal common bile duct: a randomized trial. Br J Surg 1988; 75:1166-1168.
12. Smith AC, Dowsett JF, Russell RC, Hatfield AR, Cotton PB. Randomised trial of endoscopic stenting versus surgical bypass in malignant low bileduct obstruction. Lancet 1994; 344:1655-1660.
13. Tang T, Allison M, Dunkley I, Roberts P, Dickinson R. Enteral stenting in 21 patients with malignant gastroduodenal obstruction. J R Soc Med 2003; 96:494-496.
14. Wiersema MJ. Endosonography-guided cystoduodenostomy with a therapeutic ultrasound endoscope. Gastrointest Endosc 1996; 44:614-617.
15. Yamao K. EUS-guided choledochoduodenostomy. Gastrointest Endosc 2009; 69:S194-S199.
16. Yoon WJ, Ryu JK, Yang KY, Paik WH, Lee JK, Woo SM, Park JK, Kim YT, Yoon YB. A comparison of metal and plastic stents for the relief of jaundice in unresectable malignant biliary obstruction in Korea: an emphasis on cost-effectiveness in a country with a low ERCP cost. Gastrointest Endosc 2009; 70:284-289.

IG