Αποτυχημένη Χειρουργική Αποκατάσταση του Στροφικού Πετάλου του Ώμου

Αξιολόγηση και Αντιμετώπιση των Επιπλοκών

Γεώργιος Λ. Κουντής MSc, PhD
Ορθοπαιδικός Χειρουργός

Η χειρουργική αποκατάσταση της ρήξης του τενόντιου πετάλου των στροφέων μυών του ώμου ανακουφίζει από τον πόνο, όταν όλες οι συντηρητικές μέθοδοι έχουν αποτύχει. Η ανάκτηση της δύναμης του τενόντιου πετάλου ανέρχεται σε ποσοστό 91%. Οι κυριότεροι λόγοι αποτυχίας είναι: α) ατελής ή λανθασμένη διάγνωση, β) λάθη στη χειρουργική τεχνική, γ) διεγχειρητικές ή μετεγχειρητικές επιπλοκές, και, δ) λάθη ή ατέλειες που αφορούν στο πρόγραμμα αποκατάστασης ή και τα δύο.

Διαγνωστικά λάθη

Διαφορική Διάγνωση

1. Σύνδρομο εξόδου άνω θωρακικού στομίου (η φυσική εξέταση πρέπει να περιλαμβάνει τις δοκιμασίες Wright και Adson).
2. Κακώσεις και βλάβες της ΑΜΣΣ.
3. Νευροπάθειες του υπερπλάτιου και του μασχαλιαίου νεύρου, ειδικότερα λόγω συμπίεσής τους.
4. Η οστεοαρθρίτιδα της ακρωμιοκλειδικής άρθρωσης μπορεί να οδηγήσει σε λανθασμένη διάγνωση, άρα και λανθασμένη θεραπεία.
5. Ένα αδιάγνωστο (ελεύθερο) οστικό τεμάχιο του ακρωμίου μπορεί να οδηγήσει σε εμμένοντα πόνο, μετά από υπακρωμιακή αποσυμπίεση και αποκατάσταση του τενόντιου πετάλου των στροφέων.
6. Τραυματισμοί του τένοντα του δικεφάλου και του πρόσθιου τμήματος της ωμογλήνης συνυπάρχουν, συνήθως, με σύνδρομο πρόσκρουσης και ρήξης του τενόντιου πετάλου.

Λάθη Χειρουργικής Τεχνικής

Τα λάθη αυτά αφορούν σε: α) ανεπαρκή χειρουργική τεχνική, και, β) διεγχειρητικές επιπλοκές, όπως κάταγμα ακρωμίου, αποκόλληση δελτοειδούς μυός και διατομή του μασχαλιαίου νεύρου, αποτυχία αποκατάστασης του κορακοακρωμιακού τόξου.

Ειδικότερα:

1. Κατά την ακρωμιοπλαστική, γίνεται αφαίρεση σημαντικού τμήματος του υμένα για την εκτίμηση του τενόντιου πετάλου των στροφέων, καθώς και αφαίρεση τμήματος του ακρωμίου (πρόσθιου - κάτω).
2. Αφαίρεση μεγάλου τμήματος του ακρωμίου μπορεί να οδηγήσει σε κάταγμα ακρωμίου ή σε αποκόλληση του δελτοειδούς με συνέπεια φτωχό μετεγχειρητικό αποτέλεσμα.
3. Αποσπαστικά κατάγματα ακρωμίου μπορεί να συμβούν διεγχειρητικά ή μετεγχειρητικά.
4. Κατά τη διάρκεια της επέμβασης πρέπει να γίνει καλή «οπτική» εκτίμηση του ακρωμίου και να ληφθεί σωστά η γωνία οστεοτομίας του.
5. Τα διεγχειρητικά κατάγματα αποκαθίστανται με ORIF.
6. Κατάγματα αναφέρονται επίσης και μετά από αρθροσκοπική υπακρωμιακή αποσυμπίεση.
7. Μετεγχειρητικά, αναφέρονται κατάγματα μετά από υπέρχρηση ή τραυματισμό ή συνδυασμό και των δύο.
8. Ο τρόπος με τον οποίον αποκολλάται ο δελτοειδής, κατά την ακρωμιοπλαστική και την αποκατάσταση του τενόντιου πετάλου των στροφέων, είναι βασικός για την επίτευξη μέγιστου καλού μετεγχειρητικού αποτελέσματος.
9. Αποφεύγοντας την lateral ακρωμιοπλαστική, προλαμβάνεται η πιθανή σύσπαση του δελτοειδούς και η δημιουργία ουλώδους ιστού στο τενόντιο πέταλο
10. Η αρθροσκοπική ακρωμιοπλαστική σε συνδυασμό με μικρή ανοικτή χειρουργική αποκατάσταση του τενόντιου πετάλου των στροφέων, θεωρητικά μειώνει τις πιθανότητες αποκόλλησης του δελτοειδούς μυός.
11. Η κλινική εξέταση ασθενούς με αποκόλληση του δελτοειδούς δίνει χαρακτηριστικό εντύπωμα στην έκφυσή του από το ακρώμιο και προβολή του περιφερικότερα, κατά την ενεργητική ανύψωση του άκρου.
12. Η αποκατάσταση του δελτοειδή πρέπει να γίνει το συντομότερο δυνατό, γιατί η χρονιότητα αυτής της βλάβης μπορεί να οδηγήσει σε δυσκαμψία, πόνο και απώλεια του εύρους κίνησης της άρθρωσης του ώμου.
13. Ο τραυματισμός του μασχαλιαίου νεύρου είναι σημαντική διεγχειρητική επιπλοκή, οδηγεί σε αδυναμία απαγωγής και κάμψης του ώμου. Σε χρόνια κατάσταση μπορεί να συνυπάρξει ατροφία του δελτοειδούς μυός, ίσως και απώλεια αισθητικότητας. Με ηλεκτρομυογράφημα εκτιμάται η φύση της βλάβης, αν πρόκειται για νευραπραξία (παθητική κινητοποίηση ώμου για πρόληψη δυσκαμψίας) ή νευρότμηση.
14. Από αρκετούς ερευνητές αναφέρεται η σπουδαιότητα του κορακοακρωμιακού τόξου στην πρόσθια - άνω σταθερότητα της βραχιόνιας κεφαλής. Αγνοώντας το ρόλο του, κατά την αποκατάσταση του τενόντιου πετάλου των στροφέων, μπορεί να δημιουργηθεί αστάθεια.

Μετεγχειρητικές επιπλοκές

1. Φλεγμονή (επιπολής ή εν τω βάθει). Δεν πρέπει να συγχέεται με την απλή συνήθη μετεγχειρητική φλεγμονή. Η επιπολής έχει συμπτώματα όπως ερύθημα, με ή χωρίς συλλογή πύου, αύξηση της θερμοκρασίας της περιοχής, πυρετό. Για θεραπεία γίνεται ενδοφλέβια χορήγηση κεφαλοσπορίνης πρώτης γενιάς. Αν η φλεγμονή έχει επεκταθεί στους εν τω βάθει ιστούς, επιχειρείται, επιπλέον, αφαίρεση των νεκρωμένων ιστών και αρθροσκοπική έκπλυση της άρθρωσης.
2. Έκτοπη Οστεοποίηση. Είναι σπάνια επιπλοκή (3%-5% των ασθενών). Η πιθανότητα να συμβεί μειώνεται με προσεκτική αφαίρεση όλων των ελεύθερων οστικών τεμαχίων μετά την ακρωμιοπλαστική. Στην περίπτωση κατά την οποία θα συμβεί, εντοπίζεται στον υπακρωμιακό χώρο ή κοντά στην ακρωμιοκλειδική άρθρωση, με έντονο πόνο. Αφαιρείται χειρουργικά το έκτοπο οστούν και γίνεται χρήση χαμηλής δόσης ακτινοβολίας και ινδομεθακίνης.
3. Μετεγχειρητική Δυσκαμψία (Ακινητοποίηση). Για να αποφευχθεί αυτή η επιπλοκή πρέπει η φυσικοθεραπεία να αρχίζει, με παθητική κινητοποίηση, από την 1η με 2η μετεγχειρητική μέρα. Αν ο ασθενής έχει μειωμένο εύρος κίνησης και προεγχειρητικά, εμφανίζει αυξημένες πιθανότητες να παρουσιάσει το σύνδρομο του καθηλωμένου ώμου (frozen shoulder). Αν η φυσικοθεραπεία αποτύχει στην ανάκτηση του εύρους κίνησης της άρθρωσης, διενεργείται παθητική κινη-

Εικόνα 1. *Ρήξη Rotator Cuff.*

Εικόνα 2. *Ρήξη Rotator Cuff & Σύνδρομο πρόσκρουσης.*

Εικόνα 3. *Ρήξη Rotator Cuff.*

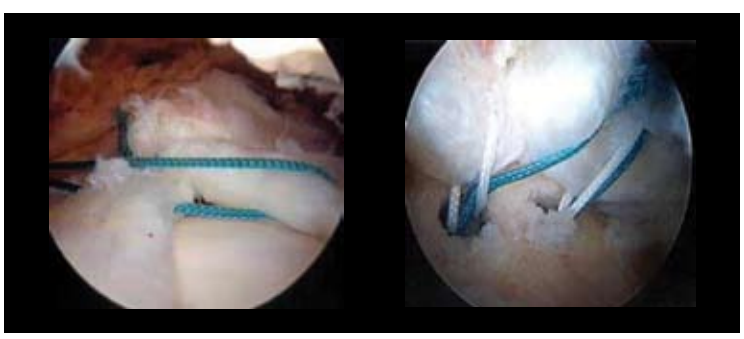

Εικόνα 4. *Αρθροσκοπική αποκατάσταση ρήξης.*

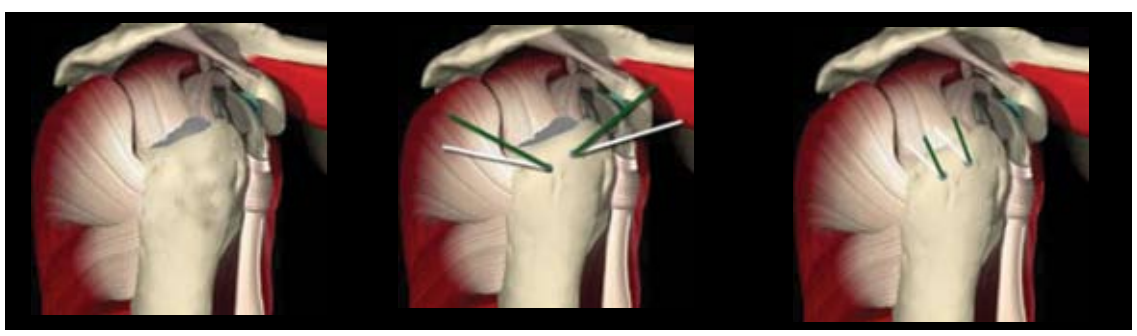

Εικόνα 5. *Σχηματική αποκατάσταση ρήξης Rotator Cuff.*

τοποίηση, υπό αναισθησία, ή και αρθροσκόπηση.

4. Επανάληψη Ρήξης του Τενόντιου Πετάλου των Στροφέων του Ώμου.

Εμμένουσες βλάβες του τενόντιου πετάλου των στροφέων

Μπορεί να οφείλονται σε: α) ανεπαρκή αποκατάσταση - συρραφή του τενόντιου πετάλου των στροφέων, β) κακή ποιότητα του τενόντιου ιστού ή του οστού, γ) εμμένουσα πρόσκρουση (χρόνια), και, δ) ανεπαρκή φυσικοθεραπεία.

Η χρόνια πρόσκρουση πιθανόν να οφείλεται σε: α) ανεπαρκή - ατελή ακρωμιοπλαστική, β) ανεπαρκή αποκατάσταση της αρχικής ρήξης (από λανθασμένη διακρίβωση της σκληρότητας του τενόντιου πετάλου ή και από την θεώρηση υπερτροφικού υπακρωμιακού υμένα ως τενόντιο ιστό), και, γ) υπερβολική άσκηση διατμητικών δυνάμεων στα σημεία συρραφής του τενόντιου πετάλου που μπορεί να προκαλέσει χρόνια δυσλειτουργία του.

Η διάγνωση, με ποσοστό ακρίβειας 96%, γίνεται με αρθρογράφημα διπλής αντίθεσης, ενώ επίσης χρησιμοποιείται το υπερηχογράφημα και η μαγνητική τομογραφία, ειδικά οι T2 λήψεις.

Συμπεράσματα

Η λανθασμένη διάγνωση, τα λάθη στην χειρουργική τεχνική ή στην μετεγχειρητική αποκατάσταση, καθώς και οι μετεγχειρητικές επιπλοκές, θα μπορούσαν να συμβούν σε οποιονδήποτε ασθενή.

Η διάγνωση επηρεάζεται περισσότερο από τα κάτωθι:

1. Λήψη καλού ιστορικού, σωστή εκτίμηση ακτινογραφιών & MRI.
2. Κάποιες φορές ίσως χρειάζεται φυσική εξέταση με έγχυση λιδοκαΐνης.
3. Πρέπει να γίνεται προσεκτική διαφορική διάγνωση.
4. Η διαγνωστική αρθροσκόπηση μπορεί να βοηθήσει σημαντικά στον έλεγχο ανατομικών ανωμαλιών.

Βιβλιογραφία

1. Armstrong JR. Excision of the acromion in treatment of the supraspinatus syndrome. Report of ninety-five excisions. J Bone & Joint Surg 1949; 31:B(3):436-442.
2. Bassett RW, Cofield RH. Acute tears of the rotator cuff. The timing of surgical repair. Clin Orthop 1983; 175:18-24.
3. Bigliani LU, Morrison DS, April EW. The morphology of the acromion and its relationship to rotator cuff tears. Orthop Trans 1986; 10:216.
4. Cofield RH. Subscapular muscle transposition for repair of chronic rotator cuff tears. Surg Gynec & Obstet 1982; 154:667-672.
5. Cofield RH. Current concepts review. Rotator cuff disease of the shoulder. J Bone & Joint Surg, July 1985; 67(A):974-979.
6. Debeyre J, Patte, D, Elmelik E. Repair of ruptures of the rotator cuff of the shoulder. With a note on advancement of the supraspinatus muscle. J Bone & Joint Surg 1965; 47:B(1):36-42.
7. Gore DR, Murray MP, Sepic SB, Gardner GM. Shoulder-muscle strength and range of motion following surgical repair of full-thickness rotator-cuff tears. J Bone & Joint Surg, Feb 1986; 68(A):266-272.
8. Hawkins RJ, Misamore GW, Hobeika PE. Surgery for full-thickness rotator-cuff tears. J Bone & Joint Surg, Dec 1985; 67(A):1349-1355.
9. Ianotti JP, Swiontkowski MF, Estevnai JL. Intra-operative assessment of rotator cuff vascularity using laser Doppler flowmeter. In: Surgery of the Shoulder. Post M, Morrey BF, Hawkins RJ (eds), St. Louis, C.V. Mosby, 1990; pp.208-212.
10. Lindblom K, Palmer I. Ruptures of the tendon aponeurosis of the shoulder joint - the so-called supraspinatus ruptures. Acta Chir Scandinavica 1939; 82:133-142.
11. McLaughlin HL. Lesions of the musculotendinous cuff of the shoulder. I. The exposure and treatment of tears with retraction. J Bone & Joint Surg, Jan 1944; 26:31-51.
12. Neer CS II. Anterior acromioplasty for the chronic impingement syndrome in the shoulder. A preliminary report. J Bone & Joint Surg, Jan 1972; 54(A):41-50.
13. Neer CS II. Impingement lesions. Clin Orthop 1983; 173:70-77.
14. Neviaser RJ, Neviaser TJ. Transfer of subscapularis and teres minor for massive defects of the rotator cuff. In: Shoulder Surgery. Bayley I, Kessel L (eds), New York, Springer, 1982; pp.60-63.
15. Neviaser RJ, Neviaser TJ. Reoperation for failed rotator cuff repair: analysis of forty-six cases. Orthop Trans 1989; I(3):241.
16. Neviaser JS, Neviaser RJ, Neviaser TJ. The repair of chronic massive ruptures of the rotator cuff of the shoulder by use of a freeze-dried rotator cuff. J Bone & Joint Surg, July 1978; 60(A):681-684.
17. Ozaki J, Fujimoto S, Masuhara K, Tamai S, Yoshimoto S. Reconstruction of chronic massive rotator cuff tears with synthetic materials. Clin Orthop 1986; 202:173-183.
18. Packer NP, Calved PT, Bayley JIL, Kessel L. Operative treatment of chronic ruptures of the rotator cuff of the shoulder. J Bone & Joint Surg 1983; 65: B(2):171-175.
19. Watson-Jones R. Fractures and Joint Injuries. Williams & Wilkins, Baltimore, 1943; ed. 3, pp. 418.
20. Wolfgang GL. Surgical repair of tears of the rotator cuff of the shoulder. Factors influencing the result. J Bone & Joint Surg, Jan 1974; 56(A):14-26.