ΑΠΟ ΤΗ ΒΙΒΛΙΟΘΗΚΗ ΤΩΝ ΦΑΡΜΑΚΕΥΤΙΚΩΝ ΕΤΑΙΡΕΙΩΝ

Το Nottingham Surgilig

Μία νέα μέθοδος για τη θεραπεία του συμπτωματικού εξαρθρήματος της ακρωμιοκλειδικής άρθρωσης

Jamie Buchanan
Consultant Orthopaedic Surgeon, Conquest Hospital, Hastings

Η θεραπεία της τραυματικής ρήξης της ακρωμιοκλειδικής παραμένει εδώ και χρόνια αντικείμενο διαμάχης. Δεν υπάρχει καμία αμφιβολία ότι η μεγάλη πλειοψηφία των ασθενών βελτιώνεται με τη συντηρητική θεραπεία. Στον ασθενή παραμένει μία αισθητική δυσμορφία, με προπέτεια του άκρου της κλείδας, ο ώμος του κρέμεται χαμηλότερα από ότι στην υγιή πλευρά. Κατά τα άλλα η λειτουργία του ώμου είναι σχεδόν φυσιολογική.

Παρόλα αυτά, σε κάποιους ασθενείς, η λειτουργία του ώμου, παραμένει σοβαρά επηρεασμένη. Η ασταθής άρθρωση προκαλεί συμπτώματα, όπως πόνο, αδυναμία και ανικανότητα ανύψωσης βάρους με αυτό το μέλος. Μερικές φορές, η διάταση του βραχιονίου πλέγματος, προκαλεί νευραλγία.

Έχουν προταθεί διάφορες μέθοδοι σταθεροποίησης της κλείδας στην κορακοειδή απόφυση, σε συνδυασμό με την εκτομή του πέρατος της κλείδας, αλλά οι επιπλοκές που σχετίζονται με αυτές, όπως η ρήξη του μοσχεύματος, τα κατάγματα, η αποτυχία του μοσχεύματος ή η ανάγκη αφαίρεσής του, δείχνουν ότι οι χειρουργικές επεμβάσεις σπάνια παρέχουν την επιθυμητή, αξιόπιστη αποκατάσταση της λειτουργίας.

Το "Surgilig" αναπτύχθηκε από τη Μονάδα Ώμου του Nottingham και εισήχθη πρώτη φορά το Νοέμβριο του 2001, ως μία μέθοδος αντιμετώπισης της χειρουργικής αποτυχίας των αποκαταστάσεων της ρήξης ακρωμιοκλειδικής, αλλά τα τελευταία 3 χρόνια έχει κερδίσει δημοτικότητα και ως αρχική μέθοδος σταθεροποίησης της διάστασης της ακρωμιοκλειδικής άρθρωσης. Αυτός ο συνθετικός σύνδεσμος παρέχει μία ισχυρή, ελαστική και μόνιμη λύση για τη ρήξη του κορακοκλειδικού συνδέσμου με λίγες επιπλοκές μέχρι σήμερα.

Ο ασθενής τοποθετείται σε καθιστή επικλινή θέση και διενεργείται μία κάθετη τομή πάνω από το περιφερικό πέρας της κλείδας, ώστε να προσπελασθεί η ακρωμιοκλειδική άρθρωση και η κορακοειδής απόφυση.

Το περιφερικό 1cm της κλείδας εκτέμνεται και μετά αποκαλύπτεται η βάση της κορακοειδούς από την έξω πλευρά. Αρχικά, χρησιμοποιώντας έναν κυρτό οδηγό-μετρητή, μία αγκύλη με συρμάτινο ατραυματικό άκρο τοποθετείται γύρω από την κορακοειδή.

Αυτή επιτρέπει την ακριβή μέτρηση του εμφυτεύσιμου και κατόπιν χρησιμοποιείται για να τραβήξει το τελικό μόσχευμα γύρω από τη βάση της κορακοειδούς. Στη συνέχεια, η «σκληρή» συρματινή αγκύλη περνιέται μέσα από τη «μαλακή» αγκύλη, ώστε να σχηματισθεί ένας βρόχος, ο οποίος θα παρέχει την πρόσφυση στην κορακοειδή και η σκληρή αγκύλη περνιέται γύρω και πάνω από το οπίσθιο τμήμα της κλείδας, η οποία στη συνέχεια σταθεροποιείται με ένα κοχλία στην πρόσθια επιφάνεια.

Μετεγχειρητικά, το μέλος αναρτάται για τρεις εβδομάδες και επιτρέπονται οι ήπιες κινήσεις κάτω από το επίπεδο του ώμου. Ύστερα από τρεις εβδομάδες η ανάρτηση σταματά και η κίνηση αυξάνεται. Η ανύψωση μεγάλου βάρους δεν επιτρέπεται για οκτώ εβδομάδες.

Οι ελάχιστες επιπλοκές που έχουν αναφερθεί μέχρι σήμερα περιλαμβάνουν: δυσκαμψία του ώμου, κάποια υπολειπόμενη προπέτεια της κλείδας, προπέτεια του κοχλία και λοίμωξη.

Το μόσχευμα είναι φτιαγμένο από πλεκτό πολυεστέρα και αρχικά αναπτύχθηκε από την ίδια τεχνολογία που χρησιμοποιήθηκε για να παραχθούν οι σύνδεσμοι ABC, ARD και Soffix, οι οποίοι έχουν χρησιμοποιηθεί εκτεταμένα σε αποκαταστάσεις ρήξεως πρόσθιου και οπίσθιου χιαστού συνδέσμου, αλλά και πλαγίων συνδέσμων και τενόντων. Σε κάθε άκρο υπάρχει μία αγκύλη. Μία «μαλακή» αγκύλη που τοποθετείται γύρω από τη βάση της κορακοειδούς, ώστε να παρέχει μία ευρεία βάση σταθεροποίησης η οποία είναι λιγότερο πιθανό να κόψει το οστό και μία «σκληρή» αγκύλη που σταθεροποιείται με ένα κοχλία στην κλείδα. Το υλικό έχει αραιή πλέξη, ώστε να επιτρέπει την ανάπτυξη ινώδους ιστού πάνω του και στους ελάχιστους ασθενείς που χρειάστηκε αφαίρεση του κοχλία, δεν υπήρξε αποτυχία της ανάταξης.

Βιβλιογραφία

1. Baker JE, Nicandri GT, Young DC, Owen JR, Wayne JS. A cadaveric study examining acromioclavicular joint congruity after different methods of coracoclavicular loop repair. J Shoulder Elbow Surg. 2003; 12:595-8.
2. Mouhsine E, Garofalo R Crevoisier X, Farron A. Grade I and II acromioclavicular dislocations: results of conservative treatment. J Shoulder Elbow Surg. 2003; 12:599-602.
3. Ryhänen J, Niemelä E, Kaarela O, Raatikainen T. Stabilization of acute, complete acromioclavicular joint dislocations with a new C hook implant. J Shoulder Elbow Surg. 2003; 12:442-5.
4. Bannister GC, Wallace WA, Stableforth PG, Huston MA. The management of acute acromioclavicular dislocation. A randomized prospective controlled trial. J Bone Joint Surg Br. 1989; 71:848-50.
5. Warren-Smith CD, Ward MW. Operation for acromioclavicular dislocation. A review of 29 cases treated by one method. J Bone Joint Surg Br 1987; 69:715-8.
6. Dias JJ, Steingold RF, Richardson RA, Tesfayohannes B, Gregg PJ. The conservative treatment of acromioclavicular dislocation. J Bone Joint Surg Br. 1987;69:719-22.
7. Nuber GW, Bowen MK. Acromioclavicular Joint Injuries and Distal Clavicle Fractures. J Am Acad of Orthop Surg. 1997;5:11-18.
8. Galpin RD, Hawkins RJ, Grainger RW. A comparative analysis of operative versus nonoperative treatment of grade III acromioclavicular separations. Clin Orthop Relat Res. 1985;(193):150-5.
9. Weaver JK, Dunn HK. Treatment of acromioclavicular injuries, especially complete acromioclavicular separation. J Boint Jurg Am. 1972;54:1187-94.

Εικόνα 1. *Εξάρθρημα της ακρωμιοκλειδικής άρθρωσης.*

Εικόνα 2. *Ακτινογραφία ακρωμιοκλειδικής άρθρωσης.*

Εικόνα 3. *Surgilig.*

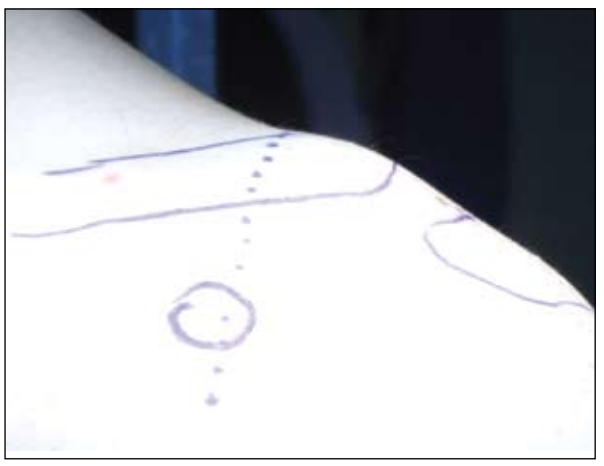

Εικόνα 4. *Σημείο τομής πάνω από το περιφερικό πέρας της κλείδας.*

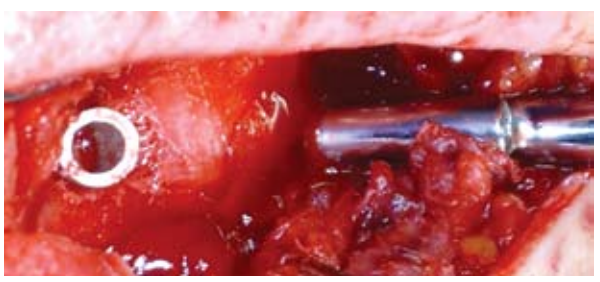

Εικόνα 5. *Κυρτός οδηγός.*

Εικόνα 6. *Ο οδηγός απαιτείται γύρω από την κορακοειδή.*

Εικόνα 7. *Σχηματική απεικόνιση.*