Τα Μεσοπρόθεσμα Αποτελέσματα της Σταθεροποίησης του Κορακοκλειδικού Συνδέσμου "Surgilig" για το Εξάρθρημα της ΑΚ Άρθρωσης

Girish Dewnany, István J Mersich, Richard Hartley, Lars Neumann, W Angus Wallace
Μονάδα Ώμου και Αγκώνα Nottingham, Ηνωμένο Βασίλειο

Σκοπός

Η χρόνια ρήξη της ΑΚ άρθρωσης (βαθμού III ή IV), εάν δεν αντιμετωπισθεί, προκαλεί πόνο, απώλεια της λειτουργικότητας και μείωση της ισχύος. Ο ακρωμιοκορακοειδής σύνδεσμος μπορεί να μην είναι πάντα διαθέσιμος για την ανακατασκευή.

Η μελέτη μας αξιολόγησε κλινικά ένα πλεκτό πολυεστερικό σύνδεσμο, που χρησιμοποιείται για την ανακατασκευή του κορακοκλειδικού, σε χρόνια ρήξη της ακρωμιοκλειδικής, βαθμού III/IV.

Υλικό και μέθοδοι

10 άνδρες ασθενείς:

- 8 άνδρες στους οποίους είχε αποτύχει η συντηρητική θεραπεία (Χρόνος από την κάκωση μέχρι την επέμβαση: 14 μήνες)
- 2 ασθενείς είχαν υποβληθεί στην επέμβαση Weaver-Dunn, η οποία απέτυχε.

Όλοι οι ασθενείς αξιολογήθηκαν στα δύο και τέσσερα χρόνια με ακτινογραφίες και αξιολόγηση της βαθμολογίας Constant.

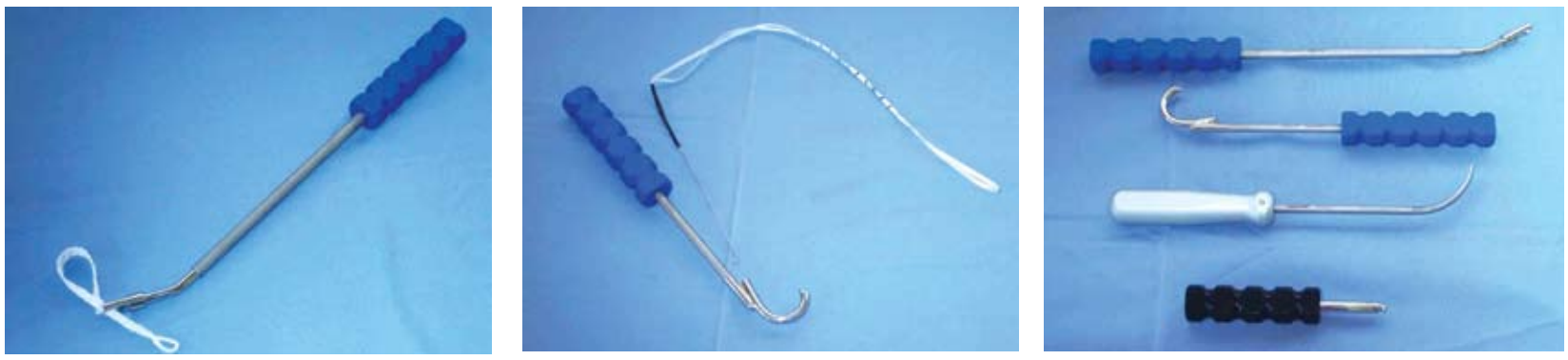

Εικόνα 1. *Τα εργαλεία και ο σύνδεσμος.*

Εγχειρητική τεχνική

Ο σύνδεσμος (Surgilig) έχει μία αγκύλη σε κάθε άκρο. Κατά την εισαγωγή, περνά γύρω από την κορακοειδή απόφυση και κατόπιν μέσα από τη μία αγκύλη, δημιουργώντας μία θηλειά και στη συνέχεια, γύρω από τη ραχιαία επιφάνεια της κλείδας. Επιλέγεται το κατάλληλο μήκος συνδέσμου, ώστε να επιτρέπει τη σταθεροποίηση της δεύτερης αγκύλης στην άνω ή την πρόσθια επιφάνεια της κλείδας, με ένα κοχλία.

Αποτελέσματα

Τα αποτελέσματα αξιολογήθηκαν με βάση την ικανοποίηση του ασθενούς και την επιθυμία του να υποβληθεί ξανά στην ίδια επέμβαση (9/10).

Μέσος όρος χρόνου επιστροφής στην εργασία: 5 εβδομάδες (εύρος: 2-10).

Η αξιολόγηση στα δύο και τέσσερα χρόνια, δεν έδειξε επιδείνωση της βαθμολογίας Constant, εκτός από ένα ασθενή (Περιστατικό 3).

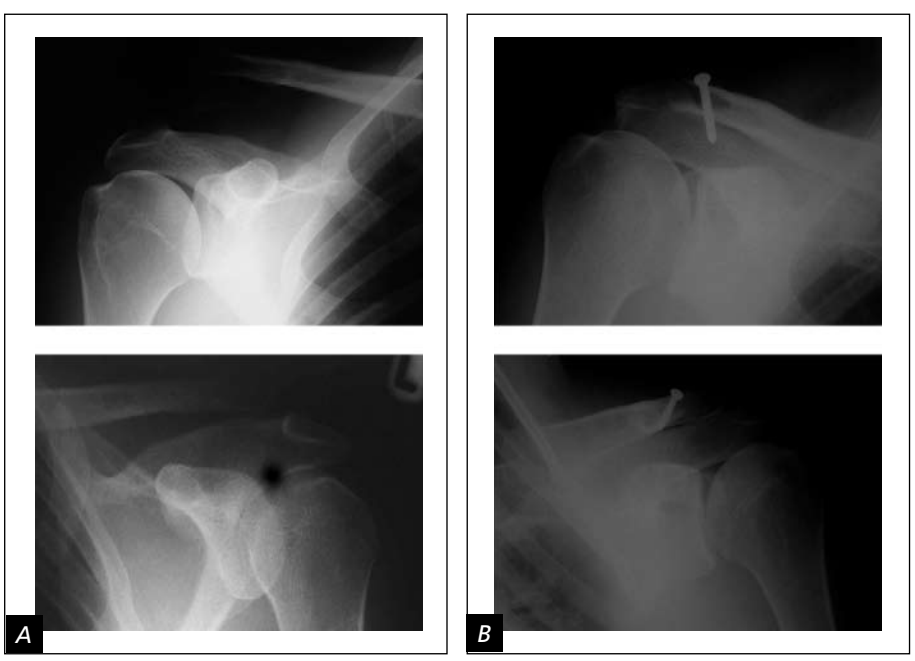

Εικόνα 2.
Α) *Προεγχειρητική.*
Β) *Μετεγχειρητική.*

Εικόνα 3. *Η θέση του συνδέσμου στο σκελετό.*

Πίνακας 1. Βαθμολογία Constant

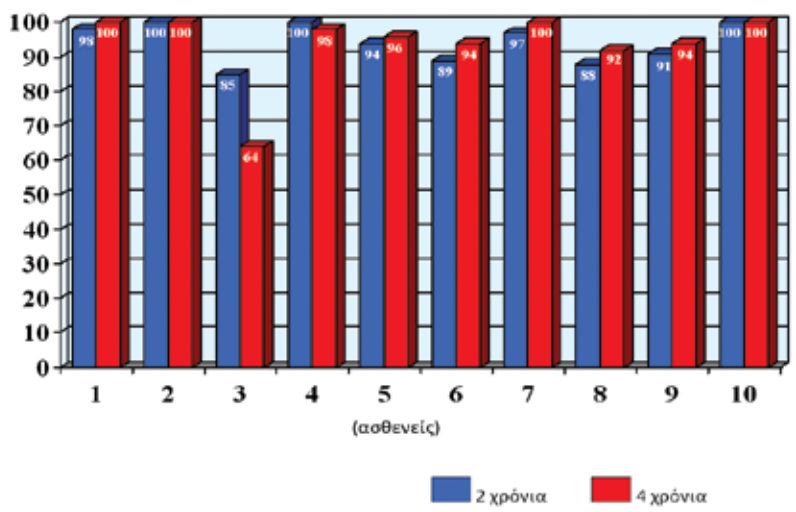

Αποτελέσματα

Σε όλες τις περιπτώσεις, υπήρχε μία ελαφρά παρεκτόπιση της κλείδας προς τα πάνω, με μέσο όρο τα 11 mm (εύρος 2-18 mm).

Αυτό δε φάνηκε να επηρεάζει τη βαθμολογία Constant, πιθανά λόγω του ισχυρού λειτουργικού συνδέσμου μεταξύ της κλείδας και της ωμοπλάτης.

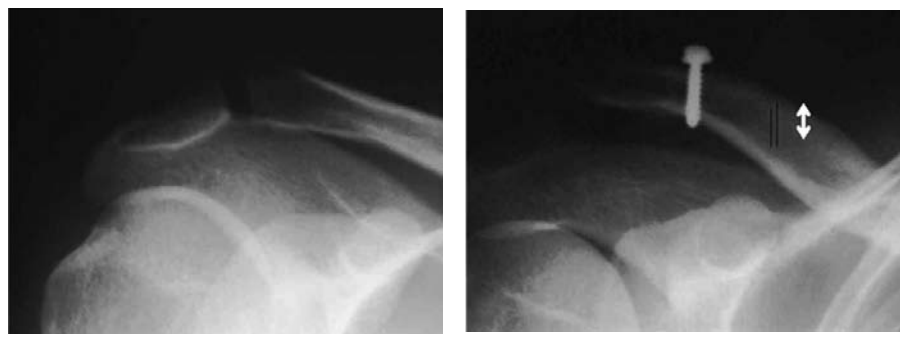

Εικόνα 4.

Επιπλοκές

Ένας ασθενής (Περιστατικό 3) παρουσίασε διάβρωση της βάσης της κορακοειδούς που σχετιζόταν με κάταγμα και είχε ως αποτέλεσμα μετρίου βαθμού πόνο με κάποια απώλεια της απαγωγής και της έξω στροφής.

Σημεία αυτής της επιπλοκής δεν παρατηρήθηκαν σε άλλους ασθενείς.

Εικόνα 5.

Συμπεράσματα

- Το Surgilig δεν επηρεάζει το ακρωμιοκορακοειδές τόξο, επιτρέπει τη φυσιολογική συστροφή της κλείδας κατά την ανύψωση του βραχίονα και συμβάλλει στην πρώιμη κινητοποίηση και την επιστροφή στην εργασία.
- Το Surgilig έχει ειδική ένδειξη στην περίπτωση που η συμβατική μεταφορά του ακρωμιοκορακοειδούς συνδέσμου δεν είναι δυνατή.
- Η παρακολούθηση έδειξε διατήρηση του καλού αποτελέσματος στα τέσσερα χρόνια.
- Μία επιπλοκή προκάλεσε ανησυχία και απαιτούνται περαιτέρω μελέτες.