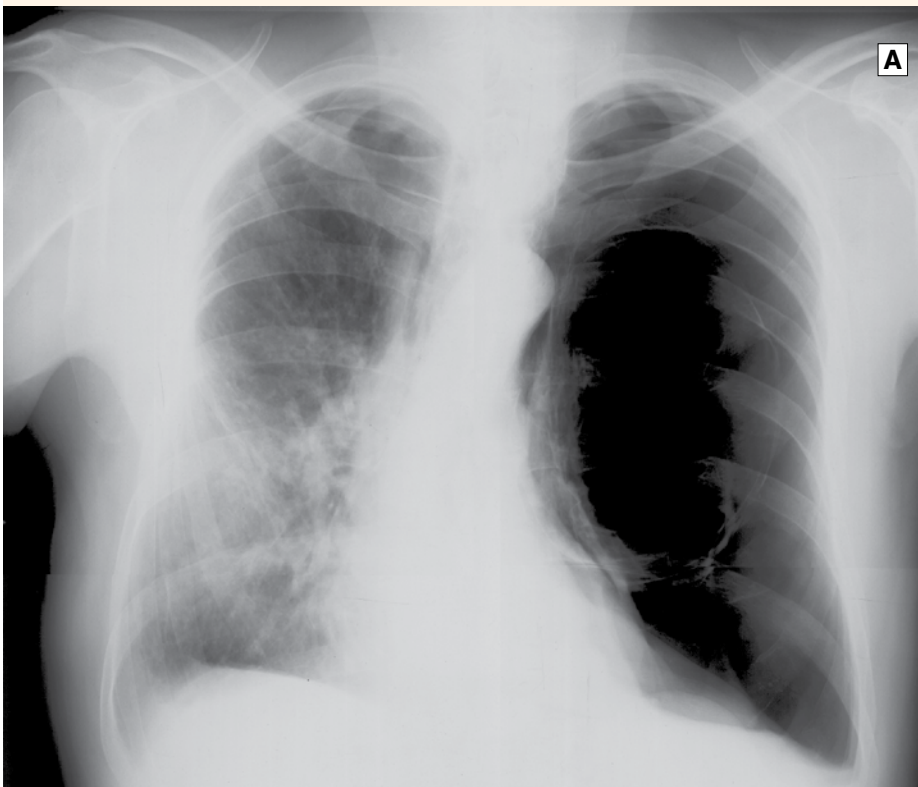
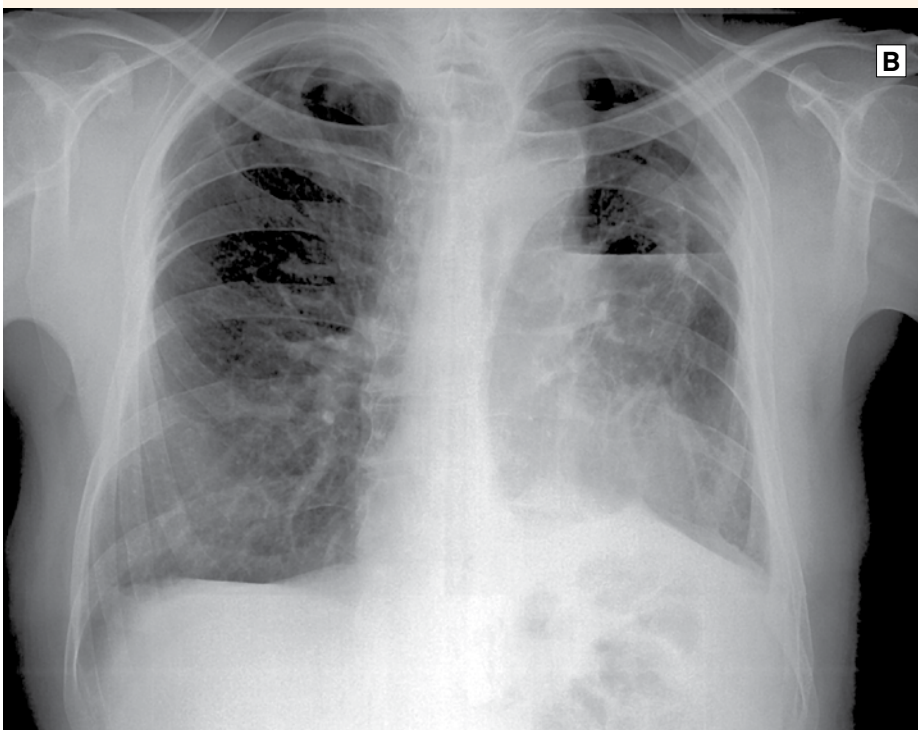


ακτινολογικό

Quiz



A



B

Ερώτηση

«Η μαγική εικόνα»

Άντρας ηλικίας 60 ετών, καπνιστής. Προ 25ετίας ανακάλυψε, τυχαία, μεγάλη κύστη αέρος στο δεξιό πνεύμονα, η οποία αφαιρέθηκε μετά από 8 χρόνια όταν άρχισε να του προκαλεί δύσπνοια. Προ 10ετίας σε έλεγχο ρουτίνας βρέθηκαν νέες κύστεις αέρος στον αριστερό πνεύμονα, αλλήλ μην έχοντας καμία ενόχληση δεν έδωσε σημασία. Το τελευταίο εξάμηνο εμφάνισε προοδευτική και σοβαρή δύσπνοια προσπάθειας και διέκοψε την εργασία του. Είναι φοβισμένος γιατί ένας θωρακοχειρουργός του συνέστησε ως μόνη λύση αριστερά πνευμονεκτομή. Η ακτινογραφία θώρακος A είναι εντυπωσιακή. Συνοδεύεται από φυσιολογική οξυμετρία στην ηρεμία $SO_2=96\%$ που μειώνεται στο γρήγορο βάδισμα ($SO_2=86\%$). Υπάρχει σημαντική μείωση του αναπνευστικού ψιθυρίσματος στα αριστερά, ενώ δεξιά ακούγονται συρίττοντες και ρεχάζοντες.

Απάντηση

Κυστική νόσος του πνεύμονα. Μία μεγάλη κύστη προβάλλεται με ευκρίνεια το τοίχωμά της, ανήλθ υποάρσικαν και αιήτες οι οποίες συμπιέζουν τον αριστερό πνεύμονα προς το διάφραγμα και το μεσοθωράκιο, που μετακινείται προς τα δεξιά. Η απώθηση είναι τόνωτη προκαλεί απήκταση όθου του μέσου λοβού. Τα ευρήματα επιβεβαιώνουν αζονική τομογραφία. Η σφισμομετρία που έγινε με δυσκολία καταγγράφη $FVC=1,010$ και $FEV_1=0,940$. Το ιστορικό, η απουσία χρόνιας αποφρακτικής νόσου και η καλή γενική κατάσταση ασθενούς που αρρωστήσει (ηλικία 60 ετών) καθιστούν σαφές ότι πρόκειται για μια κυστική νόσο του πνεύμονα. Αφαιρέθηκε η κύστη με τη βοήθεια της λαπαροσκοπικής χειρουργικής. Ο ασθενής είναι καλά και η νόσος έχει υποχωρήσει. Η απουσία χρόνιας αποφρακτικής νόσου και η καλή γενική κατάσταση ασθενούς που αρρωστήσει (ηλικία 60 ετών) καθιστούν σαφές ότι πρόκειται για μια κυστική νόσο του πνεύμονα. Αφαιρέθηκε η κύστη με τη βοήθεια της λαπαροσκοπικής χειρουργικής. Ο ασθενής είναι καλά και η νόσος έχει υποχωρήσει. Η απουσία χρόνιας αποφρακτικής νόσου και η καλή γενική κατάσταση ασθενούς που αρρωστήσει (ηλικία 60 ετών) καθιστούν σαφές ότι πρόκειται για μια κυστική νόσο του πνεύμονα. Αφαιρέθηκε η κύστη με τη βοήθεια της λαπαροσκοπικής χειρουργικής. Ο ασθενής είναι καλά και η νόσος έχει υποχωρήσει.