ακτινολογικό Quiz

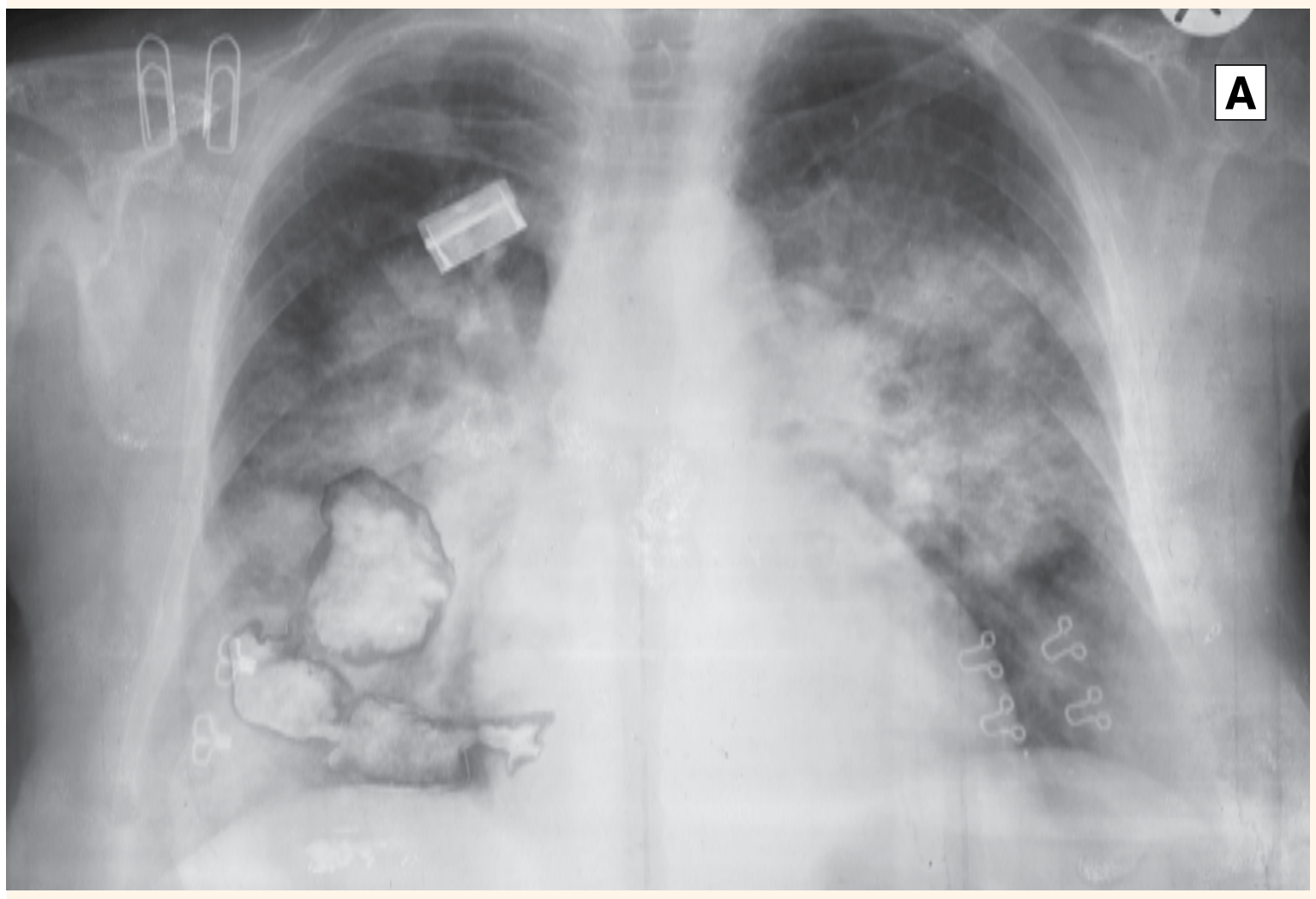

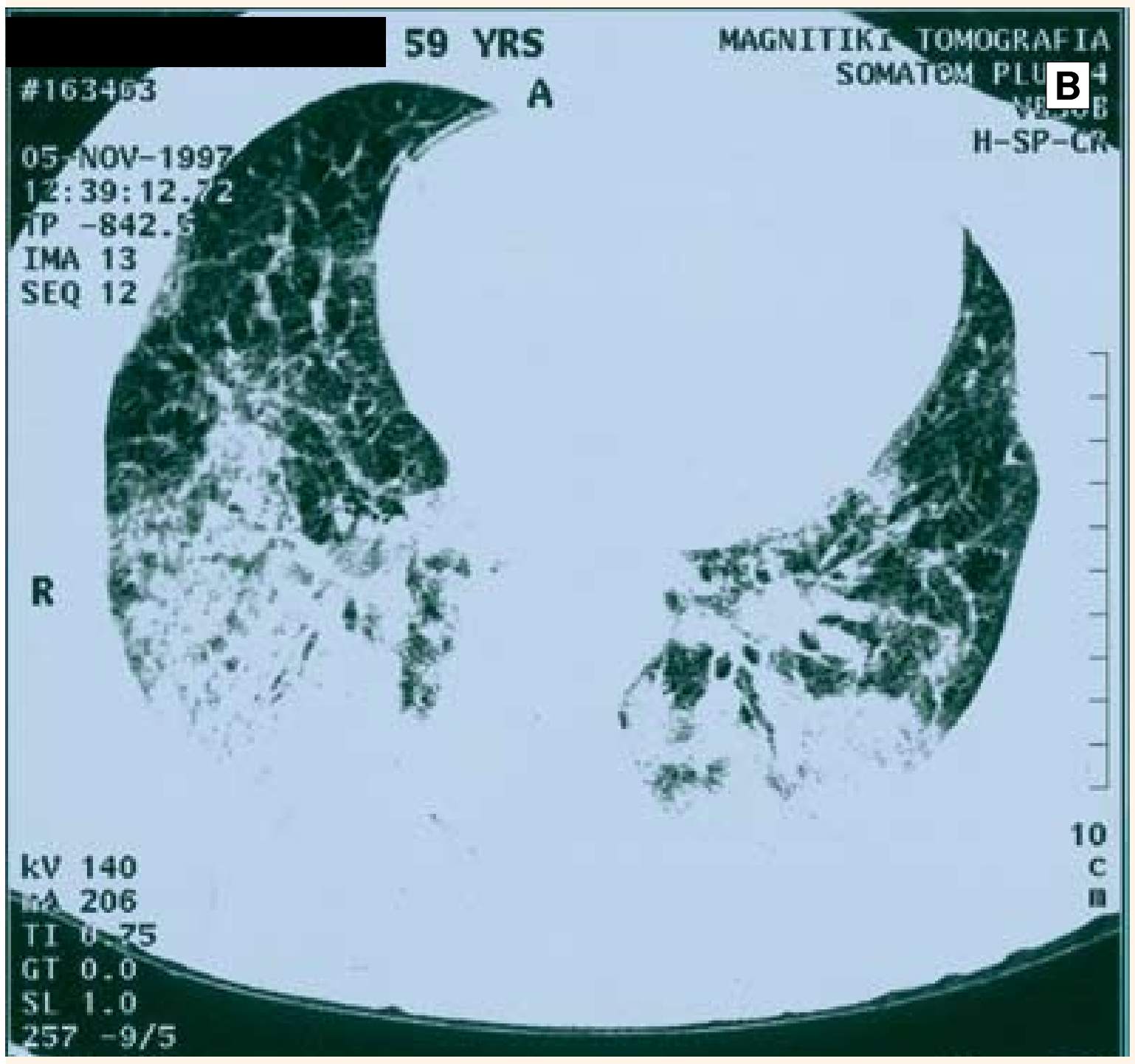

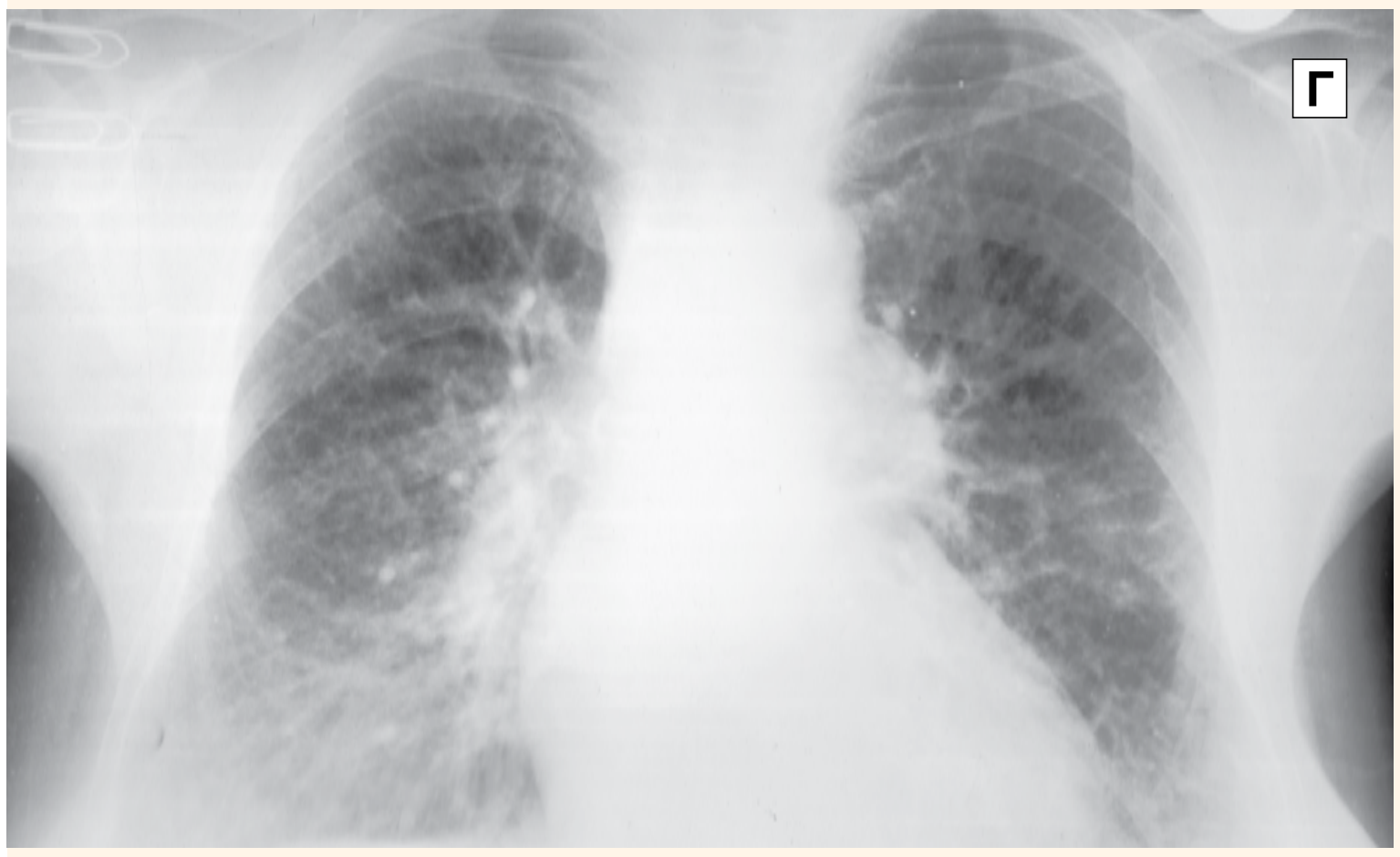

Α. Ακτινογραφία. Β. CT scan θώρακος

Αγρότισα ηλικίας 60 ετών, μη καπνίστρια, εισάγεται στο Κέντρο Αναπνευστικής Ανεπάρκειας του ΝΝΘΑ με επιδεινούμενη δύσπνοια, βήχα και υψηλό πυρετό 39°C από πενθημέρου. Στο ιστορικό της αναφέρεται: α) βρογχικό άσθμα από 15ετίας υπό περιοδική και άτακτη αγωγή με εισπνεόμενα και ενίοτε με κορτικοειδή από του στόματος, β) ήπιος διαβήτης, γ) χρόνια ηπατίτιδα – αρχόμενη κίρρωση του ήπατος (νοσήματα για τα οποία έχει νοσηλευθεί 5 φορές σε κλινικές του ΝΝΘΑ). Έχει όψη πάσχουσας με μέτρια κυάνωση, μικρή ταχύπνοια, ορθόπνοια, υποξυγοναιμία (PaO2=56mmHg, PaCO2=30mmHg, pH=7,50). Μικτοί μουσικοί και κυρίως μη μουσικοί εισπνευστικοί ακούγονται διάσπαρτα σε όλα τα πνευμονικά πεδία. Η ακτινογραφία θώρακος και, μετά λίγες μέρες, η αξονική τομογραφία εκπλήσσουν. Πυκνές ανομοιογενείς κυψελιδικές και ελάχιστες διάμεσες διηθήσεις καταλαμβάνουν σε μεγάλη έκταση αμφότερους τους πνεύμονες. Συρρέουν περισσότερο προς τα κεντρικά μέσα και κάτω πνευμονικά πεδία και λιγότερο προς τα άνω, χωρίς κοιλοτικούς σχηματισμούς ή πλευριτική συλλογή. Η άρρωστη ανέχεται την κατάσταση και διορθώνει μερικώς την υποξαιμία μετά χορήγηση O_2 Venturi 35%. Σημειώνονται οι σημαντικότερες εξετάσεις που επέτρεψαν την έναρξη έγκαιρης αγωγής: Hb=11gr, Λευκά=8800 (Ηωσ.=6% και 20% σε δύο μετρήσεις), ΤΚΕ=115, IgE=8,15, LDH=353, CRP(++).

Απάντηση

Οξεία ηωσινοφιλική πνευμονία

Η άρρωστη βελτιώθηκε σε τρεις ημέρες μετά από τη χορήγηση 100mg Prezolon-iv/24ωρο τόσο ώστε μας επέτρεψε την εκτέλεση αξονικής και βρογχοσκόπησης. Σε BAL 60ml βρέθηκαν: κυτταροβρίθεια (Μακρο 66%, Λεμφ 4%, Ηωσινο 23%, Λοιπά 7%). Η βιοψία του βρογχικού βλεννογόνου έδειξε φλεγμονώδεις διηθήσεις μη ειδικού τύπου. Μετά 8 ημέρες συμπληρώθηκαν και άλλες εξετάσεις: παρασιτολογικές και κοινές κοπράνων (-), SACE=33, εκπλύματα βρόγχων για κοινά και Koch (-) Mantoux 3χιλ., αντισώματα και καλλιέργειες πτυέλων για ασπέργιλλο (-), ορολογικές αντιδράσεις για αγγειίτιδες και νοσήματα κολλαγόνου (-).

Η οξεία εισβολή, ταχεία επιδείνωση, η υποξυγοναιμία και η ανεύρεση στο BAL ηωσινοφιλίας =25% συνηγορούν υπέρ οξείας ηωσινοφιλικής πνευμονίας, στην οποία η περιφερική ηωσινοφιλία συνήθως λείπει, αλλά και δεν αποκλείεται. Υπέρ της νόσου συνηγορούν και τα απεικονιστικά στοιχεία. Καθ' υπεροχήν κεντρικές κυψελιδικές διηθήσεις συρρέουσες προς τα μέσα–κάτω πνευμονικά πεδία. Η άρρωστη εξήλθε από το Νοσοκομείο με αέρια PaO2 =90, PCO_2 =35, pH =7,41, μετά νοσηλεία 22 ημερών και σε άριστη κατάσταση (ακτινογραφία Γ). Έλαβε οδηγίες για τη χρόνια και συστηματική αντιμετώπιση του άσθματος, αλλά κυρίως για τη διάρκεια της θεραπείας με τα κορτικοειδή από του στόματος.