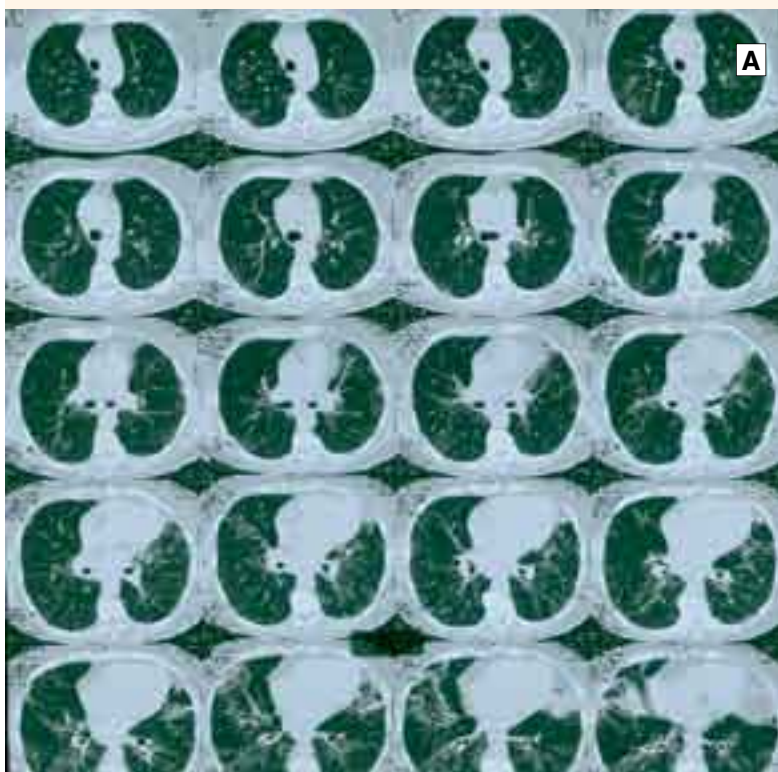


# ακτινολογικό

# Quiz



**Ερώτηση:**

Γυναίκα 70 ετών, μη καπνίστρια, με ιστορικό υποθυρεοειδισμού, οστεοπόρωσης και κατάθλιψης. Νοσηλεύτηκε το 2001 στο ΚΑΑ του ΝΝΘΑ λόγω ξηρού βήχα και δύσπνοιας προσπαθείας από έτους. Είχε υποξαιμία σε ελαφρά κόπωση και αραιούς μουσικούς και μη μουσικούς ρόγχους. Η CT-scan ήταν συμβατή με εκτεταμένη διάμεση διηθητική πνευμονοπάθεια. Δεν δέχεται βρογχοσκόπηση, αλλά βιοψία. Η αγωγή που ακολούθησε και η πορεία της συνοψίζονται ως εξής:

**2001 MEDROL 48 □ 16**

Σημαντική κλινική βελτίωση, ασήμαντη απεικονιστικά. Επιδείνωση κατάθλιψης-οστεοπόρωσης.

**2002 MEDROL 8/4 + AZATHIO-100**

Προσθήκη σωρείας φαρμάκων - Πνευμονία - Καταρράκτης - Σταθερή πνευμονική λειτουργία-αέρια.

**2003 MEDROL 16/8 - METHOTREXATE**

Επιδείνωση δύσπνοιας και απεικονιστικής εικόνας. Άφθονοι μη μουσικοί ρόγχοι. Αλλαγή σχήματος και βελτίωση απεικονιστική-κλινική μετά από 6 μήνες αγωγής.

**2004 MEDROL 4/0 - METHOTREXATE**

Ελαχιστοποίηση – διακοπή στεροειδών. Επιδείνωση οστεοπόρωσης. Τελικά προσβολή ηπατικής λειτουργίας. Προοδευτική διακοπή του σχήματος.

**2006**

Υποτροπή πνευμονικής νόσου και απεικονιστικής εικόνας. Στη CT θώρακος κυριαρχούν εκτεταμένη λεμφαδενοπάθεια, όχι μόνο στις πύλες και το μεσοθωράκιο, αλλά και πέριξ των πυλών του ήπατος και του σπληνός. Υπάρχει πυκνή δικτυοζώδης απεικόνιση, συρρέουσες εστίες θολής υάλου, αλλά κυρίως οζίδια πυκνά που καταλαμβάνουν μέσα και κάτω πνευμονικά πεδία και πέριξ του βρόγχου (εικόνα A) – Άτακτα MEDROL.

**2007**

Επιδείνωση κλινική. Σχήμα MEDROL 16/8 + ENDOXAN 100mg από 10/2/07. Μετά από 8 μήνες αγωγής σημαντική κλινική, αλλά κυρίως απεικονιστική βελτίωση. Εξαφανίστηκε η εικόνα θολής υάλου και η συρροή/ών όζων στο παρέγχυμα και τους βρόγχους. Μειώθηκε η λεμφαδενοπάθεια, παραμένουν βρογχετασικές εστίες κυρίως στη γλωσσίδα, το μέσο και αραιά ινωτικά στοιχεία. Δεν υπάρχουν ακροαστικά και τα αέρια αίματος είναι φυσιολογικά.

*Απάντηση: Κλασική εικόνα, αλλά όχι συνθησιμμένη πορεία Σαρκοειδωσης. Διαγνώσθηκε προ 7 ετών με βιοψία στο στάδιο III. Διέτρεξε αγωγή με 4 διαφορετικά σχήματα. Μερική ανταπό-*

*κριση και σοβαρές υποτροπές. Βελτιώθηκε σημαντικά μόνο μετά το τελευταίο σχήμα της κυκλοφωσφαμίδης. Η βιθιολογία δεν είναι πηλοσία στα ποσοστά τέτοιας ανταπόκρισης.*