# ακτινολογικό Quiz

ΕΙΚΟΝΑ 1

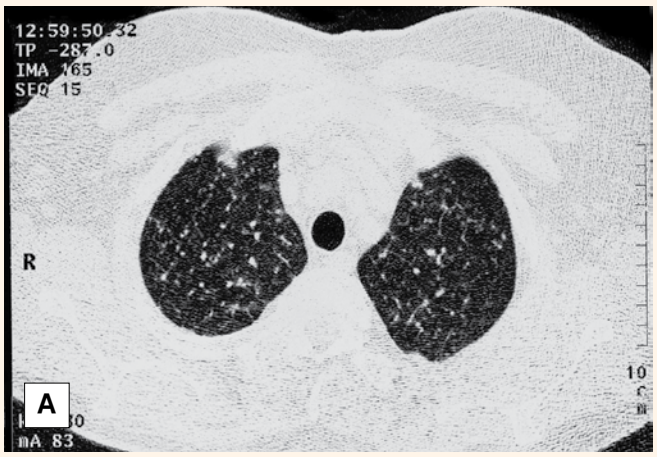


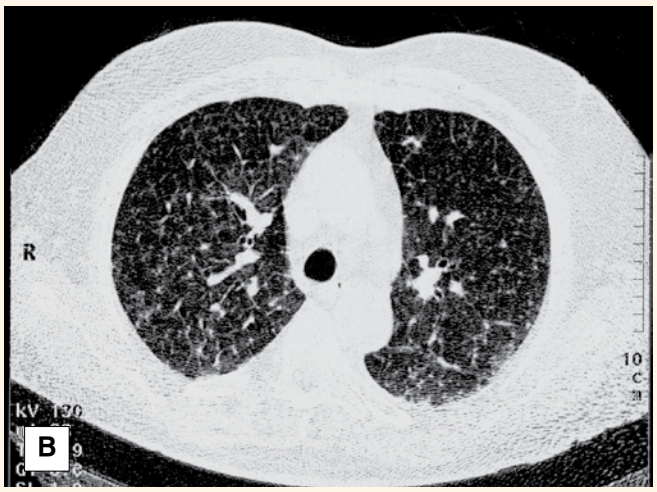

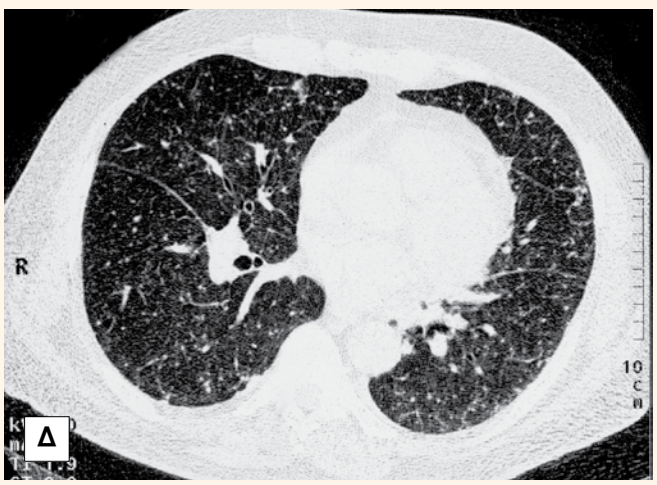


**Ερώτηση**

Άνδρας 62 ετών, με ελεύθερο ιστορικό, εμφανίζει προ 2 ½ ετών ανώδυνη αιματουρία και διαγιγνώσκεται ότι πάσχει από Ca ουροδόχου κύστεως.

Υποβάλλεται σε τακτικές περιοδικές εγχύσεις (συνολικά 16) με BCG m.bovis και άριστα αποτελέσματα. Δέκα μέρες μετά την τελευταία έγχυση το Σεπτέμβριο του 2008 παρουσιάζει υψηλό πυρετό με βήχα, δύσπνοια και καταβολή. Εισέρχεται σε Γενικό Νοσοκομείο όπου υποβάλλεται σε ενδελεχή έλεγχο χωρίς να βρεθεί η αιτία του πυρετού. Στο μεταξύ λαμβάνει τρία διαδοχικά σχήματα αντιβιοτικών χωρίς αποτέλεσμα. Μετά από εκτέλεση αξονικής τομογραφίας θώρακα, παραπέμπεται σε άλλο νοσοκομείο (εικόνα Α).

Ο άρρωστος έχει ταχύπνοια και δυσφορία μόνο κατά την ώρα του πυρετού ($PaO_2$=64, $PCO_2$=25) παρουσιάζει μέτρια αύξηση της ΤΚΕ, υπεργαμμασφαιριναιμία και μικρή αύξηση των ηπατικών ενζύμων. Κανένα άλλο εργαστηριακό βοήθημα-εύρημα δεν προσπέλασε τη νόσο. Ετέθη σε εμπειρική αγωγή και μετά από 10 μέρες, ο πυρετός υποχώρησε. Μετά από τρεις μήνες, φαίνεται η εντυπωσιακή αποκατάσταση της αξονικής τομογραφίας (εικόνα Β) και ο ασθενής είναι καλά.

**Οζιδιακό πρότυπο με ομοιογενή διασπορά από τις κορυφές μέχρι τις βάσεις χωρίς άλλα στοιχεία, συμβατό με κεγχροειδή διασπορά.**
**Ενοχοποιήθηκε η έγχυση BCG. Σπάνια επιπλοκή της αγωγής, αναφέρεται μόνον σαν case report σε λίγες δημοσιεύσεις. Παράγοντες που ευνοούν την επιπλοκή αυτή είναι κυρίως οι τραυματισμοί του βλεννογόνου της κύστεως από τους χειρισμούς ή τους ουροκαθετήρες και η ανοσοκαταστολή.**

## Απάντηση

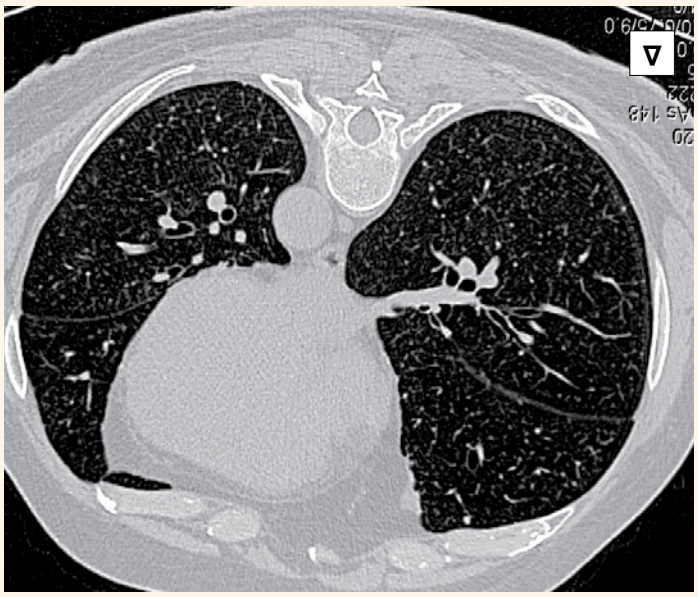


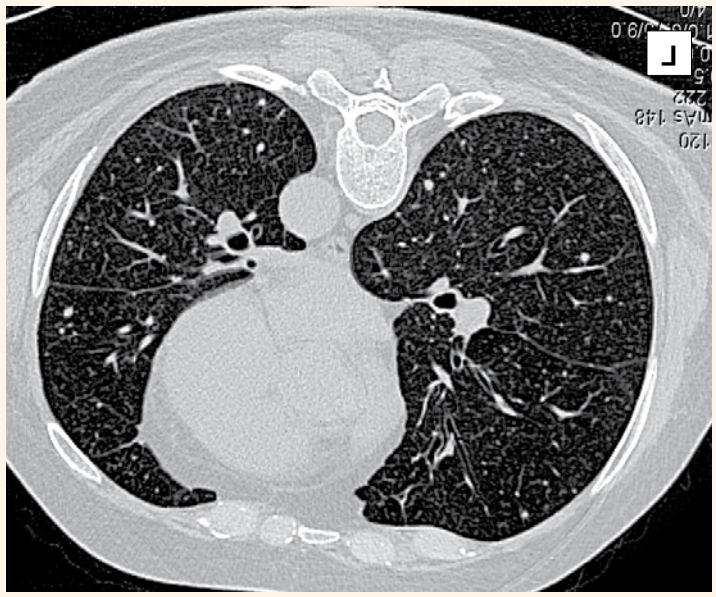


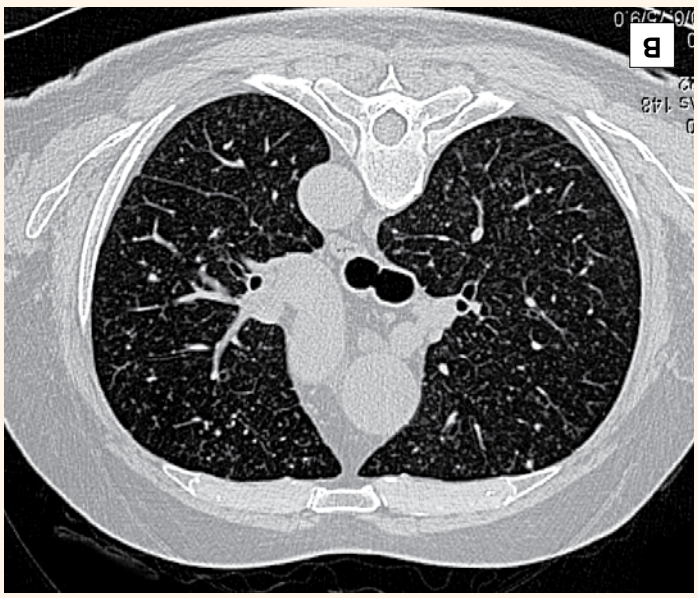


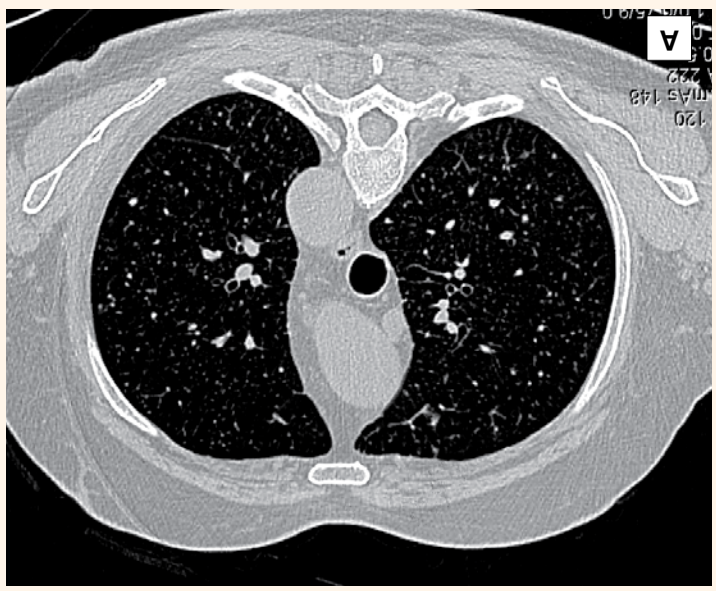


ΕΙΚΟΝΑ 2