Ενδοκαναλική προσπέλαση για Κοχλιακή Εμφύτευση χωρίς Μαστοειδεκτομή, τεχνική της Βέροιας

Veria technique trans-canal-wall, non-mastoidectomy cochlear implantation

Trifon Kiratzidis (Veria, G), Wolfgang Arnold (Munich, D); Theofilos Iliades (Thessaloniki, G)

Εισαγωγή

Η χειρουργική των κοχλιακών εμφυτευμάτων έχει υποστεί διάφορες τροποποιήσεις με την πάροδο των ετών. Στις ημέρες μας, η πλέον χρησιμοποιούμενη τεχνική, η ονομαζόμενη κλασσική τεχνική, χρησιμοποιεί μια προσπέλαση προς τον κοχλία με μαστοειδεκτομή και οπισθία τυμπανοτομή, με διάφορες επιλογές, που αφορούν τους χειρισμούς στα μαλακά μόρια. Η κλασσική τεχνική υπήρξε αποτελεσματική για την πλειοψηφία των περιπτώσεων. Κύριο μειονέκτημά της, σε ορισμένες περιπτώσεις η περιορισμένη προσεγγισιμότητα προς τον κοχλία και τους γύρω ιστούς. Εξάλλου, εξαιτίας της μαστοειδεκτομής και της οπισθίας τυμπανοτομίας δημιουργείται σημαντικό τραύμα. Προκειμένου να ξεπεραστούν αυτά τα προβλήματα, αρχίσαμε να χρησιμοποιούμε την τεχνική της Βέροιας από το 1995. Η τεχνική αυτή περιλαμβάνει την ενδοκαναλική προσπέλαση προς το μέσον ους και τον κοχλία και τη δημιουργία καναλιού δια μέσου του οπισθίου οστέινου τοιχώματος. Αυτό το οστέινο κανάλι χρησιμοποιείται ως οδός διέλευσης του ενεργητικού ηλεκτροδίου, το οποίο κάτω από αυτές της συνθήκες είναι απολύτως προστατευμένο από το να έρχεται σε επαφή με το δέρμα ή να αιωρείται ελεύθερο μέσα στη μαστοειδή κοιλότητα.

Στάδια της χειρουργικής επέμβασης

1. Ενδοκαναλική προσπέλαση προς τα μόρια του μέσου ωτός. Ενδοωτιαία προσπέλαση προς το μέσον ους.
2. Δημιουργία ορατότητας και επισκόπηση της ανατομικής του μέσου ωτός και του προσωπικού νεύρου (μικρή απτικοτομή, όπως στη χειρουργική του αναβολέα).
3. Εντοπισμός του κοχλία και κοχλιοστομία πάνω από τη στρογγύλη θυρίδα (ασφαλής εντοπισμός του κοχλία, ακόμη και σε περιπτώσεις παραμόρφωσης ή παρεκτόπισης).
4. Ευθειασμός του υπεροπίσθιου τοιχώματος του καναλιού (εικόνα 1).
5. Δημιουργία ενός ρηχού πηγαδιού στην υπερακουστική περιοχή (5X5X5mm), για να δεχτεί την περίσσεια του ηλεκτροδίου του κοχλιακού εμφυτεύματος, μετά την εισαγωγή του στον κοχλία.
6. Δημιουργία ενός ευθέος καναλιού με εκσμίλευση, χρησιμοποιώντας γλύφανο δια μέσου του υπεροπίσθιου οστέινου τοιχώματος του πόρου. Η εκσμίλευση επιτυγχάνεται με τη βοήθεια ειδικής συσκευής ασφαλείας της εκσμίλευσης (εικόνα 2).
7. Επέκταση της τομής και διπλός κρημνός (Würzburg).
8. Εκσμίλευση της φωλιάς του κοχλιακού εμφυτεύματος.
9. Σταθεροποίηση και ακινητοποίηση του κοχλιακού εμφυτεύματος, όπως με την κλασσική προσέγγιση.
10. Εισαγωγή του ηλεκτροδίου. Ειδική λαβίδα ασφαλείας σύλληψης του ηλεκτροδίου (εικόνα 3).
11. Τοποθέτηση της περίσσειας του ηλεκτροδίου στο ακουστικό πηγάδι (εικόνα 4).

Πλεονεκτήματα

- Απλότητα:
  - Ταχεία εκμάθηση από χειρουργούς που ξεκινούν τις κοχλιακές εμφυτεύσεις.
- Ασφάλεια:
  - Δεν υπάρχει κίνδυνος τρώσεως αγγείων.
  - Δεν υπάρχει κίνδυνος βλάβης του προσωπικού νεύρου, διότι η εκσμίλευση γίνεται αυστηρά στο πάχος του τοιχώματος του καναλιού.
- Η επούλωση γίνεται ταχύτερα.
- Περιορίζονται οι μετεγχειρητικές επιπλοκές.
- Βραχεία νοσηλεία.
- Είναι κατάλληλη για δύσκολες περιπτώσεις:
  - Περιορίζει τις χειρουργικές αποτυχίες.

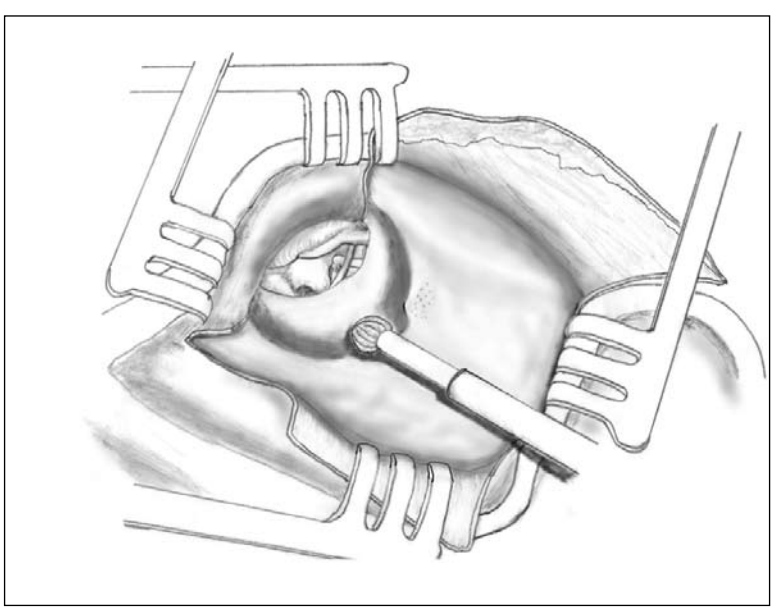

Εικόνα 1.

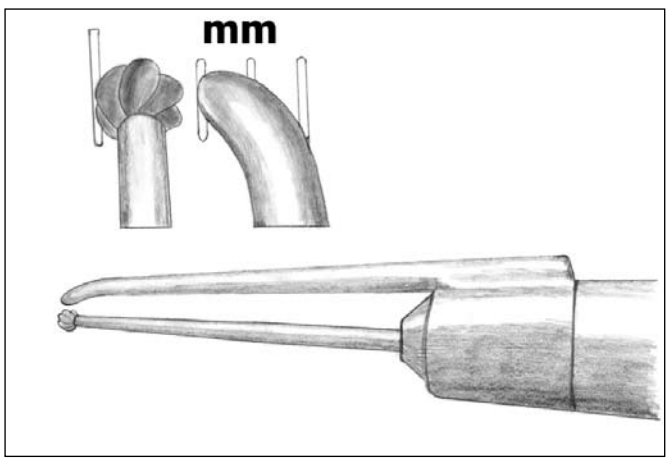

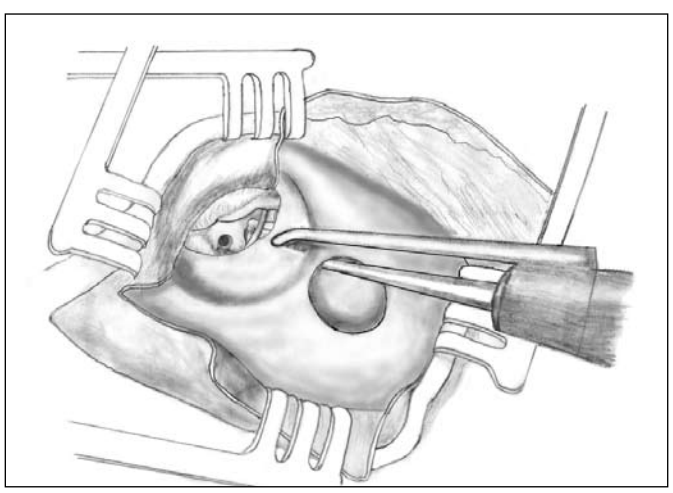

Εικόνα 2.

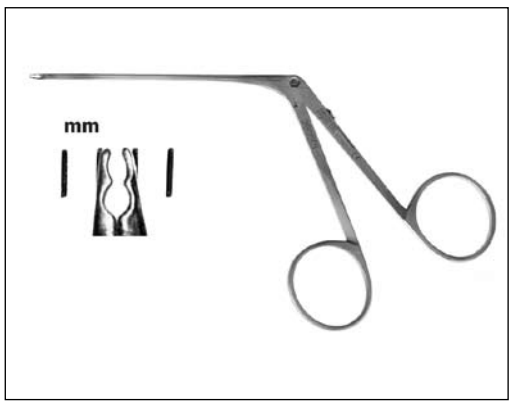

Εικόνα 3.

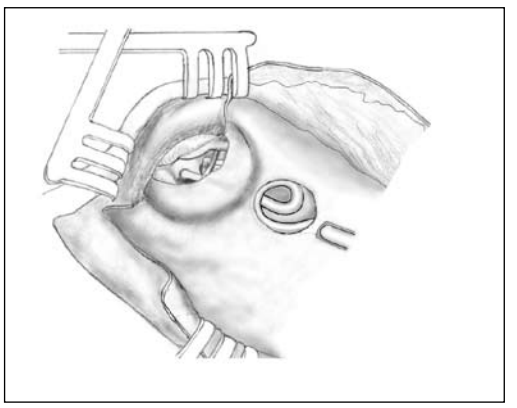

Εικόνα 4.

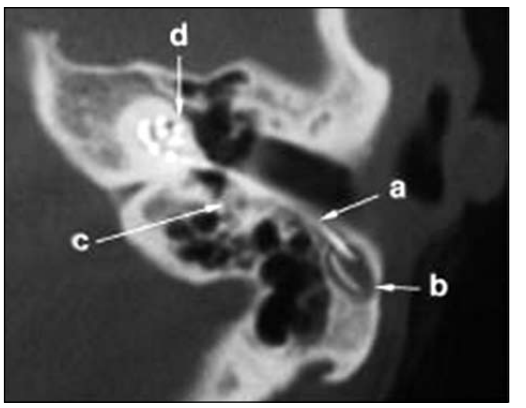

Εικόνα 5.

- Περιορίζει τις επανορθωτικές επεμβάσεις.
- Περιορίζει το κόστος.

• Κατάλληλη για περιπτώσεις που χρειάζονται επανόρθωση.
• Προσφέρει μεγάλη ορατότητα και προσεγγισιμότητα στα ανατομικά μόρια του μέσου ωτός.
• Κατάλληλη για πολύ μικρά παιδιά: στις περιπτώσεις εκείνες που δεν έχει αναπτυχθεί ακόμη επαρκώς η μαστοειδής.

CT Scan (εικόνα 5)

Το ηλεκτρόδιο οδεύει στο ευθύ κανάλι, το οποίο είναι πολύ επιφανειακό (a). Η περίσσεια του ηλεκτροδίου είναι άνετα προσαρμοσμένη στο ακουστικό πηγάδι (b).Ο πόρος του προσωπικού νεύρου βρίσκεται σε ασφαλή απόσταση από το ευθύ κανάλι (c). Η βαθειά εισαγωγή του ηλεκτροδίου MED-EL είναι εμφανώς ορατή με το πρώτο κανάλι του ηλεκτροδίου από τα 12 που διαθέτει, στην κορυφή του κοχλία (d).

Συμπέρασμα

Η τεχνική της Βέροιας, που είναι τεχνική χωρίς μαστοειδεκτομή, που χρησιμοποιεί την ενδοωτική προσέγγιση για την κοχλιοστομία και την ενδοκαναλική προσπέλαση για το ηλεκτρόδιο είναι ένα αποτελεσματικό εργαλείο βελτίωσης των χειρουργικών αποτελεσμάτων στην κοχλιακή εμφύτευση.

Βιβλιογραφία:

1. Kiratzidis T, Arnold W, Iliades T. Veria operation Updated. ORL 2002; 64:406-412.
2. Kiratzidis T, Iliades T, Arnold W. Veria operation. ORL 2002; 64:413-416.
3. Kiratzidis T Veria operation: Cochlear implantation without a mastoidectomy and a posterior tympanotomy. Adv Otorhinolaryngol 2000; 57:127-130.