ΑΠΟ ΤΗΝ ΕΠΙΣΤΗΜΟΝΙΚΗ ΒΙΒΛΙΟΘΗΚΗ ΤΗΣ ΕΤΑΙΡΕΙΑΣ FAZZINI

ΔΙΑΘΕΡΜΟΠΗΞΙΑ "FLASH"

Προγραμματιζόμενη Διαθερμική Χειρουργική

Η προγραμματισμένη διαθερμική χειρουργική μετέτρεψε μία εμπειρική μέθοδο, την ηλεκτροχειρουργική, σε επιστημονική τεχνική εύκολη σε εφαρμογή. Αυτή επιτρέπει να πραγματοποιηθούν επεμβάσεις άκρως λεπτές ή αποτελεσματικά μικροπηξίματα, απόλυτα εντοπισμένα, χωρίς απώλειες θερμότητας στους γύρω ιστούς. Ακόμη, επιτυγχάνονται τομές ή μικροτομές απολύτως ελεγμένες, ταχύτατης θεραπείας, που δεν προκαλούν εγκαύματα σε περιφερειακούς ιστούς και μπορούν να γίνουν ραφές ακόμη κι όταν πραγματοποιούνται στην επιδερμίδα*.

Με αυτήν την τεχνική, η οποία είναι εφικτή από την πραγματοποίηση του διαθερμικού καυτηριασμού με πρόγραμμα κατάλληλα σχεδιασμένο για να παράγει εκπομπές δυνάμεων εκφρασμένες με ακρίβεια σε πραγματικά WATT, επιτυγχάνονται αποτελέσματα πάντα ίδια κι ακριβώς επαναλαμβανόμενα. Αυτό επιτρέπει τη διάδοση ενός προγράμματος ευκόλως χρησιμοποιούμενου, σε όλες τις ανάλογες επεμβάσεις, και επιτυγχάνονται σε λίγα λεπτά μέθοδοι που πρώτα απαιτούσαν μήνες εμπειρίας και που δύσκολα είχαν επιτυχία.

Οι κλινικές εφαρμογές είναι πολυάριθμες και περιγράφονται λεπτομερώς στο κείμενο «Προγραμματισμένη διαθερμική χειρουργική δερματολογία και αισθητική» που έχει γραφτεί από τον εμπνευστή αυτής της μεθόδου. Η προγραμματισμένη διαθερμική χειρουργική παρουσιάζει την τεχνική επιλογής σε πολυάριθμες επεμβάσεις. Στο χειρουργικό τομέα έκανε εφικτό μία τομή (προγραμματισμένη διαθερμική τομή), να έχει χρόνο θεραπείας ταχύτερο από εκείνο που χρειάζεται για τη θεραπεία τομών που γίνονται με χειρουργικά νυστέρια**.

Επιτρέπει, επίσης, λεπτές επεμβάσεις, όπως π.χ. στη στοματική χειρουργική, όπου η θεραπεία γίνεται σε λίγες ημέρες χωρίς οπισθοδρομική επούλωση και χωρίς νέκρωση ιστολογική. Έκανε εφικτές, επίσης, μικροτομές χωρίς κινδύνους, σε περιοχές άκρως ευαίσθητες όπως στην πρόσθια επιφάνεια του ματιού.

Στη διπολική χρήση, εκτός από την πήξη με δύο ηλεκτρόδια, η «Προγραμματισμένη διαθερμική πήξη» επιτρέπει τη διπολική «ταχεία» πήξη των μικοαγγείων, μια ενδιαφέρουσα μικροχειρουργική τεχνική. Στο δερματολογικό τομέα, οι προγραμματισμένοι διαθερμικοί καυτηριασμοί έκαναν δυνατή την απόλυτη αφαίρεση, χωρίς ουλές, των μικροατελειών του προσώπου, τη διανομή ή την τομή των μικρών νεοπλασιών χωρίς αναισθησία, τη γρήγορη ριζική αποτρίχωση, την εξάλειψη με υψηλή αιμοδυναμική πίεση αγγειακών προβλημάτων των κάτω άκρων κ.λπ. Όλες αυτές οι επεμβάσεις καθώς και τεχνικές χωρίς προγραμματισμό, εμπνευσμένες από τον S. Capurro, όπως η διαθερμική θεραπεία του επιδερμικού έλκους, το διαθερμικό PEELING, η αλατο-ηλεκτρόλυση για απάλειψη των τατουάζ, είναι εφικτές με τη μέθοδο «FLASH».

** Πειραματικές έρευνες που πραγματοποιήθηκαν με τον «Προγραμματισμένο διαθερμικό καυτηριασμό» απέδειξαν ότι ένας επιτυχημένος χειρισμός επιδρά ευνοϊκά στην επούλωση.*

*** Τα επιδερμικά τραύματα που γίνονται από κοινές διαθερμίες, παρουσιάζουν περιφερειακά εγκαύματα τέτοια, που δεν επιτρέπουν μία ταχεία επούλωση.*

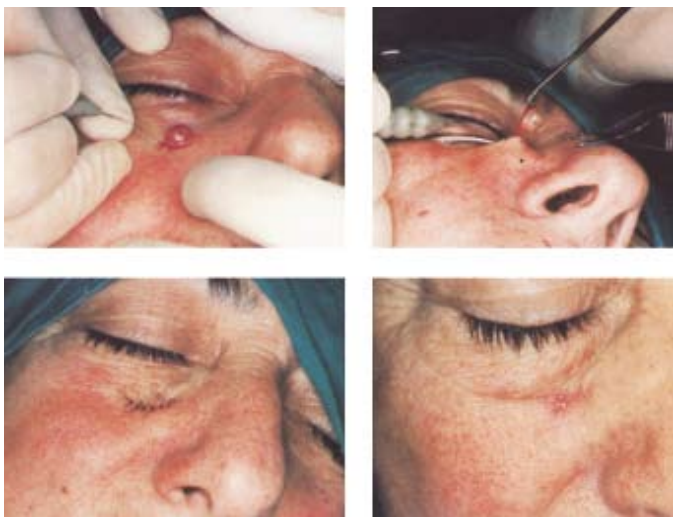

Εικόνα 1. *Δερματική ανωμαλία που αφαιρέθηκε με προγραμματισμένη διαθερμική τομή σε 27 WATT, 4 sec/100 και με ηλεκτρόδιο EM 10. Αποτέλεσμα 7 ημέρες μετά. Αυτή είναι η μοναδική τεχνική ηλεκτροχειρουργικής που επιτρέπει να κοπεί η επιδερμίδα χωρίς εγκαύματα περιθωριακά. Είναι δυνατή η ραφή, και ο χρόνος επούλωσης είναι τάχιστος. Η προγραμματισμένη διαθερμική τομή είναι ιδιαίτερα χρήσιμη στις μικροεπεμβάσεις και στην ογκολογική χειρουργική για την αφαίρεση καρκινωμάτων.*

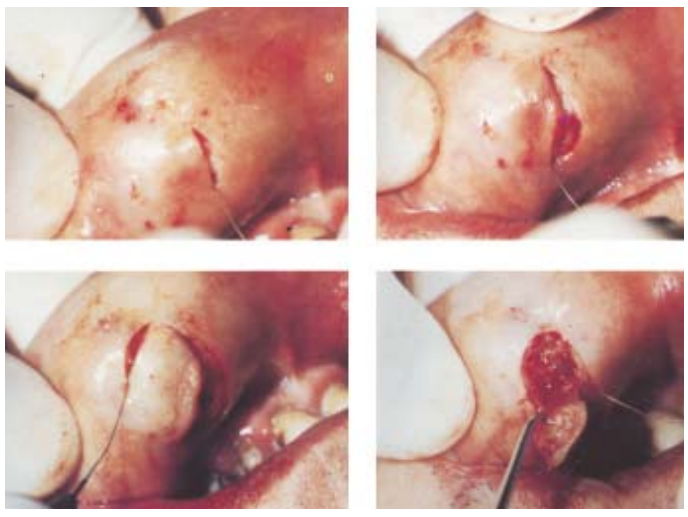

Εικόνα 2. *Αφαίρεση νεοπλασίας με προγραμματισμένη τομή 27 WATT, 2 sec/100, με ηλεκτρόδιο EM 10. Αυτή η νέα τεχνική είναι ιδιαίτερα χρήσιμη στη στοματική χειρουργική είτε σε ογκολογικό τομέα (αφαίρεση κακοηθών νεοπλασιών, προκαρκινωμάτων, αγγειώσεων) είτε στον παραοδοντιατρικό τομέα (τομή ούλων) είτε στην παιδοοδοντική, όπως επίσης και στην προληπτική ιατρική συντήρηση (σμίκρυνση του δακτυλίου των ούλων.). Είναι δυνατόν να πραγματοποιηθούν αυτές οι επεμβάσεις απόλυτα λεπτές .χωρίς κίνδυνο νέκρωσης ή δημιουργίας ουλών, και μία αποθεραπεία ταχύτατη, σε λίγες ημέρες, που δε χρειάζεται πλαστική χειρουργική.*

Εικόνα 3. *Επαγγελματικό τατουάζ μετά από 2 επισκέψεις των 10 λεπτών σε διάστημα 35 ημερών. Σε κάθε επέμβαση πραγματοποιήθηκε ένα διαθερμικό PEELING στα 20 WATT, με το ηλεκτρόδιο EM 15, μετά την εφαρμογή διαλύματος χλωριούχου νατρίου (NaCl). Οι επεμβάσεις έγιναν με τοπική αναισθησία. Το αποτέλεσμα φωτογραφήθηκε μετά παρέλευση 35 ημερών από την τελευταία επίσκεψη.*

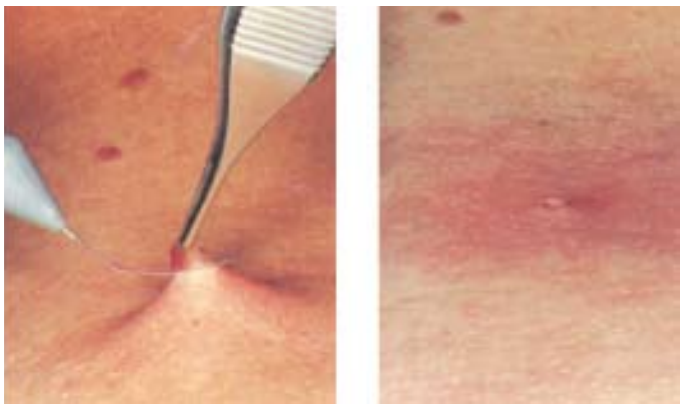

Εικόνα 4. *Μικρές επιδερμικές νεοπλασίες που αφαιρέθηκαν χωρίς νάρκωση με μία προγραμματισμένη διαθερμική τομή σε 38 WATT, 15 sec/100, με ηλεκτρόδιο EM 10. Δε χρειάζεται ραφή. Η επέμβαση αυτή είναι εύκολη και ταχύτατη και επιτρέπει την αφαίρεση πολλών νεοπλασιών σε κάθε συνεδρία.*

Εικόνα 5. *Ευρυαγγείες περιορισμένες σε 5 επισκέψεις 15 λεπτών, σε απόσταση 7 ημερών η μία από την άλλη. Σε κάθε επίσκεψη πραγματοποιήθηκαν 250 προγραμματισμένα μικροπηξίματα σε 7 WATT, 5 sec/100 με ηλεκτρόδιο EM 10. Δε χρειάζεται νάρκωση. Το αποτέλεσμα πιστοποιήθηκε 14 μέρες μετά την τελευταία επίσκεψη.*

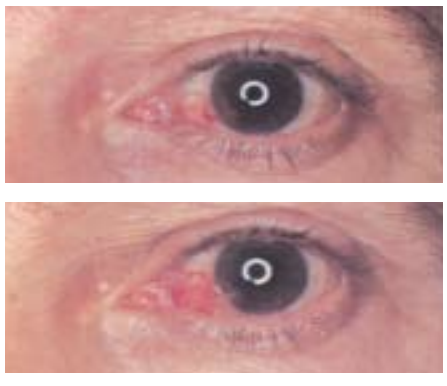

Εικόνα 6. *Αγγείωμα περιοφθαλμικό που αφαιρέθηκε με προγραμματισμένη διαθερμική τομή σε 7 WATT, 1 sec/100 με ηλεκτρόδιο EM 10. Η αποθεραπεία συντελέστηκε σε 3 μόνο μέρες. Και στην οφθαλμολογία, επίσης, αυτή η τεχνική προσφέρει ενδιαφέρουσες πιθανότητες εφαρμογής. Στην εικόνα φαίνεται το αποτέλεσμα αμέσως μετά την προγραμματισμένη διαθερμική αφαίρεση.* ID