

Η διαγνωστική και θεραπευτική προσέγγιση των οστικών μεταστάσεων

ΑΝΤΩΝΙΟΣ Γ. ΑΓΓΟΥΛΕΣ
Χειρουργός Ορθοπαιδικός

ΠΑΝΑΓΙΩΤΗΣ Ι. ΠΑΠΑΓΕΛΟΠΟΥΛΟΣ
Επίκουρος Καθηγητής Ορθοπαιδικής,
Α΄ Ορθοπαιδική Κλινική Πανεπιστημίου
Αθηνών, Νοσοκομείο «ΑΤΤΙΚόν»

Περίληψη

Στην εργασία αυτή ανασκοπούνται οι σύγχρονες μέθοδοι διαγνωστικής και θεραπευτικής προσέγγισης των οστικών μεταστάσεων. Οι οστικές μεταστάσεις αποτελούν συχνή καταστρεπτική βλάβη των οστών. Οι συνέπειές τους είναι σοβαρές τόσο για την υγεία και τη λειτουργική ανεξαρτητοποίηση του ασθενούς, όσο και για την ίδια την επιβίωσή του. Η διάγνωσή τους απαιτεί αυξημένη εγρήγορση και ενδελεχή κλινικό και εργαστηριακό έλεγχο, ενώ η αντιμετώπισή τους επιβάλλει τη συνεργασία ομάδας ιατρών, νοσηλευτών και άλλων εξειδικευμένων επιστημόνων υγείας, ώστε να είναι όσο το δυνατόν αποτελεσματικότερη. Ο τελικός στόχος πρέπει να είναι η ανακούφιση του άλγους, η λειτουργική ανεξαρτητοποίηση του ασθενούς και η βελτίωση του επιπέδου ζωής του.

Λέξεις ευρετηρίου: οστικές μεταστάσεις, διάγνωση, θεραπεία.

Εισαγωγή

Τα μεταστατικά ή δευτεροπαθή νεοπλασμάτα στα οστά είναι πολύ συχνότερα από τα πρωτοπαθή κακοήθη^{1,2}. Σε πολλές περιπτώσεις, μάλιστα, οι μεταστάσεις στα οστά από κακοήθεις όγκους άλλων οργάνων αποτελούν την πρώτη εκδήλωση της πάθησης, η οποία γίνεται αιτία αναζήτησης της πρωτοπαθούς εστίας¹. Ο σκελετός αποτελεί την τρίτη κατά σειρά συχνότητας, μετά το ήπαρ και τους πνεύμονες, θέση μεταστάσεων. Το 70% περίπου των ασθενών με κακοήθη όγκο, σε κάποια φάση της εξέλιξης του πρωτοπαθούς καρκινώματος,

αναπτύσσει σκελετικές μεταστάσεις. Η πλειοψηφία των μεταστάσεων προέρχεται από το μαστό (84%), τον προστάτη (50%), το θυρεοειδή (50%), τους πνεύμονες (44%) και τους νεφρούς (37%)³. Η οστική προσβολή γίνεται κυρίως με

Τα μεταστατικά ή δευτεροπαθή νεοπλασμάτα στα οστά είναι πολύ συχνότερα από τα πρωτοπαθή κακοήθη. Σε πολλές περιπτώσεις, μάλιστα, οι μεταστάσεις στα οστά από κακοήθεις όγκους άλλων οργάνων αποτελούν την πρώτη εκδήλωση της πάθησης, η οποία γίνεται αιτία αναζήτησης της πρωτοπαθούς εστίας. Ο σκελετός αποτελεί την τρίτη κατά σειρά συχνότητας, μετά το ήπαρ και τους πνεύμονες, θέση μεταστάσεων.

αιματογενή διασπορά και σπάνια με άμεση διήθηση και προέρχεται συνήθως από καρκινώματα και λιγότερο συχνά από σαρκώματα. Οι οστικές μεταστάσεις περιορίζονται κατά κανόνα στη Σπονδυλική Στήλη (ΣΣ), στη λεκάνη και στα κεντρικά τμήματα των κάτω και άνω

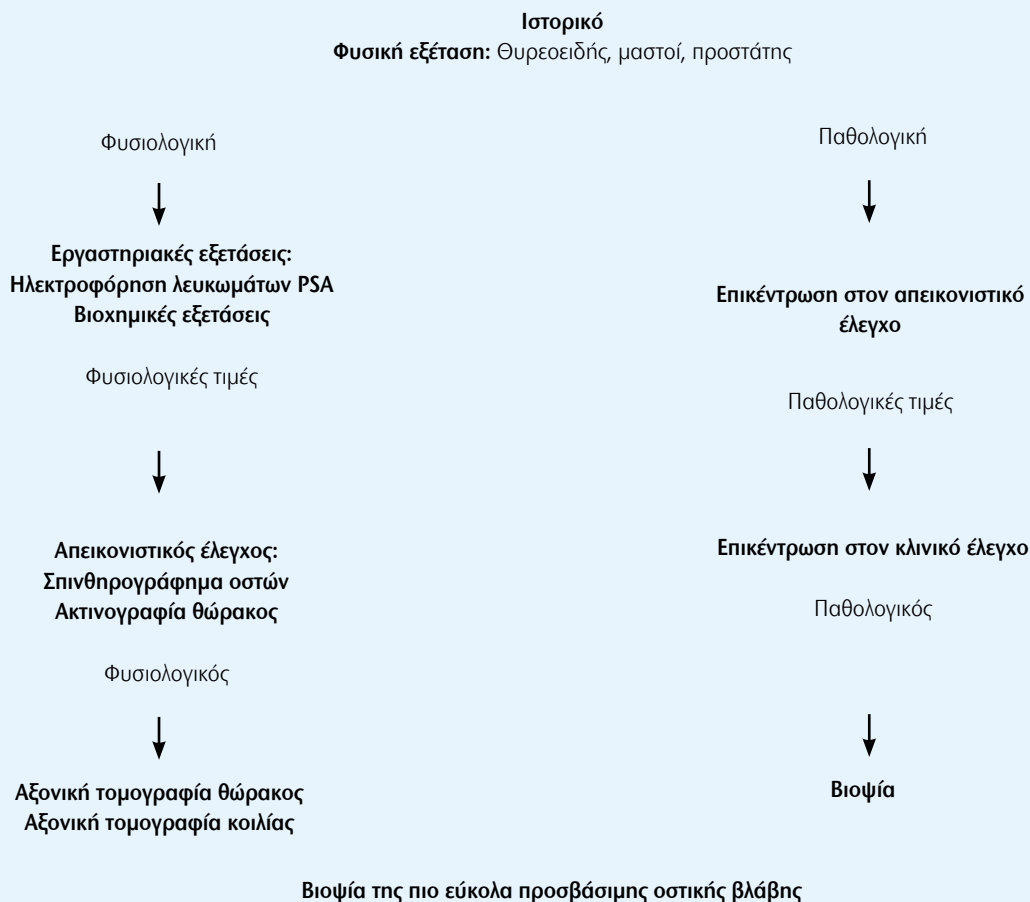
άκρων, ενώ σπανιότατα εμφανίζονται περιφερικότερα από τους αγκώνες και τα γόνατα^{1,2}. Ειδικά για τη ΣΣ, η μεγάλη συχνότητα οφείλεται, όπως απέδειξε ο Batson από το 1940, στην ευρύτατη φλεβική επικοινωνία ανάμεσα στο σύστημα των κοίλων φλεβών και στο πλούσιο παρασπονδυλικό φλεβικό δίκτυο το οποίο στερείται βαλβίδων⁴.

Η οστική μεταστατική νόσος αφορά σε ένα μεγάλο αριθμό ασθενών ο οποίος γίνεται μεγαλύτερος με την αύξηση του χρόνου επιβίωσης που εξασφαλίζει η συνεχής βελτίωση της θεραπευτικής αντιμετώπισης τόσο της ίδιας της νόσου όσο και των επιπλοκών της⁵. Εκτός από τις καταστροφικές οστικές βλάβες, στην ιδιαίτερη αυτή ομάδα του πληθυσμού, καταγράφεται επίσης μια σειρά μεταβολικών και αιματολογικών διαταραχών σαν αποτέλεσμα τόσο της ίδιας της νόσου όσο και των επιπλοκών της⁶. Για τους λόγους αυτούς, η όσο το δυνατό καταλληλότερη αντιμετώπιση από εξειδικευμένη ιατρική και νοσηλευτική ομάδα είναι ζωτικής σημασίας. Ο τοπικός έλεγχος της νόσου, η αντιμετώπιση της πρωτοπαθούς εστίας και η βελτίωση της γενικής υγείας του ασθενούς αποτελούν τους βασικούς στόχους της θεραπείας⁵.

Κλινική εικόνα

Ο πόνος είναι το πιο συχνό σύμπτωμα των οστικών μεταστάσεων. Αυτός είναι συχνά ήπιος και προοδευτικά επιδεινούμενος και μπορεί να είναι παρών πριν οι ακτινολογικές αλλοιώσεις να είναι ανιχνεύσιμες, αν και στα μακρά οστά συνδυάζεται συχνά με κάταγμα ή επαπειλούμενο κάταγμα⁷.

Πίνακας 1. Διαγνωστικό πρωτόκολλο κατά Rougraff¹⁰ (τροποποιημένο).



Πίνακας 2. Σύστημα βαθμολόγησης για τη διάγνωση επαπειλούμενων καταγμάτων κατά Mirels²⁵.

Μεταβλητή	Βαθμολογία		
	1	2	3
Εντόπιση	Άνω Άκρο	Κάτω Άκρο	Περιτροχαντήρια περιοχή
Άλγος	Ήπιο	Μέτριο	Συνεχές
Τύπος Βλάβης	Οστεοβλαστική	Μικτή	Οστεολυτική
Μέγεθος	<1/3	1/3-2/3	>2/3

Ιδιαίτερα το νυκτερινό άλγος πρέπει να υποψιάζει τον κλινικό γιατρό, όταν μάλιστα υπάρχει ιστορικό κακοήθειας. Ο ριζικός πόνος μπορεί να συνοδεύει την προσβολή της ΣΣ και δεν πρέπει να

συγχέεται με το άλγος από την κήλη του μεσοσπονδύλιου δίσκου. Δε φαίνεται να υπάρχει συσχέτιση του μεγέθους του πόνου με την έκταση της οστικής βλάβης. Η οξεία εισβολή του πόνου συνδυάζε-

ται συχνά με παθολογικό κάταγμα⁷. Σε οστά τα οποία δεν καλύπτονται από μεγάλες μυϊκές μάζες κάποια διόγκωση είναι δυνατό να γίνει αντιληπτή².

Απεικονιστικά ευρήματα⁵

Στις απλές ακτινογραφίες οι οστικές αλλοιώσεις από μετάσταση διακρίνονται σε οστεολυτικές, οστεοβλαστικές και μικτές. Οι οστεολυτικές βλάβες συνοδεύονται από καταστροφή οστού, ενώ οι οστεοβλαστικές από παραγωγή οστίτη ιστού. Οστεολυτικού τύπου μεταστάσεις δίνουν ο πνεύμονας, ο νεφρός, ο θυρεοειδής και ο γαστρεντερικός σωλήνας.

Οι μεταστάσεις από το μαστό είναι συνήθως οστεολυτικές, αλλά και μικτές μερικές φορές. Αντίθετα, οι μεταστά-

σεις από τον προστάτη είναι σχεδόν πάντα οστεοβλαστικές². Τα σπονδυλικά σώματα αποτελούν τυπικά την πρώτη εντόπιση των οστικών μεταστάσεων στη ΣΣ. Η οστική, όμως, βλάβη πρέπει να αφορά στο 30% με 50% των σπονδυλικών σωμάτων για να γίνει αντιληπτή. Έτσι, οι βλάβες των σπονδυλικών τόξων είναι ευκολότερα ανιχνεύσιμες αφού η προσβολή του φλοιώδους οστού τους απεικονίζεται ευκολότερα στις απλές ακτινογραφίες⁸.

Ο σπινθηρογραφικός έλεγχος με τεχνήσιο Tc-99m αποτελεί ευαίσθητη μέθοδο (90%) για την αξιολόγηση και σταδιοποίηση των οστικών μεταστάσεων, αλλά ψευδώς αρνητικά αποτελέσματα μπορούν να καταγραφούν σε κάθε τύπο όγκου αφού η ειδικότητα της μεθόδου είναι μικρή⁵.

Η μαγνητική τομογραφία (MRI) συνδυάζει υψηλή ευαισθησία και ειδικότητα και συμβάλλει στον καθορισμό του ενδομυελικού ή εξωμυελικού χαρακτήρα της οστικής βλάβης, στην καταγραφή του βαθμού της οστικής προσβολής, στην ανίχνευση περιοστικής ή όχι συμμετοχής και στον καθορισμό της επέκτασης της βλάβης στα μαλακά μόρια. Η ολόσωμη MRI είναι περισσότερο ευαίσθητη από το σπινθηρογράφημα και επιπρόσθετα απεικονίζει τα μαλακά μόρια και τα συμπαγή όργανα. Φαίνεται, όμως, ότι δεν μπορεί να αντικαταστήσει την προηγούμενη μέθοδο, αφού οι οστικές βλάβες στο κρανίο ή τις πλευρές ανιχνεύονται δυσκολότερα με τη μαγνητική τομογραφία⁵.

Η PET (Positron Emission Tomography) τομογραφία αποτελεί μία ευαίσθητη απεικονιστική μέθοδο, η σπουδαιότητα της οποίας αυξάνεται συνεχώς στην Ορθοπαιδική Ογκολογία. Είναι ιδιαίτερα χρήσιμη στην απεικόνιση άλλων οστικών βλαβών, στη διαφοροδιάγνωση ουλής από υποτροπή της νόσου και στην αξιολόγηση της αποτελεσματικότητας της θεραπείας. Απαιτείται, όμως, μεγαλύτερη εμπειρία για να καθιερωθεί ως μέθοδος ρουτίνας στην αναζήτηση της πρωτοπαθούς εστίας⁹.

Διαγνωστική προσέγγιση^{5,10,11} (πίνακας 1)

Το 1993 προτάθηκε από τον Rougraff

μέθοδος διαγνωστικής προσέγγισης η οποία, σύμφωνα με το συγγραφέα, εξασφαλίζει την αποκάλυψη της πρωτοπαθούς εστίας του μεταστατικού καρκινώματος, σε ποσοστό ίσο με 85%. Αυτή περιλαμβάνει καταρχήν το λεπτομερές ιστορικό, αφού

Παρά τις διάφορες προσπάθειες στο παρελθόν να τεθούν σαφή κριτήρια για την επιλογή των ασθενών οι οποίοι πρέπει να αντιμετωπιστούν χειρουργικά, ακόμη δεν υπάρχει ομοφωνία. Για τις μεταστάσεις στα μακρά οστά έχει προταθεί η ταξινόμηση του Mirels, η οποία καθορίζει τον κίνδυνο κατάγματος σύμφωνα με ορισμένα κριτήρια. Σύμφωνα με τη βαθμολόγηση αυτή, αν το συνολικό σκορ είναι ίσο με 8 η πιθανότητα κατάγματος είναι ίση με 15%, ενώ αν είναι ίσο με 9 φθάνει στο 33%.

δεν είναι απίθανο ασθενείς με ογκολογικό ιστορικό να μην το αποκαλύπτουν αμέσως στον εξετάζοντα γιατρό. Κάθε ασθενής με ιστορικό πρωτοπαθούς εστίας ο οποίος προσέρχεται με μια νέα οστική βλάβη θα πρέπει να θεωρείται ότι παρουσιάζει μεταστατική νόσο μέχρι αυτό να αποκλειστεί από το λοιπό έλεγχο.

Το δεύτερο μέρος του διαγνωστικού πρωτοκόλλου του Rougraff περιλαμβάνει την ενδελεχή κλινική εξέταση των μαστών στις γυναίκες, του προστάτη στους άνδρες και του θυρεοειδούς και της κοιλίας και στους δύο. Η εξέταση αυτή μπορεί να συνεισφέ-

ρει στην αποκάλυψη σε ποσοστό 8% του πρωτοπαθούς όγκου.

Το τρίτο μέρος της διαγνωστικής αυτής τακτικής περιλαμβάνει τον εργαστηριακό έλεγχο, έτσι ώστε να αξιολογηθεί η γενική κατάσταση του ασθενούς αλλά και να αποκλειστεί η πιθανότητα του πολλαπλού μυελώματος, το οποίο δεν απαιτεί βιοψία για να τεθεί η διάγνωση. Ο αιματολογικός έλεγχος περιλαμβάνει, εκτός από τη γενική εξέταση του αίματος, την ταχύτητα καθίζησης, την εξέταση των ηλεκτρολυτών, των ηπατικών ενζύμων, την αλκαλική φωσφατάση, όπως επίσης και την ηλεκτροφόρηση των λευκωμάτων.

Ακολουθεί ο ακτινολογικός έλεγχος. Η απλή οπισθοπρόσθια ακτινογραφία θώρακος αποκαλύπτει τους πνεύμονες ως πρωτοπαθή εστία σε ποσοστό 43%. Ο ακτινολογικός έλεγχος πρέπει να γίνεται σε κάθε επώδυνη περιοχή με προσοχή ώστε να περιλαμβάνεται ολόκληρο το οστό. Η τυπική ακτινολογική εικόνα μιας μεταστατικής εστίας είναι μια λυτική, διαβρωτική βλάβη με ασαφή όρια η οποία εντοπίζεται στη διάφυση ή στο όριο μετάφυσης-διάφυσης ενός μακρού οστού ή ενός οστού του αξονικού σκελετού. Αν η βλάβη αφορά περισσότερο στον οστικό φλοιό ή εντοπίζεται περιφερικά του γόνατος ή του αγκώνα, είναι πιο πιθανό η μετάσταση να προέρχεται από τον πνεύμονα.

Το σπινθηρογράφημα με Tc 99m συμβάλλει στην ανεύρεση πολλαπλών βλαβών και, εκτός από τον καθορισμό της θεραπευτικής στρατηγικής, προσφέρει πληροφορίες για μια πιθανή πιο εύκολα προσβάσιμη περιοχή όπου μπορεί να ληφθεί υλικό για βιοψία. Το επόμενο βήμα είναι ο έλεγχος με CT του θώρακος, της άνω και κάτω κοιλίας και της πυέλου.

Η αξονική τομογραφία του θώρακος υποδεικνύει τον πνεύμονα ως την πρωτοπαθή εστία σε 15% επιπλέον των ασθενών οι οποίοι αποκαλύφθηκαν με τον απλό ακτινολογικό έλεγχο. Η τομογραφία της κοιλίας και της πυέλου συμβάλλει στη διάγνωση όγκων των νεφρών, του ήπατος, της ουροδόχου κύστεως και του εντέρου. Ας

► σημειωθεί ότι ο μαστός, ο πνεύμονας και ο προστάτης είναι σχετικά εύκολο να ενοχοποιηθούν για την προέλευση οστικών μεταστάσεων, αντίθετα στους νεφρούς, όπως και σε κάθε ενδοκοιλιακό όργανο, αποκαλύπτεται δυσκολότερα.

Αν ο κλινικός και εργαστηριακός αυτός έλεγχος αποτύχει να θέσει την προέλευση της μεταστατικής εστίας, τότε επιχειρείται η βιοψία της πιο εύκολα προσβάσιμης βλάβης. Βιοψία στο πάσχον οστό μπορεί να γίνει με τη βοήθεια λεπτής βελόνας ή ανοικτά. Η βιοψία δια λεπτής βελόνας αποτελεί εξαιρετική μέθοδο για τη διερεύνηση της άγνωστης πρωτοπαθούς εστίας αφού μπορεί να θέσει τη διάγνωση στο 85% των περιπτώσεων⁵. Μπορεί να γίνει και με τη βοήθεια αξονικού τομογράφου αλλά σε ένα ποσοστό <10% των περιπτώσεων αποτυγχάνει να θέσει τη διάγνωση. Στην περίπτωση αυτή, η οστική βλάβη πρέπει να θεωρείται σαν πρωτοπαθής όγκος και ο ασθενής να υποβάλλεται εκ νέου σε core-needle βιοψία⁵.

Η βιοψία της οστικής βλάβης, ακόμη και η κλειστή, επιβάλλεται να γίνεται πάντα από εξειδικευμένους ιατρούς αφού μια λανθασμένη εφαρμογή μπορεί να έχει καταστρεπτικές συνέπειες για την περαιτέρω θεραπευτική προσέγγιση και να οδηγήσει ακόμη και σε ακρωτηριασμό σε ασθενείς που αλλιώς θα μπορούσαν να υποβληθούν σε επεμβάσεις διάσωσης του μέλους¹².

Ένα λάθος το οποίο γίνεται επίσης είναι να θεωρηθεί η βλάβη σαν δευτεροπαθής εστία χωρίς να προηγηθεί βιοψία και να επιχειρηθεί η χειρουργική σταθεροποίησή της. Πολλοί ασθενείς με πρωτοπαθή νεοπλάσματα όπως το χονδροσάρκωμα και το κακόηθες ινώδες ιστιοκύττωμα, προσεγγίστηκαν θεραπευτικά σαν να είχαν μεταστατική νόσο και κατά συνέπεια ανεπαρκώς.

Ένα συχνό επίσης λάθος είναι η ενδομυελική ήλωση ενός επαπειλούμενου ή και εγκατεστημένου παθολογικού κατάγματος ως μέθοδος σταθεροποίησης χωρίς να έχει τεθεί ασφαλώς η διάγνωση. Σε ποσοστό 1 με 2% η

βλάβη αφορά σε πρωτοπαθή οστικό όγκο και η θεραπευτική αυτή διαδικασία μπορεί να οδηγήσει σε ακρωτηριασμό του μέλους εξαιτίας της διασποράς της νόσου¹².

Θεωρείται ότι η αναφορά σε ειδικό Ορθοπαιδικό Ογκολόγο, ο οποίος θα εκτελέσει τόσο τη διαγνωστική βιοψία όσο και την τελική χειρουργική επέμβαση κάθε οστικού όγκου, συμβάλλει στη μείωση της συχνότητας εμφάνισης επιπλοκών από τις διαδικασίες αυτές^{5,12}. Ο Rougraff δε θεωρεί τη μαστογραφία απαραίτητη στη διαγνωστική προσέγγιση της μεταστατικής νόσου αγνώστου προελεύσεως στις γυναίκες. Σε αυτές, όμως, στις οποίες η κλινική εξέταση θέτει την υποψία παθολογίας από το μαστό ή στις οποίες το προαναφερόμενο διαγνωστικό πρωτόκολλο απέτυχε να υποδείξει την πρωτοπαθή εστία, η μαστογραφία μπορεί να είναι χρήσιμη¹¹.

Θεραπευτική προσέγγιση

Ακτινοθεραπεία

Στο 80 % των περιπτώσεων ελέγχει το άλγος για περισσότερο από 1 έτος¹³. Επίσης, μπορεί να εφαρμοστεί, σε συνδυασμό με την προφυλακτική εσωτερική οστεοσύνθεση, στις έντονα φορτιζόμενες περιοχές του ισχίου και του μηριαίου. Μειώνει τον κίνδυνο επέκτασης της βλάβης, εμποδίζοντας τη χαλάρωση της οστεοσύνθεσης ή την εμφάνιση παθολογικού κατάγματος¹⁴. Τελευταία, η θερμική καυτηρίαση με υψίσυχνα ρεύματα αποτελεί εναλλακτική μέθοδο στην ακτινοθεραπευτική και χειρουργική προσέγγιση του ασθενούς με μεταστατική οστική νόσο¹⁵.

Ραδιοϊσότοπα

Ουσίες όπως το Strontium 89, Samarium 153 και Rhenium 186 έχουν εφαρμοστεί σε ασθενείς με μεταστατικό καρκίνωμα του προστάτη και του μαστού. Το Strontium 89, παρότι μυελοτοξικό, μπορεί να ανακουφίσει από τον πόνο για 6 μήνες.

Σε ασθενείς με Ca προστάτη φαίνεται να παρατείνει την ανάγκη εξωτερικής ακτινοβολήσης και έχει αποδειχτεί αποτελεσματικό ιδιαίτερα όταν

υπάρχουν οστεοβλαστικές μεταστάσεις^{3,16}. Το Samarium 153 έχει δοκιμασθεί πρόσφατα στον καρκίνο του προστάτη και του μαστού. Μπορεί να εφαρμοστεί εκτός νοσοκομείου και μειώνει το άλγος και την κατανάλωση αναλγητικών φαρμάκων¹⁷.

Κυτταροστατικοί παράγοντες

Η χημειοθεραπεία έχει κάποιο ρόλο στην αντιμετώπιση των οστικών μεταστάσεων. Η απόφαση για τη χορήγηση ενός ή περισσότερων κυτταροστατικών παραγόντων, καθώς επίσης και για την καταλληλότερη στιγμή της θεραπείας, εξαρτάται από πολλούς και διαφορετικούς παράγοντες.

Η χημειοευαισθησία του όγκου, η ανταπόκριση στην ορμονική θεραπεία, η επέκταση της οστικής βλάβης, όπως επίσης και η ύπαρξη άλλων μεταστάσεων, η ανταπόκριση σε προηγούμενη χημειοθεραπεία, η ηλικία και η γενική κατάσταση του ασθενούς είναι παράγοντες που λαμβάνονται υπόψη¹⁸.

Διφωσφονικά

Θεωρείται ότι αναστέλλουν την οστεόλυση από τα καρκινικά κύτταρα. Η παμιδρονάτη (Pamidronate) σε δόση 90 mg κάθε 3-4 εβδομάδες ήταν το πρώτο διφωσφονικό που εγκρίθηκε στις ΗΠΑ για τη θεραπεία ασθενών με οστικές μεταστάσεις από Ca μαστού και πολλαπλούν μυέλωμα. Η χορήγηση βασίστηκε σε προοπτικές τυχαίοποιημένες μελέτες οι οποίες υπέδειξαν σημαντική μείωση των σκελετικών επιπλοκών όπως των μη σπονδυλικών παθολογικών καταγμάτων και της ανάγκης ακτινοβολήσης των ασθενών^{19,20}.

Το νεότερο διφωσφονικό ζολεδρονικό οξύ (Zoledronic acid) χορηγείται σε δόση 4 mg κάθε 3-4 εβδομάδες και θεωρείται ότι μειώνει τη συχνότητα εμφάνισης επιπλοκών. Τα φάρμακα αυτά είναι καλά ανεκτά και θεωρούνται ασφαλή. Η υπασβεστιαϊμία και το άλγος μετά τη χορήγησή τους αποτελούν σπάνιες επιπλοκές².

Κυφοπλαστική-Σπονδυλοπλαστική

Η κυφοπλαστική είναι σύγχρονη μέ-

θοδος που εφαρμόστηκε αρχικά για την αντιμετώπιση των οστεοπορωτικών καταγμάτων. Έγκειται στη διόρθωση του σχήματος και του ύψους του σπονδυλικού σώματος με τη βοήθεια ειδικού μπαλονιού και την έγχυση εντός του σπονδυλικού σώματος ενός οστικού ακρυλικού τσιμέντου (PMMA)²¹.

Η σπονδυλοπλαστική είναι η διαδερμική προσέλαση του σπονδυλικού σώματος και εν συνεχεία η ενδοστική έγχυση ενός πολυμεθυλμεθακρυλικού πολυμερούς με σκοπό τη σταθεροποίηση των σπονδυλικών σωμάτων^{22,23}. Στο σημείο της μετάστασης δημιουργούνται ασταθή μικροκατάγματα, τα οποία είναι ιδιαίτερα επώδυνα. Η σπονδυλοπλαστική δρα σε δύο επίπεδα. Πρώτον, σταθεροποιεί τα μικροκατάγματα και δεύτερον, εξαιτίας της εξώθερμης αντίδρασης κατά τη διάρκεια του πολυμερισμού του ενδοστικά εγχυόμενου υλικού, είναι δυνατόν να καταστρέφει τμήμα της βλάβης.

Η λύση του οπίσθιου τοιχώματος του σπονδυλικού σώματος δεν αποτελεί πλέον αντένδειξη. Χρειάζεται, όμως, ιδιαίτερη προσοχή και άμεση παρέμβαση σε περίπτωση διαφυγής του πολυμερούς στον επισκληρίδιο χώρο και ιδιαίτερα στην ανώτερη θωρακική και αυχενική μοίρα²².

Χειρουργική θεραπεία

Παρά τις διάφορες προσπάθειες στο παρελθόν να τεθούν σαφή κριτήρια για την επιλογή των ασθενών οι οποίοι πρέπει να αντιμετωπιστούν χειρουργικά, ακόμη δεν υπάρχει ομοφωνία²⁴. Για τις μεταστάσεις στα μακρά οστά έχει προταθεί η ταξινόμηση του Mirels, η οποία καθορίζει τον κίνδυνο κατάγματος σύμφωνα με ορισμένα κριτήρια²⁵ (πίνακας 2). Σύμφωνα με τη βαθμολόγηση αυτή, αν το συνολικό σκορ είναι ίσο με 8 η πιθανότητα κατάγματος είναι ίση με 15%, ενώ αν είναι ίσο με 9 φθάνει στο 33%.

Ως εκ τούτου, σκορ ίσο με 7 ή μικρότερο καθιστά απίθανο ένα κατάγμα ενώ σκορ ίσο με 9 ή μεγαλύτερο προτρέπει σε χειρουργική επέμβαση σταθεροποίησης για την αποτροπή κατάγματος. Η θεραπευτική προσέγγιση από τον εξειδικευμένο ορθοπαιδικό χειρουργό γίνεται αφού έχει τεθεί ασφαλώς η διάγνωση

και προσαρμόζεται στο επίπεδο δραστηριότητας και στο προσδόκιμο επιβίωσης του ασθενούς. Στοχεύει στην εξασφάλιση όσο το δυνατό καλύτερης ποιότητας ζωής.

Η ενδομυελική ήλωση με τις βελτιώσεις της τεχνικής των τελευταίων ετών αποτελεί τη μέθοδο εκλογής για βλάβες στα μακρά οστά²⁴. Η εξέλιξη των υλικών οστεοσύνθεσης δίνει τη δυνατότητα χρήσης πλακών οι οποίες εφαρμόζονται ευκολότερα και εξασφαλίζουν σταθερότερη οστεοσύνθεση. Η χρήση του πολυμεθυλμεθακρυλικού τσιμέντου δρα επικουρικά, εξασφαλίζοντας σταθερότερη οστεοσύνθεση, ενώ μετεγχειρητικά εφαρμόζεται ακτινοβολία της πάσχουσας περιοχής²⁴. Οι σύγχρονες μεγαπροθέσεις έχουν συμβάλει στην ανακατασκευή των μεγάλων αρθρώσεων με σύνθετες βλάβες και μείωσαν την ατυχή εξέλιξη του ακρωτηριασμού του μέλους ο οποίος έχει θέση σε σπάνιες μόνο σήμερα περιπτώσεις^{2,24}.

Συμπεράσματα

Η θεραπευτική προσέγγιση των οστικών μεταστάσεων εξελίσσεται συνεχώς και εξακολουθεί να προσφέρει πολλές προκλήσεις στους θεράποντες ιατρούς. Η αύξηση της επιβίωσης από τον πρωτοπαθή όγκο αυξάνει τον αριθμό των ασθενών στους οποίους πρέπει να προσφερθούν οι πλέον κατάλληλες ιατρικές και νοσηλευτικές υπηρεσίες.

Αν και η θεραπεία δεν είναι πάντοτε εφικτή, οι προσπάθειες πρέπει να επικεντρώνονται στη βελτίωση του επιπέδου ζωής του ασθενούς και γίνεται από εξειδικευμένη ομάδα η οποία, εκτός από τον ορθοπαιδικό ογκολόγο χειρουργό, αποτελείται επίσης από παθολόγο-ογκολόγο, ακτινοθεραπευτή, ογκολόγο-ακτινολόγο, φυσικοθεραπευτή, ψυχολόγο κ.ά. έτσι ώστε να είναι όσο το δυνατόν αποτελεσματικότερη⁵.

Βιβλιογραφία

1. Συμεωνίδης Π. Ορθοπαιδική. 2η Έκδοση. University Studio Press. Θεσσαλονίκη 1999.
2. Παπαγγελόπουλος ΠΙ. Νεοπλασμάτα των οστών. Στο: Ορθοπαιδική - Τραυματολογία. ΔΕΠ Α΄ Ορθοπαιδικής Κλινικής Πανεπιστημίου Αθηνών. Κωνσταντάρας. Αθήνα 2001.
3. Μέγας ΠΔ. Όγκοι μυοσκελετικού συστήματος. Ορθοπαιδική Κλινική Πανεπιστημίου Πατρών. Πάτρα 2002.

4. Batson OV. The function of the vertebral veins and their role in the spread of metastases. *Ann Surg* 1940; 112:138-149.
5. Papagelopoulos PJ, Savvidou OD, Galanis EC, Mavrogenis AF, Jacofsky DJ, Frassica FJ, Sim FH. Advances and challenges in diagnosis and management of skeletal metastases. *Orthopedics* 2006; 29:609.
6. Αγγουλές ΑΓ, Παπαγγελόπουλος ΠΙ. Η αντιμετώπιση της αναιμίας στον ορθοπαιδικό ογκολογικό ασθενή. *Ελληνική Ογκολογία* 2006; 42:121-127.
7. Finn HA. Carcinoma metastatic to bone. General considerations. In: *Surgery for bone and soft-tissue tumors*. Lippincott-Raven. Philadelphia 1998.
8. Harrington KD. Tumors of the spine: Diagnosis and treatment. *J Am Acad Orthop Surg* 1993; 1:76-86.
9. Eary JF, Mankoff DA. Tumor metabolic rates in sarcoma using FDG PET. *J Nucl Med* 1998; 39:250-254.
10. Rougraff BT, Kneisl JS, Simon MA. Skeletal metastases of unknown origin. A prospective study of a diagnostic strategy. *J Bone Joint Surg Am* 1993; 75:1276-1281.
11. Rougraff B. Evaluation of the patient with carcinoma of unknown origin metastatic to bone. In: *Surgery for bone and soft-tissue tumors*. Lippincott-Raven. Philadelphia 1998.
12. Simon MA. Biopsy. In: *Surgery for bone and soft-tissue tumors*. Lippincott-Raven. Philadelphia 1998.
13. Frassica DA, Gunderson LL. Principles of radiation therapy in the treatment of bone metastases. *Orthopedics* 1992; 15:579-581.
14. Frassica F, Frassica D. Metastatic bone disease: general considerations. In: Menendez L, ed. *Orthopaedic Knowledge Update. Musculoskeletal Tumors*. Rosemont, Ill: American Academy of Orthopaedics Surgeons 2002; 305-312.
15. Papagelopoulos PJ, Mavrogenis AF, Galanis EC et al. Minimally invasive techniques in orthopedic oncology: radiofrequency and laser ablation. *Orthopedics* 2005; 28:563-568.
16. Lewington VJ, Mc Ewan AJ, Ackery DM et al. A prospective, randomised double-blind crossover study to examine the efficacy of strontium-89 in pain palliation in patients with advanced prostate cancer metastatic to bone. *Eur J Cancer* 1991; 27:954-958.
17. Resche I, Chatal JF, Pecking A et al. A dose-controlled study of 153 Sm-ethylenediaminetetramethylenephosphate (EDTMP) in the treatment of patients with painful bone metastases. *Eur J Cancer* 1997; 33:1583-1591.
18. Galanis E. Supportive measures. Carcinoma metastatic to bone. In: Menendez L, ed. *Orthopaedic Knowledge Update. Musculoskeletal Tumors*. Rosemont, Ill: American Academy of Orthopaedics Surgeons 2002; 331-341.
19. Berenson JR, Lichtenstein A, Porter L et al. Long-term pamidronate treatment of advanced multiple myeloma patients reduces skeletal events. *Myeloma Aredia Study Group*. *J Clin Oncol* 1998; 16:593-602.
20. Hortobagyi GN, Theriault RL, Lipton A et al. Long-term prevention of skeletal complications of metastatic breast cancer with pamidronate. Protocol 19 Aredia Breast Cancer Study Group. *J Clin Oncol* 1998; 16:2038-2044.
21. Χατζηπαύλου Α. Κυφοπλαστική. Στο: Γουλές ΔΙ. Οστεοπόρωση. Ινστιτούτο Παθήσεων Σπονδυλικής Στήλης. Αθήνα 2004.
22. Κελέκας ΑΔ. Σπονδυλοπλαστική. Στο: Γουλές ΔΙ. Οστεοπόρωση. Ινστιτούτο Παθήσεων Σπονδυλικής Στήλης. Αθήνα 2004.
23. Papagelopoulos PJ, Mavrogenis AF, Kelekis AD et al. Percutaneous osteoplasty for pelvic and spine metastases. *Orthopedics* 2006; 29:315-323.
24. Jacofsky DJ, Papagelopoulos PJ, Sim FH. Advances and challenges in the surgical treatment of metastatic bone disease. *Clin Orthop* 2003; 415 (S):14-18.
25. Mirels H. Metastatic disease in long bones: A proposed scoring system for diagnosing impending pathologic fractures. *Clin Orthop* 1989; 249:256-264. ■