Η πυρηνική ιατρική στην ουρολογία

Επισκόπηση

Μ. ΤΟΥΜΠΟΥΡΟΣ
Πυρηνικός Ιατρός,
Διδάκτωρ Πανεπιστημίου Αθηνών

Η μοναδική ευαισθησία στην ανίχνευση λειτουργικών μεταβολών με τα σύγχρονα απεικονιστικά συστήματα τομογραφικών γ-Camera (εικόνα 1) και τα εξελιγμένα λογισμικά επεξεργασίας δεδομένων, καθιστούν τις σπινθηρογραφικές τεχνικές απεικόνισης ως εξετάσεις επιλογής στην αξιολόγηση των συνθηκών που σχετίζονται με τις διαταραχές της λειτουργικότητος των νεφρών και του λοιπού ουρογεννητικού συστήματος[1]. Η όποια σπινθηρογραφική μέθοδος επιλεγεί για να εφαρμοστεί στην απεικόνιση του ουρο-γεννητικού συστήματος, ούτε βλάπτει τους νεφρούς, ούτε προκαλεί αλλεργική αντίδραση -και προσφέρει έτσι ένα σαφές πλεονέκτημα έναντι της ενδοφλέβιας πυελογραφίας (IVP) και της αξονικής τομογραφίας (CT)[2].

Η σπινθηρογραφική δυναμική μελέτη των νεφρών αποτελεί εξέταση επιλογής έναντι της IVP στην απεικόνιση του νεφρικού παρεγχύματος και του πυελοκαλυκικού συστήματος, στους ασθενείς που έχουν νεφρική ανεπάρκεια ή επηρεασμένη νεφρική λειτουργία. Αποφάσεις σχετικά με την περαιτέρω διερεύνηση, τον τύπο θεραπείας, τη διάρκεια της θεραπείας, την παρακολούθηση των ασθενών και την πρόγνωση μπορούν να επηρεαστούν από το αποτέλεσμα ενός σπινθηρογραφήματος, όπως για παράδειγμα στις μοναδικές λειτουργικές πληροφορίες που προσφέρονται από την σπινθηρογραφική απεικόνιση του νεφρικού φλοιού. Σε σύγκριση με άλλες διαγνωστικές μορφές απεικόνισης, οι ισοτοπικές μελέτες είναι μη επεμβατικές, με ελάχιστη ταλαιπωρία των ασθενών, κανέναν κίνδυνο, καλά ανεκτές από τους ασθενείς, με μικρή ακτινική επιβάρυνση και είναι εν γένει εξετάσεις οικονομικά προσιτές. Παρέχουν συχνά μοναδικές λειτουργικές πληροφορίες, μη διαθέσιμες από τους υπερήχους (U/S), την ενδοφλέβια πυελογραφία (IVP), την αξονική (CT) ή τη μαγνητική (MRI) τομογραφία.

Ραδιοφάρμακα που χρησιμοποιούνται στην απεικόνιση του ουρογεννητικού συστήματος

Σήμερα η Πυρηνική Ιατρική διαθέτει πολλά ραδιοφάρμακα για χρήση. Κάθε σκεύασμα έχει μοναδικά χαρακτηριστικά που το διαφοροποιούν και παρέχει στον διαγνώστη-ιατρό συγκεκριμένες λειτουργικές πληροφορίες. Η κατανόηση της φαρμακοκινητικής του καθενός απ' αυτά είναι σημαντική, προκειμένου ο κλινικός γιατρός να επιλέξει την ενδεδειγμένη σπινθηρογραφική εξέταση, για καλύτερη διαγνωστική προσέγγιση ανά περίπτωση.

Technetium99m-DTPA

Το Tc^{99m}-DTPA είναι ένας χηλικός παράγοντας που χρησιμοποιείται από τις αρχές της δεκαετίας του 1970[3]. Είναι αδιάλυτο στα λιπίδια, με αρνητικό φορτίο, και επομένως δεν διαπερνάει το κύτταρο. Το κομμάτι που δεν είναι πρωτεϊνικά συνδεδεμένο (κατά προσέγγιση 90-99%) σχεδόν εξ ολοκλήρου καθαίρεται από την κυκλοφορία, διαμέσου της σπειραματικής διήθησης. Επομένως, είναι δείκτης απεικόνισης που αντιστοιχεί στη μέτρηση του ρυθμού σπειραματικής διήθησης (GFR)[11]. Το Tc^{99m}-DTPA είναι διαθέσιμο στα περισσότερα εργαστήρια Πυρηνικής Ιατρικής, εύκολο να παρασκευαστεί και έχει χαμηλό χρηματικό κόστος. Οι πρώιμες σπινθηρογραφικές λήψεις παρέχουν πληροφορίες για τη νεφρική αιμάτωση, ενώ καθυστερημένες εικόνες παρέχουν πληροφορίες για το GFR (νεφρική λειτουργία) και το πυελοκαλυκικό σύστημα (διήθηση – αποχέτευση). Ένα μειονέκτημα της χρήσης του DTPA είναι ένας μικρός, αλλά μεταβλητός, βαθμός πρωτεϊνικής σύνδεσης πλάσματος, κατά προσέγγιση μεταξύ 1% και 10%, που μπορεί να οδηγήσει σε μια υποτίμηση του πραγματικού GFR. Σημειώνεται ότι μια πρωτεϊνική σύνδεση της τάξεως του 3% μπορεί να ευθύνεται για λάθη μετρήσεων GFR ±50ml[4]. Επειδή το DTPA σχεδόν αποκλειστικά διηθείται στο νεφρικό σπείραμα, η ικανοποιητική απεικόνιση του πυελοκαλυκικού είναι GFR-εξαρτώμενη.

I^{123} / I^{131} Hippuran

Το Hippuran, ή ορθο-ιωδοϊππουρικό οξύ, είναι ένα οργανικό ανιόν. Η σπειραματική και σωληναριακή του απέκκριση γίνεται ταχύτατα, με την πρώτη δίοδο από το νεφρικό παρέγχυμα, και αυτή του η ιδιότητα επιτρέπει τη μέτρηση της αποτελεσματικής νεφρικής ροής πλάσματος (ERPF)[5]. Απεκκρίνεται κατά 80% από τα σωληνάρια και κατά 20% από το νεφρικό σπείραμα. Το 65% περίπου δεσμεύεται με τις πρωτεΐνες του πλάσματος (ενδονεφρικός χρόνος διόδου περίπου 2-3 min)[6]. Τα σημαντικότερα μειονεκτήματα της χρησιμοποίησης του Hippuran είναι τα ραδιοϊσότοπα που χρησιμοποιούνται για να το επισημάνουν. Το I^{131} εκπέμπει β-ακτινοβολία και έχει σαν συνέπεια αυξημένη ακτινική επιβάρυνση του εξεταζόμενου. Επιπλέον, το εκπεμπόμενο φωτόνιο υπολείπεται σε απεικόνιση από τις συμβατικές γ-Cameras, εξαιτίας της υψηλής ενέργειάς του [364 kiloelecton-volts (keV)]. Το I^{123} είναι καταλληλότερο για απεικόνιση, με ενέργεια 159keV, αλλά προϋποθέτει κυκλοτρόνιο για την παραγωγή του και έχει μικρό χρόνο ημιζωής, της τάξεως των 13 ωρών. Αυτοί οι παράγοντες, και η υψηλή δαπάνη του, περιορίζουν τη χρήση του στα περισσότερα εργαστήρια Πυρηνικής Ιατρικής.

Technetium99m - triglycine mercaptoacetyl (Tc^{99m}-MAG3)

Το Tc^{99m}-MAG3, έχει αντικαταστήσει το Hippuran για τη νεφρική απεικόνιση στα πιο πολλά εργαστήρια[12]. Διηθείται κυρίως μέσω της σωληναριακής έκκρισης. Αντίθετα από το Hippuran, επισημαίνεται με Tc^{99m}, ένα ιδανικό ισότοπο για την απεικόνιση στην Πυρηνική Ιατρική, λόγω της ενέργειας εκπομπής φωτονίων του (140 keV), τον επαρκή χρόνο ημιζωής του (6 ώρες), την ευκολία της παρασκευής του και τη μικρότερη δαπάνη του. Το MAG3, όπως προαναφέρθηκε, εκκρίνεται κυρίως μέσω της σωληναριακής διήθησης, εντούτοις οι εξωνεφρικοί μηχανισμοί αποτελούν 10% της συνολικής του αποβολής (κυρίως Ηπατο-Χολικό Σύστημα)[7]. Λόγω της μεταβλητής και ελαφρώς υψηλότερης εξωνεφρικής του κάθαρσης, το MAG3 είναι λιγότερο κατάλληλο από το Hippuran για τον υπολογισμό της ERPF[8]. Το Tc^{99m}-MAG3 έχει σημαντική πρωτεϊνική σύνδεση στο πλάσμα, που περιορίζει τη σπειραματική διήθησή του και περιορίζει τη δυνατότητα να χρησιμοποιηθεί ως δείκτης του GFR. Η ενεργός έκκριση του MAG3, ανεξάρτητη από το GFR, το καθιστά ραδιοφάρμακο επιλογής σε περιστατικά νεφρικής ανεπάρκειας και αποφρακτικής ουροπάθειας[9].

Technetium99m - dimercaptosuccinic οξύ (DMSA)

Το Tc^{99m}-dimercaptosuccinic οξύ (Tc^{99m}-DMSA) είναι ένας άλλος χηλικός παράγοντας (μεταλλικό χηλικό)[13] ανίχνευσης λειτουργικών διαταραχών νεφρικού φλοιού (εικόνα 2). Δεσμεύεται κατά 90% με πρωτεΐνες, η δε σχέση καθήλωσης στο φλοιό, σε σχέση με το μυελό, του νεφρού είναι 22:1[10]. Το DMSA είναι το ραδιοφάρμακο επιλογής, κατά συνέπεια, για την ανίχνευση πρώιμων νεφριτικών αλλοιώσεων (εικόνα 3) - κριτήριο για θεραπευτική επιλογή σε καταστάσεις ουρολοιμώξεων, αλλά και για την εντόπιση εκτόπων νεφρών (εικόνα 4), τη διερεύνηση της λειτουργικότητος του ισθμού επί πεταλοειδούς νεφρού, την πιθανή παρουσία υπεράριθμων νεφρών (εικόνα 5), των νεφρικών κύστεων, των κακοηθειών που καταστρέφουν το νεφρικό φλοιό, αλλά και για την εκτίμηση του ποσοστού λειτουργικότητος του υπό εξέταση νεφρού, προκειμένου να αποφασιστεί μια ενδεχόμενη νεφρεκτομή[9]. Δεν απεικονίζει λειτουργικές μεταβολές στο πυελοκαλυκικό σύστημα και, κατά συνέπεια, δεν παρέχει πληροφορίες για το αποχετευτικό σύστημα. Επιπλέον, η νεφρική σωληναριακή οξέωση, σωληναριακές βλάβες και μερικά φάρμακα έχουν δείξει ότι μειώνουν τη νεφρική καθήλωση του DMSA.

Technetium99m – glucoheptonate

Technetium99m-glucoheptonate (Tc^{99m}-GHA), όπως το DTPA, έχει χρησιμοποιηθεί στη νεφρική απεικόνιση για περίπου 30 χρόνια[14]. Κατά προσέγγιση, το 50% της δραστηριότητας στο πλάσμα είναι πρωτεϊνικά συνδεδεμένο. Το GHA εκκρίνεται μερικώς από τη σωληναριακή διήθηση. Ένα σημαντικό ποσοστό του δεσμεύεται από τον νεφρικό φλοιό. Το GHA επομένως έχει τα ενδιάμεσα χαρακτηριστικά μεταξύ ιχνηθετών όπως το DTPA, το MAG3 και το Hippuran, που χρησιμοποιούνται για λειτουργικές πληροφορίες αποχετευτικού σκέλους νεφρικής λειτουργίας, και του DMSA, που είναι ραδιοφάρμακο επιλογής για τη διαγνωστική προσέγγιση διαταραχών του νεφρικού φλοιού. Αντίθετα από το DMSA, ανωμαλίες της ισορροπίας οξέος-βάσεως δεν έχουν καμία επίδραση στην καθήλωσή του στον νεφρικό φλοιό. Αυτά τα ιδιαίτερα χαρακτηριστικά του αποτελούν πλεονέκτημα, ανάλογα με τη περίπτωση.

Συνεισφορά της πυρηνικής ιατρικής σε διάφορες ουρολογικές καταστάσεις

Αποφρακτική ουροπάθεια του ανωτέρου ουροποιητικού

Η πυρηνική ιατρική διαδραματίζει σημαντικό ρόλο στην αξιολόγηση της αποφρακτικής ουροπάθειας. Αν και άλλες μορφές απεικόνισης (όπως το CT, ο υπερηχοτομογραφικός έλεγχος και η ενδοφλέβια ουρογραφία) αναδεικνύουν ανατομικές λεπτομέρειες, μόνο η ραδιοϊσοτοπική απεικόνιση παρέχει πληροφορίες σχετικά με τη δυναμική νεφρική λειτουργία[15]. Οι μοναδικές πληροφορίες που παρέχονται από τις μελέτες της πυρηνικής ιατρικής, συμπεριλαμβανομένης της εκτίμησης της σχετικής λειτουργικότητος των νεφρών, είναι αποφασιστικές στην περαιτέρω αντιμετώπιση των ασθενών.

Το ραδιοφάρμακο εκλογής στη διερεύνηση της αποφρακτικής ουροπάθειας είναι το Tc^{99m}-MAG3 και η κλασική μελέτη που διεξάγεται είναι το ραδιοϊσοτοπικό νεφρόγραμμα. Ένα τυποποιημένο πρωτόκολλο εφαρμόζεται για αυτόν τον τύπο εξέτασης[16]. Οι ασθενείς πρέπει να ενυδατωθούν καλά πριν από την εξέταση. Η μελέτη μπορεί να διεξαχθεί με τον ασθενή να κάθεται όρθιος ή ύπτιος. Η κύστη εκκενώνεται αμέσως πριν αρχίσει η εξέταση. Οι εικόνες περιλαμβάνουν δυναμικές, εν σειρά, σπινθηρογραφικές λήψεις του νεφρού και της κύστης, για περίπου 20-40 λεπτά μετά από την ενδοφλέβια έγχυση του ραδιοφαρμάκου. Επί παρουσίας απόφραξης, χορηγείται ενδοφλέβια διουρητικό (συνήθως furosemide 0,5mg/kg) και οι πρόσθετες εικόνες λαμβάνονται για άλλα 15-20 λεπτά. Ακολουθεί ανάλυση δεδομένων με κατασκευή ιστογραμμάτων (ραδιενεργές κρούσεις/χρόνος) σε περιοχές ενδιαφέροντος που περιλαμβάνουν τους νεφρούς, την ουροδόχο κύστη και το background.

Η φυσιολογική καμπύλη του νεφρογράμματος έχει τρεις ευδιάκριτες φάσεις. Η πρώτη φάση, που χαρακτηρίζεται από μια γρήγορη άνοδο αμέσως μετά από την έγχυση του ραδιοφαρμακου, απεικονίζει τη νεφρική αιμάτωση (εικόνα 6). Η δεύτερη φάση του νεφρογράμματος χαρακτηρίζεται από μια πιο βαθμιαία αύξηση και απεικονίζει τη νεφρική διήθηση του ραδιοανιχνευτή. Μια φυσιολογική νεφρογραφική καμπύλη φτάνει σ' ένα οξύαιχμο peak σε 2 έως 5 λεπτά και στη συνέχεια ακολουθεί η τρίτη φάση του νεφρογράμματος. Αυτή η φάση απέκκρισης χαρακτηρίζεται από βαθμιαία πτώση κλίσης της καμπύλης, με μια αντίστοιχη αργή άνοδο της καμπύλης της ουροδόχου κύστεως. Ο χρόνος που απαιτείται φυσιολογικά για την αποχέτευση του 50% του ραδιοϊχνηθέτη είναι λιγότερο από 10 λεπτά.

Η νεφρική λειτουργία αξιολογείται πρωτίστως από τη δεύτερη φάση του νεφρογράμματος (διηθητική φάση), όταν η δραστηριότητα σε κάθε νεφρό είναι ανάλογη προς ERPF και, σε πολύ μικρότερη έκταση, προς το GFR. Μια αποφρακτική ουροπάθεια, ανάλογα με το βαθμό και τη διάρκειά της, επηρεάζει συχνά το 2ο και το 3ο σκέλος της νεφρογραφικής καμπύλης. Ένα φυσιολογικό νεφρόγραμμα αποκλείει κλινικά τη σημαντική απόφραξη. Όταν η παρεμπόδιση είναι αξιολογήσιμη, η τρίτη φάση του νεφρογράμματος γίνεται επίπεδη ή έχει ανοδική καταγραφή, ανάλογα με τη σοβαρότητά της (εικόνα 7). Η χρήση φουροσεμίδης είναι διαγνωστική. Αυξημένη συλλογή ούρων που λύεται μετά τη χορήγηση διουρητικού αντιστοιχεί σε άτονη συνήθως πύελο, με αποκατάσταση της παραμόρφωσης της νεφρογραφικής καμπύλης. Η επιδείνωση της μορφολογίας της νεφρογραφικής καμπύλης δηλώνει σημαντική απόφραξη. Με τη χορήγηση φουροσεμίδης επιτυγχάνεται η διαφοροδιάγνωση εξωνεφρικής πυέλου από απόφραξη πυελονεφριτικής συμβολής και συγγενών ουρητηροεκτασιών από αποφρακτικές νόσους, ενώ επιπλέον είναι δυνατή η μελέτη απόφραξης μετεμφυτευμένων ουρητήρων. Ο υπολογισμός της σχετικής λειτουργικότητας με βάση την κατανομή των ραδιενεργών κρούσεων στο νεφρικό παρέγχυμα στις πρώιμες σπινθηρογραφικές λήψεις, επί σημαντικού βαθμού απόφραξης, είναι αναξιόπιστος και τίθεται η ένδειξη στατικού σπινθηρογραφήματος με Tc^{99m}-DMSA.

Εικόνα 1. *Ένας σύγχρονος σταθμός τομογραφικής SPECT γ-Camera (Single Photon Emission Tomography).*

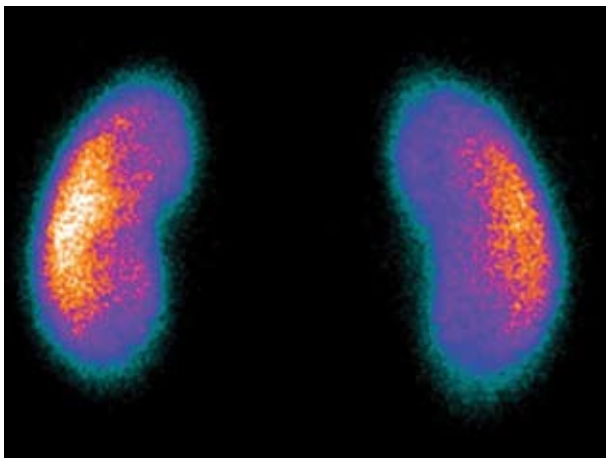

Εικόνα 2. *Φυσιολογική απεικόνιση νεφρικού φλοιού στο στατικό σπινθηρογράφημα νεφρών με ^{99m}Tc-DMSA (οπίσθια λήψη).*

Πρωτοπαθής νεφρική νόσος

Η διαφορική διάγνωση της οξείας νεφρικής ανεπάρκειας περιλαμβάνει την αποφρακτική ουροπάθεια και την πρωτοπαθή νεφρική νόσο, όπως οξεία σωληναριακή νέκρωση (ATN), διάμεση νεφρίτιδα και σπειραματονεφρίτιδα. Όπως αρχικά περιγράφεται στη διεθνή βιβλιογραφία, η διαγνωστική προσέγγιση με Tc^{99m}-MAG3 μπορεί να αποτελέσει χρήσιμο εργαλείο για τη διαφοροδιάγνωση της αποφρακτικής ουροπάθειας, ATN και πρωτοπαθών νεφρικών νόσων[17].

Ο Blaustein και οι συνεργάτες του[18] έχουν προτείνει ένα σαφές μοντέλο της ATN με MAG3, στη νεφρική απεικόνιση στους νεφρούς των νεογνών. Ασθενείς με ATN απεικονίζονται με βαθμιαία αυξανόμενη λήψη στο νεφρικό παρέγχυμα για 60 λεπτά, με ελάχιστη ή καμία απέκκριση στη ανώτερη ουροφόρο οδό. Αντίθετα, σε ασθενείς με σπειραματονεφρίτιδα ή με διάμεση νεφρίτιδα, η παρεγχυματική νεφρική κατανομή του ραδιοϊχνηθέτη είναι πτωχή και η βιοψία είναι πιθανά η ενδεδειγμένη τελική απόφαση για τη διάγνωση[19].

Απεικόνιση των νεφρικών φλεγμονών

Η σπινθηρογραφική μελέτη μπορεί να χρησιμοποιηθεί για να προσδιορίσει και να ελέγξει τις φλεγμονές που αντιμετωπίζονται στην ουρολογική πρακτική. Το κιτρικό γάλλιο 67 (Gallium^{67}), το ίνδιο 111 (Indium^{111}) και τα Tc^{99m}-επισημασμένα λευκά κύτταρα αίματος (Tc^{99m}-WBC) συγκεντρώνονται στους φλεγμονώδεις ιστούς. Κανένας διαθέσιμος μέχρι σήμερα ανιχνευτής δεν μπορεί να διακρίνει τη λοίμωξη από την άσηπτη φλεγμονή. Το γάλλιο συσσωρεύεται επίσης σε μερικούς όγκους και δεν μπορεί να προσφέρει διαφοροδιαγνωστικά στο διαχωρισμό των καλοήθων και των κακοήθων μολυσματικών διαδικασιών. Το κιτρικό άλας του γαλλίου εγχέεται ενδοφλεβίως και η απεικόνιση στην περιοχή της κοιλιακής χώρας γίνεται 48 ώρες αργότερα. Μια μελέτη επανάληψης μπορεί να ληφθεί σε 72 ώρες για να διαφοροδιαγνωστούν πιθανές φλεγμονώδεις ή νεοπλασματικές βλάβες από τη φυσιολογική συσσώρευση γαλλίου στο έντερο. Εάν υπάρχει κλινική επείγουσα ανάγκη για να καταστεί μια διάγνωση πιο έγκαιρη, η απεικόνιση σε 24 ώρες -ή ακόμα και σε 4-6 ώρες- θα εντοπίσει πιθανά μια εστία λοίμωξης, αν και η λεπτομέρεια σαφώς δεν θα είναι διακριτή πριν από 2 ημέρες. Επίσης, η φυσιολογική πρόσληψη του γαλλίου από τους νεφρούς μπορεί να παραμείνει μέχρι 24 ώρες μετά από την έγχυση και μπορεί να συγκαλύψει μια νεφρική φλεγμονή. Ένα σπινθηρογράφημα νεφρών ή μια σπινθηρογραφική μελέτη απεικόνισης ήπατος / σπληνός με θειούχο κολλοειδές μπορούν να εφαρμοστούν στην ίδια θέση με την ανίχνευση του γαλλίου, για να εντοπίσουν οποιεσδήποτε παθολογικές περιοχές της λήψης του γαλλίου ακριβέστερα. Προσφάτως, η τομογραφία μονήρους εκπομπής φωτονίων (SPECT) που εφαρμόζεται ταυτόχρονα με τη CT έχει βελτιώσει κατά πολύ τον εντοπισμό τέτοιων βλαβών.

Για το Indium^{111} ή την Tc^{99m}-επισήμανση λευκών (Tc^{99m}-WBC), η απεικόνιση απαιτεί περίπου 60mL του αίματος (εξωσωματική επισήμανση και επαναχορήγηση). Η απεικόνιση με Indium^{111}-WBC αρχίζει σε 24 ώρες, ενώ αυτή με Tc^{99m}-WBC αρκετές ώρες μετά από την επισήμανση και την επαναχορήγηση. Κανένας ιχνηθέτης από αυτούς δεν είναι ιδανικός για την ουρολογική απεικόνιση, λόγω της φυσιολογικής συσσώρευσης στα νεφρά και την κύστη, ένα πρόβλημα που δεν έχουμε με το γάλλιο εφ' όσον λαμβάνονται οι εικόνες σε χρόνο μεγαλύτερο από 24 ώρες μετά από τη χορήγηση.

Οξεία και χρόνια πυελονεφρίτις

Η σπινθηρογραφική μελέτη του νεφρικού φλοιού με Tc^{99m}-DMSA ή Tc^{99m}-GHA μπορεί να ανιχνεύσει την οξεία πυελονεφρίτιδα και τις εστιακές νεκρωτικές βλάβες επί χρόνιας πυελονεφρίτιδας. Απεικονίζονται εστιακές περιοχές μειωμένης καθήλωσης του ραδιοϊχνηθέτη με συντήρηση του νεφρικού περιγράμματος. Οι αντίστοιχες φλοιώδεις βλάβες εντοπίζονται στο 50 -90% των παιδιών με εμπύρετο ουρολοίμωξη (UTI)[20].

Στην οξεία πυελονεφρίτιδα, ο σπινθηρογραφικός έλεγχος αναδεικνύει εστιακές περιοχές μειωμένης καθήλωσης του ραδιοφαρμάκου (μειωμένη λειτουργικότητα), τη στιγμή που άλλες ιατρικές μέθοδοι απεικόνισης μπορεί να είναι φυσιολογικές ή να παρουσιάσουν δευτερεύουσες ανατομικές αλλοιώσεις. Τα παθολογικά αυτά ελλείμματα μπορεί να είναι αποτέλεσμα μια κυστεο-ουρητηρικής παλινδρόμησης ή μιας λοίμωξης του νεφρικού παρεγχύματος όπως επί οξείας πυελονεφρίτιδος. Το σπινθηρογράφημα αποτελεί εξέταση επιλογής για την παρακολούθηση σε ασθενείς που έχουν χρόνια πυελονεφρίτιδα. Αν και η ανατομία παρεγχυματικών ή νεκρωτικών περιοχών του φλοιού υφίσταται μικρές αλλαγές και αυτές είναι δύσκολο να αξιολογηθούν, η σπινθηρογραφική απεικόνιση μπορεί να καθορίσει ποσοτικά εάν η ασθένεια είναι σταθερή, προοδευτική, ή βελτιούμενη.

Νεφρικά αποστήματα

Η κλινική εικόνα, επί παρουσίας νεφρικού αποστήματος, είναι συνήθως αρκετά θορυβώδης, με πυρετό και άλγος στην οσφυϊκή χώρα, παρόμοια με αυτά της πυελονεφρίτιδας. Ένας σημαντικός αριθμός ασθενών μπορεί να έχει αρνητική ανάλυση ούρων όταν το απόστημα δεν επικοινωνεί με το πυελοκαλυκικό.

Αν και το σπινθηρογράφημα μπορεί να εντοπίσει και να απεικονίσει το απόστημα ως εστιακή μειωμένη καθήλωση, η σπινθηρογραφική εικόνα δεν είναι διαγνωστική. Το γάλλιο ή η απεικόνιση με WBC μπορεί να εντοπίσουν την περιοχή του αποστήματος, όμως στις περισσότερες περιπτώσεις η διαφοροδιάγνωση από την πυελονεφρίτιδα είναι δύσκολη. Το κιτρικό γάλλιο και τα επισημασμένα λευκά είναι χρήσιμα στην ανίχνευση των κοιλιακών αποστημάτων, ειδικότερα εκείνων που εμπλέκουν τον ψοΐτη μυ.

Νέα ραδιοφάρμακα για τη διάγνωση των φλεγμονωδών καταστάσεων

Το Fanolesomab (FNB), ένα Tc^{99m}-labeled murine αντι-CD15 IgM μονοκλωνικό αντίσωμα που στοχεύει συγκεκριμένα τα ουδετερόφιλα, είναι ένα νέο ραδιοφάρμακο που ανιχνεύει και εντοπίζει τις φλεγμονές. Το FNB φαίνεται να δίνει χρήσιμες πληροφορίες στην ανίχνευση φλεγμονωδών καταστάσεων, όπως η σκωληκοειδίτιδα ή άλλη ενδοκοιλιακή φλεγμονή. Έχει το πλεονέκτημα της απεικόνισης μερικά μόλις λεπτά μετά από την έγχυση, το ότι επισημαίνεται με Tc^{99m} (επιτρέποντας καλύτερη λεπτομέρεια εικόνας) και το ότι παρασκευάζεται εύκολα και ταχύτατα. Το FNB είναι πιθανό να αντικαταστήσει το γάλλιο και τα επισημασμένα λευκά κύτταρα για την σπινθηρογραφική ανίχνευση των φλεγμονών, εκτός από τους νεφρούς, όπου η φυσιολογικά αυξημένη καθήλωση του FNB περιορίζει την ειδικότητα και την ευαισθησία του.

Νεφρική μεταμόσχευση

Ο ραδιοϊσοτοπικός έλεγχος μεταμοσχευμένου νεφρού προσφέρει σημαντικά στη μελέτη των άμεσων και των απώτερων επιπλοκών της νεφρικής μεταμόσχευσης. Η λειτουργία του μεταμοσχευμένου νεφρού παρακολουθείται με διαδοχικές εξετάσεις σχεδόν καθημερινά, τις πρώτες ημέρες μετά από τη μεταμόσχευση, και, προοδευτικά, σε αραιότερα διαστήματα. Χρησιμοποιούμε το δυναμικό σπινθηρογράφημα νεφρών με I^{123} / I^{131} Hippuran ή Tc^{99m}-DTPA.

Οι κυριότερες επιπλοκές που ελέγχονται ραδιοϊσοτοπικά είναι:

1. Απόρριψη μοσχεύματος (υποροξεία, οξεία ή χρονία): ασθενής πρόσληψη του ραδιοφαρμάκου από το μόσχευμα και επηρεασμένες, με προοδευτικά επιδεινούμενη πορεία, όλες οι φάσεις του δυναμικού σπινθηρογραφήματος. Στη χρόνια απόρριψη παρατηρείται αργή και προοδευτική επιδείνωση της λειτουργικότητος του νεφρού, που αφορά κυρίως τη διήθηση και την απέκκριση.
2. Οξεία σωληναριακή νέκρωση (συχνή σε πτωματικά μοσχεύματα): η αγγειακή φάση επηρεάζεται λιγότερο από τις υπόλοιπες (διαφοροδιαγνωστικό σημείο).
3. Απόφραξη ή στένωση νεφρικής αρτηρίας: «φάντασμα» νεφρού – πλήρης απουσία απεικόνισης νεφρικού παρεγχύματος – ένδειξη για άμεση χειρουργική αποκατάσταση.
4. Θρόμβωση νεφρικής φλέβας.
5. Απόφραξη ουρητήρα.
6. Νεφροτοξικότητα ανοσοκατασταλτικών (κυκλοσπορίνη).
7. Λεμφοκήλη: «ψυχρή» εστία σπινθηρογραφικά, δίπλα στο νεφρό ή στην ουροδόχο κύστη.
8. Λοιμώξεις.

Κυστεο-ουρητηρική παλινδρόμηση (ΚΟΠ)

Η ανιούσα ραδιοϊσοτοπική κυστεογραφία θεωρείται ίσως η πιο ευαίσθητη απεικονιστική μέθοδος ανίχνευσης της ΚΟΠ. Η 50-100 φορές μικρότερη ακτινική επιβάρυνση των μικρών ασθενών, έναντι της αντίστοιχης ακτινολογικής μεθόδου, την καθιστά εξέταση επιλογής επί ουρολοιμώξεων για ανίχνευση ΚΟΠ. Η σπινθηρογραφική απεικόνιση περιλαμβάνει εν σειρά δυναμικές σπινθηρογραφικές λήψεις, κατά τη διάρκεια της -μέσω ουροκαθετήρα- πλήρωση της ουροδόχου με επισημασμένο ορό με Tc^{99m}-DTPA, η οποία ακολουθείται από σειρά δυναμικών λήψεων της φάσης της ενεργητικής ούρησης των μικρών ασθενών. Μπορεί να γίνει ψηφιακός υπολογισμός ποσότητος παλινδρομούμενων ούρων, να καταγραφεί η συχνότητα και η διάρκεια των επεισοδίων και να εκτιμηθεί η σοβαρότητα μέσω σταδιοποίησης της ΚΟΠ (εικόνα 8).

Ουρολογική ογκολογία

Η πυρηνική ιατρική έχει καθοριστική συμβολή στην ανίχνευση χωροκατακτητικών βλαβών, όσο και στην ανίχνευση δευτεροπαθών εντοπίσεων κακοήθων νεοπλασιών του ουρο-γεννητικού συστήματος και εντάσσεται στη καθημερινή κλινική πρακτική.

Μεταστατική νόσος

Η συμβατική σπινθηρογραφική απεικόνιση έχει μια μακροχρόνια ιστορία στην έρευνα για τις μεταστάσεις οστών στις ουρολογικές κακοήθειες[21]. Το κλασικό σπινθηρογράφημα οστών με επισημασμένο διφωσφορικό με Tc^{99m}, είναι η πιο ευαίσθητη μέθοδος για τη διερεύνηση μεταστάσεων στα οστά (εικόνα 9). Ψευδώς αρνητικά ευρήματα μπορεί να υπάρχουν ωστόσο, ειδικά στις περιπτώσεις μεταστάσεων μυελού των σπονδύλων[22]. Η MRI είναι ιδιαίτερα ευαίσθητη για τη σχετική διερεύνηση (υψηλή ευαισθησία).

Μια θετική σπινθηρογραφική εξέταση οστών δεν είναι ειδική για κακοήθεια (χαμηλή ειδικότητα) και απαιτεί συχνά την επιβεβαίωση από αντίστοιχη ακτινογραφία, CT ή MRI. Ένα λεπτομερές ιστορικό, συμπεριλαμβανομένων των πληροφοριών σχετικά με πρόσφατα κατάγματα ή κακώσεις, χειρουργικές επεμβάσεις ή γνωστές αρθριτικές βλάβες, οδηγεί πάντα τη διαγνωστική προσέγγιση των ευρημάτων. Οι ασθενείς που έχουν διάχυτη και καθολική μεταστατική νόσο οστών δείχνουν ομοιόμορφη και έντονη καθήλωση του ραδιοφαρμάκου στα οστά, χωρίς ή με ασθενή απεικόνιση του νεφρικού παρεγχύματος και της ουροδόχου κύστεως και με ελάχιστη απεικόνιση background μαλακών μορίων. Αυτό το φαινόμενο αναφέρεται ως «superscan», επειδή η έξοχη και λεπτομερής σκελετική απεικόνιση μπορεί να εκληφθεί από άπειρους διαγνωστές ως φυσιολογικό bone-scan[23]. Παρατηρείται συνήθως στους ⇨

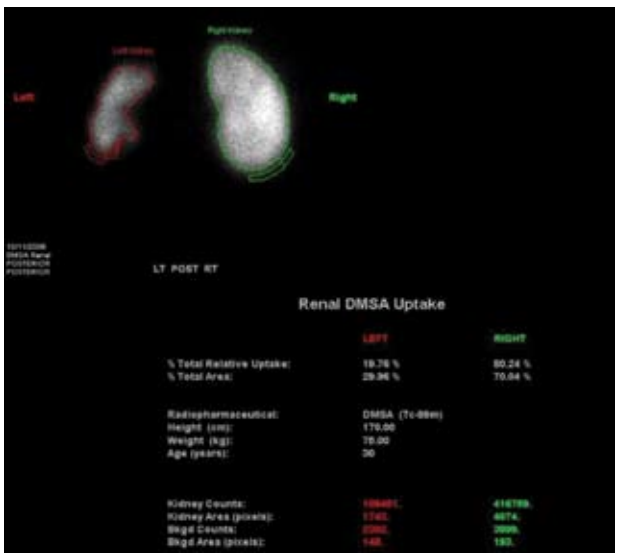

Εικόνα 3. *Στατικό σπινθηρογράφημα νεφρών με ^{99m}Tc-DMSA (οπίσθια λήψη). Χρόνιες νεφριτικές αλλοιώσεις αριστερού νεφρού και επεξεργασία ψηφιακών δεδομένων για την εκτίμηση της σχετικής λειτουργικότητος του δεξιού νεφρικού φλοιού και του αριστερού νεφρικού φλοιού.*

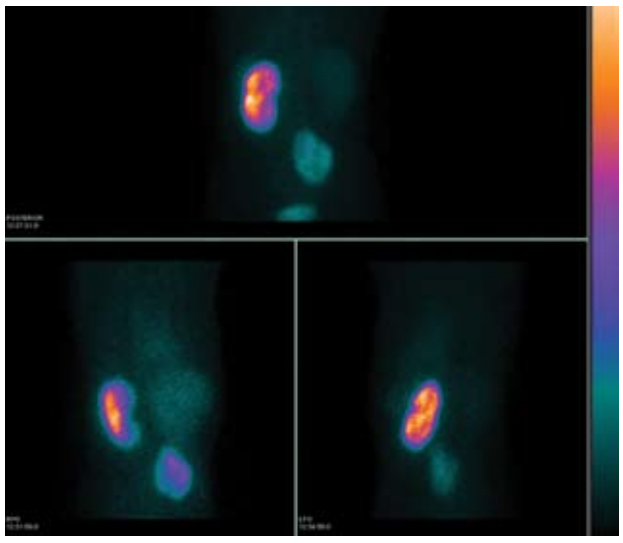

Εικόνα 4. *Σπινθηρογραφική απεικόνιση με ^{99m}Tc-DMSA ενδοκοιλιακού έκτοπου δεξιού νεφρού με συνοδές νεφριτικές αλλοιώσεις, οι οποίες συνυπάρχουν και στον νομότοπο αριστερό νεφρό (οπίσθια και οπίσθιες λοξές λήψεις).*

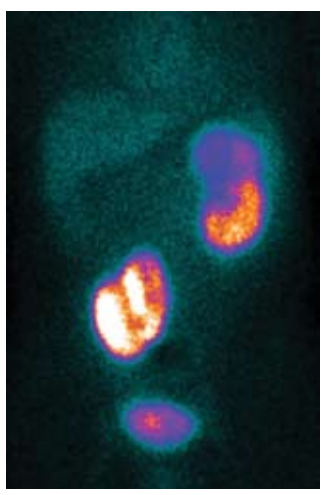

Εικόνα 5. *Στατικό σπινθηρογράφημα με ^{99m}Tc-DMSA: διακρίνεται έκτοπος νεφρός αριστερά και σταυρωτή εκτοπία υπεράριθμου νεφρού αριστερά (οπίσθια λήψη).*

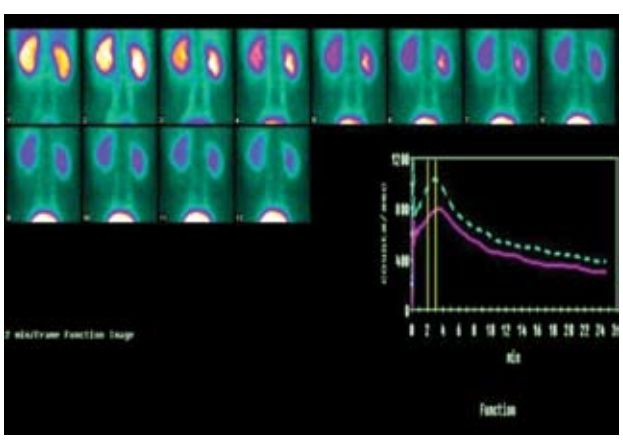

Εικόνα 6. *Δυναμικό σπινθηρογράφημα νεφρών με ^{99m}Tc-DTPA (οπίσθια λήψη). Φυσιολογική απεικόνιση νεφρογραφικών καμπυλών δεξιού και αριστερού νεφρού.*

ασθενείς που έχουν μεταστατικό προστατικό καρκίνο, με διάχυτες οστικές μεταστάσεις. Για τις οστεοβλαστικές μεταστάσεις οστών που εντοπίζονται στον προστατικό καρκίνο, το κλασικό σπινθηρογράφημα οστών φαίνεται να υπερέχει της τομογραφίας εκπομπής ποζιτρονίων (FDG-PET)[24]. Τα τελευταία χρόνια, η PET χρησιμοποιείται όλο και περισσότερο στην ανίχνευση, τη σταδιοποίηση και τον έλεγχο μιας ευρείας γκάμας κακοηθειών. Στην ουρολογική πρακτική, η FDG-PET μπορεί να αποκαλύψει τις απομακρυσμένες μεταστάσεις και να αναδείξει την τοπική υποτροπή στον προστάτη, την κύστη και τον καρκίνο των όρχεων.

Προστατικός καρκίνος

Αν και το συμβατικό υπερηχοτομογράφημα και η MRI είναι σε θέση να προσδιορίσουν τα ανατομικά χαρακτηριστικά γνωρίσματα του προστατικού καρκίνου, διάφορες μελέτες αναδεικνύουν την PET χρήσιμη στον μετεγχειρητικό έλεγχο των ασθενών με καρκίνο του προστάτη. Ίσως να υπάρξει στο μέλλον ένας ρόλος για την PET στον έλεγχο ασθενών που έχουν ορμονοάντοχο ή μεταστατικό καρκίνο του προστάτη και που υποβάλλονται σε διερευνητικές και νέες θεραπευτικές προσεγγίσεις.

Καρκίνος των όρχεων

Η σταδιοποίηση του ορχικού καρκίνου περιλαμβάνει τον ιστολογικό τύπο, τους καρκινικούς δείκτες ορού και τη CT. Αν και οι οπισθοπεριτοναϊκοί λεμφαδένες μπορεί να μην είναι διογκωμένοι, με βάση τα κριτήρια της CT, η παθολογοανατομία των οπισθοπεριτοναϊκών λεμφαδένων μπορεί να αποκαλύψει θετική λεμφαδενική νόσο σε 20-30% των περιπτώσεων. Συνολικά για τη CT έχουν αναφερθεί ψευδώς αρνητικά ποσοστά, που υπερβαίνουν το 50% και ψευδώς θετικά ποσοστά υψηλά, μέχρι και 40%. Η FDG-PET βιβλιογραφικά καταγράφεται ως πιο αξιόπιστη εξέταση από την CT στη σταδιοποίηση του καρκίνου των όρχεων[25], αλλά, όπως με την CT, η διακριτική ικανότητα της απεικόνισης με PET περιορίζει τη δυνατότητά της να ανιχνεύσει τις μικρομεταστάσεις. Θεωρητικά, η PET μπορεί να είναι μια χρήσιμη εξέταση στη διαφοροδιάγνωση μιας ίνωσης ή νέκρωσης από μια επίμονη ή υποτροπιάζουσα ενεργό νόσο. Επιπλέον, η PET μπορεί να είναι πολύτιμη στην εκτίμηση της ανταπόκρισης των ασθενών σε ένα χημειοθεραπευτικό σχήμα[26].

Καρκίνος της ουροδόχου κύστης

Η ανακάλυψη του καρκίνου της ουροδόχου κύστεως χρησιμοποιώντας PET είναι περιορισμένη, επειδή η FDG απεκκρίνεται φυσιολογικά εντός του ουροποιητικού συστήματος. Εντούτοις, μερικές μικρές μελέτες έχουν καταγράψει τη χρησιμότητα της FDG-PET για την αξιολόγηση της υποτροπιάζουσας ή υπολειμματικής νόσου. Μπορεί να έχει θέση επίσης στην ανίχνευση των λεμφαδενικών μεταστάσεων. Περαιτέρω μελέτες είναι απαραίτητες έως ότου η χρήση της PET μπει στην καθημερινή πρακτική, όσον αφορά στη διερεύνηση του καρκίνου της ουροδόχου κύστεως[27].

Φαιοχρωμοκύττωμα

Τα φαιοχρωμοκυττώματα προέρχονται από τα χρωμιόφιλα κύτταρα του μυελού των επινεφριδίων. Μπορούν να προκαλέσουν σοβαρή υπέρταση και επομένως είναι ζωτικώς σημαντικό να εντοπιστούν και να προσδιοριστούν όλες οι περιοχές (έκτοπες και νομότοπες). Το σπινθηρογράφημα με MIBG (Meta-iodobenzyl-guanidine), που χρησιμοποιεί I^{123} ή I^{131}, είναι ιδιαίτερα χρήσιμο για την ανίχνευση των έκτοπων φαιοχρωμοκυττωμάτων και επίσης για τον προσδιορισμό της μεταστατικής ή της τοπικά υποτροπιάζουσας νόσου, επειδή, αντίθετα από το υπερηχοτομογράφημα, την CT ή την MRI, είναι μια ολόσωμη, λειτουργική τεχνική απεικόνισης[28].

Η ευαισθησία του σπινθηρογραφήματος με MIBG στην ανίχνευση του φαιοχρωμοκυττώματος φτάνει το 90%, με ειδικότητα πάνω από 90%, συγκρινόμενο με την CT ή την MRI. Ωστόσο αν και το MIBG θεωρείται η εξέταση εκλογής για την ανίχνευση του εκτόπου φαιοχρωμοκυττώματος, είναι πιθανό να χρειαστεί η PET για την ανάδειξή του σε μερικές περιπτώσεις. Βιβλιογραφικά αναφέρονται περιπτώσεις «ψευδώς αρνητικών» ευρημάτων με το MIBG, που αναδείχτηκαν ενεργά έκτοπα φαιοχρωμοκυττώματα με την FDG-PET[29]. Κατά συνέπεια ένδειξη για FDG-PET αποτελεί η θετική για φαιοχρωμοκύττωμα βιοχημική εικόνα με αρνητικά ευρήματα των CT, MRI, MIBG.

Διαχείριση του οστικού άλγους στους ασθενείς με καρκινική νόσο

Ένας σημαντικός αριθμός ασθενών που έχουν προχωρημένο καρκίνο παρουσιάζουν αυξημένο πόνο στα οστά. Τα τρέχοντα πρότυπα της παρηγορητικής αντιμετώπισης περιλαμβάνουν τη χρήση ναρκωτικών φαρμάκων. Εντούτοις, σημαντικές παρενέργειες και κακή ποιότητα ζωής σχετίζονται με αυτόν τον τύπο θεραπείας. Διάφορα ραδιοφάρμακα είναι διαθέσιμα σήμερα για τη μείωση του οστικού άλγους και η χρήση τους μπορεί να περιορίσει την ανάγκη για ναρκωτικά φάρμακα και να βελτιώσει έτσι τη γενικότερη ποιότητα ζωής στους εν λόγω ασθενείς[30]. Τα περισσότερα από τα στοιχεία που υποστηρίζουν τη χρήση ραδιοφαρμάκων για τη θεραπεία του πόνου των οστών προέρχονται από τις μελέτες για το μεταστατικό καρκίνο του μαστού, του προστάτη και του καρκίνου των πνευμόνων, αν και οποιοσδήποτε καρκίνος με θετικό σπινθηρογράφημα οστών για μεταστατική νόσο είναι δυνητικά υποκείμενος στη θεραπεία[31]. Η διάρκεια της ανταπόκρισης κυμαίνεται γενικά από μερικές εβδομάδες μέχρι μερικούς μήνες. Αυτήν την περίοδο, τρία ραδιοφαρμακα είναι εμπορικά διαθέσιμα για τη διαχείριση του οστικού πόνου: φωσφορικό άλας νατρίου (P^{32}), χλωριούχο στρόντιο-89 (Sr^{89}) και σαμάριο-153 (Sm^{153}).

Sodium phosphate

Το P^{32} ήταν σε χρήση από τη δεκαετία του '50 για να ανακουφίσει τα οστικά άλγη από το μεταστατικό καρκίνο του προστάτη και του μαστού. Μετά από ενδοφλέβια ή από του στόματος χορήγηση, το ραδιενεργό φωσφορικό άλας ενσωματώνεται στον υδροξυαπατίτη. Οι πρώτες μελέτες έδειξαν τα καλά ποσοστά ανταπόκρισης (60-85%) που επιβεβαιώνονται και από τα πιο πρόσφατα στοιχεία[32]. Σημαντικά πλεονεκτήματα του P^{32} περιλαμβάνουν τη δυνατότητα της χορήγησης από το στόμα, το γεγονός ότι δεν είναι απαραίτητο να χορηγείται υπό άσηπτες συνθήκες, το ότι δεν έχει πυρετογόνες δράσεις και η σχετικά χαμηλή δαπάνη του[33].

Strodium-89 chloride

Το Sr^{89}, όπως και ο P^{32}, έχει χρησιμοποιηθεί επιτυχώς για την αντιμετώπιση του οστικού άλγους για πολλά χρόνια. Μια λεπτομερής ανασκόπηση από τον Silberstein και τους συνεργάτες του[31], 18 δημοσιευθέντων μελετών, κατέδειξε ένα γενικό ποσοστό ανταπόκρισης που φτάνει το 65%, με το ποσοστό απάντησης άμεσα ανάλογο προς τη χορηγούμενη δόση.

Samarium-153-ethylene-diamine-tetramethylenephosphonate

Το samarium-153 δεσμεύεται στον υδροξυαπατίτη μέσω χημειοαπορρόφησης και της αντίδρασης υδρόλυσης με το οξυγόνο στο μόριο του απατίτη. Διάφορες μελέτες έχουν παρουσιάσει ποσοστά ανταπόκρισης 55-80%[34]. Η κύρια ανεπιθύμητη αντίδραση των ραδιοφαρμάκων αυτών είναι η μυελοτοξικότητά τους. Αρκετές περιπτώσεις θανάτου μετά από χορήγηση Sr^{89} και Sm^{153} έχουν περιγραφεί. Αυτοί οι θάνατοι ήταν αποτέλεσμα της σοβαρής θρομβοκυττοπενίας, η οποία μπορεί να είναι πολυπαραγοντικής αιτιολογίας στους ασθενείς με προχωρημένη καρκινική νόσο. Μια αρχική αύξηση του άλγους, 48-72 ώρες μετά από τη χορήγηση του φαρμάκου, γνωστή ως «φαινόμενο αναζοπύρωσης» (flare phenomenon), έχει περιγραφεί επίσης στα 2/3 των ασθενών. Το φαινόμενο αυτό ακολουθείται από μια θεραπευτική κατευναστική ανταπόκριση.

Συμπέρασμα

Οι ουρολόγοι χρησιμοποιούν τις ραδιοϊσοτοπικές τεχνικές πολύ συχνά στην αξιολόγηση της λειτουργίας νεφρών και την ανίχνευση της αποφρακτικής ουροπάθειας. Οι ισοτοπικές μελέτες της Πυρηνικής Ιατρικής είναι σημαντικές επίσης στον εντοπισμό φλεγμονών της κοιλιακής χώρας, στη διαφορική διάγνωση των επιπλοκών της νεφρικής μεταμόσχευσης και στη σταδιοποίηση των κακοηθειών του ουρο-γεννητικού συστήματος. Πρόσφατα, η PET, χρησιμοποιώντας το ^{18}F-flurodexyglucose, έχει επεκτείνει το ρόλο στην ισοτοπική απεικόνιση της καρκινικής νόσου. Εντούτοις, η εφαρμογή αυτών των τεχνικών στις ουρολογικές κακοήθειες βρίσκεται ακόμη υπό διερεύνηση. Αυτήν την περίοδο, τα ραδιενεργά μονοκλωνικά αντισώματα και οι ανιχνευτές ποζιτρονίων αξιολογούνται όσον αφορά στις διαγνωστικές και θεραπευτικές εφαρμογές τους στις ουρολογικές κακοήθειες. Τα σύγχρονα ραδιοφάρμακα είναι πιθανό να διαδραματίσουν στο μέλλον έναν σημαντικό και ίσως μεταβαλλόμενο ρόλο στη διαγνωστική και θεραπευτική φαρέτρα του ουρολόγου.

Βιβλιογραφία

1. Freeman L, Lutzker L. Clinical Radionuclide Imaging. Vol I, 1984; p.725.
2. Blaufox MD. Procedures of choice in renal nuclear medicine. J Nucl Med 1991; 1301-1309.
3. Goldfarb RC, Srivastara NC, Grotas AB, Ongseng F, Nagler HM. Radionuclide Imaging in Urology. Urol Clin N Am 2006; 319-328.
4. White AJ, Strydom WJ. Normalization of glomerular filtration rate measurements. Eur J Med 1991; 18:385-390.
5. Doppelfeld E. Untersuchungen zur ^{131}I-Hippuran-Clearance bei der Stauungsniere. Die Extraktion von Para-Amino-Hippursaure und ^{131}I-Hippuran in der akut gestauten Hundeniere.

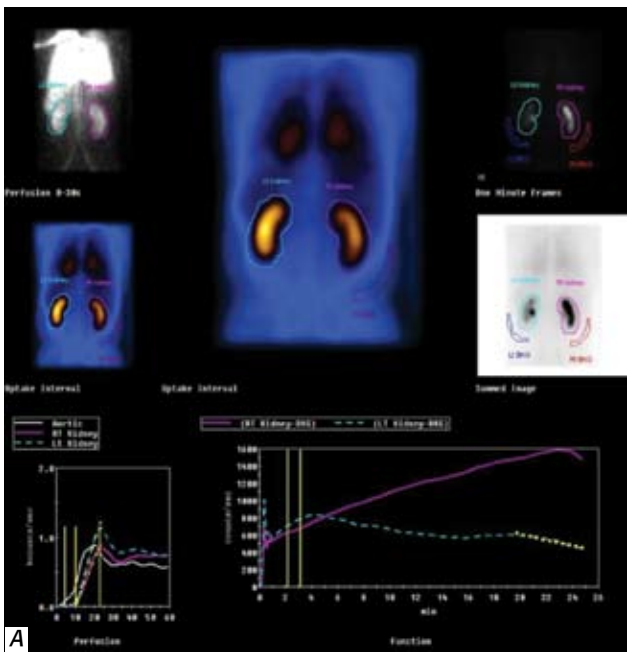

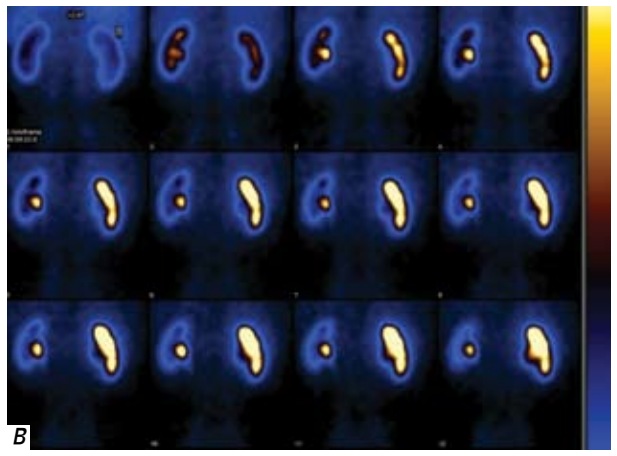

Εικόνα 7. *Δυναμικό σπινθηρογράφημα νεφρών με ^{99m}Tc-DTPA (οπίσθια λήψη). Πλήρης αποφρακτική ουροπάθεια δεξιού νεφρού, μη ανταποκρινόμενη στη χορήγηση της φουροσεμίδης, με απουσία γ' σκέλους (αποχετευτική φάση) νεφρογραφικής καμπύλης δεξιά (7Α) και σταδιακή αύξηση ραδιενέργειας στο πυελοκαλυκικό σύστημα του δεξιού νεφρού (7Β).*



Εικόνα 8. *Ανιούσα ραδιοισοτοπική κυστεογραφία με ^{99m}Tc-DTPA (οπίσθια λήψη). Διακρίνεται η κυστεο-ουρητηρική παλινδρόμηση 5ου βαθμού αμφοτερόπλευρα κατά την φάση της πλήρωσης της ουροδόχου με επισημασμένο ορό μέσω ουροκαθετήρα.*

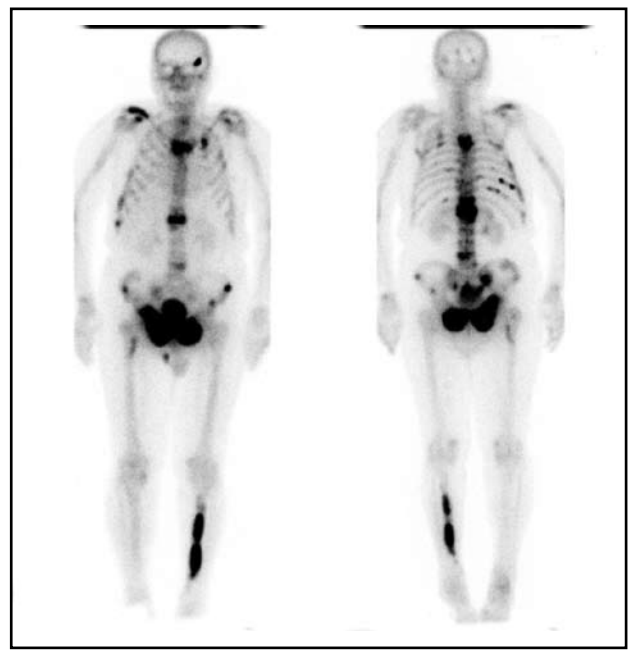

Εικόνα 9. *Ολόσωμο σπινθηρογράφημα οστών με ^{99m}Tc-MDP, σε ασθενή με καρκίνο του προστάτη. Διακρίνονται πολλαπλές οστικές μεταστάσεις στην πρόσθια και στην οπίσθια ολόσωμη σάρωση.*

Nucl Med 1979; 18:181-185.
6. Bubeeck B. Radiation exposure by ^{99m}Tc-MAG3. J Nucl Med 1989; 30:720-721.
7. Frietzberg AR, Kasina S, Eshima D, Johnson DL. Synthesis and biological evaluation of ^{99m}Tc-MAG3 as a hippuran replacement. J Nucl Med 1986; 27:111-116.
8. Schlegel JU, Warlick JT III. Expierance in Urologic diagnosis using a gamma scintillation camera system. J Urol 1972; 198:15-17.
9. Russel CD, Thorstad BL, Yester MV, Stutzman M, Dubovsky EV. Quantitation of renal function with ^{99m}Tc-MAG3. J Nucl Med 1998; 29:1931-1933.
10. Αποστολόπουλος Δ, Κουτσίκος Δ, Βλότζου Ε, Κακαβάκης Κ, Σταύρακα Α. Νεφρική πρόσληψη του ^{99m}Tc-DMSA: Εκτίμηση συνολικής νεφρικής λειτουργίας και του κάθε νεφρού χωριστά. 5ο Πανελλήνιο Συνέδριο Νεφρολογίας - Τόμος περιλήψεων. Χανιά, 1988, σελ. 6.
11. Klopper JF, Hauser W, Atkins HL. Evaluation of ^{99m}Tc-DTPA for the measurement of glomerular filtration rate. J Nucl Med 1972; 13:107-10.
12. Fritzberg AR, Kasina S, Eshima D. Synthesis and biological evaluation of ^{99m}Tc- MAG3 as a hipuran replacement. J Nucl Med 1986; 27:111-16.
13. Lin TH, Khentigan A, Winchell HS. A ^{99m}Tc chelate substitute for organomercurial renal agents. J Nucl Med 1974; 15:34-5.
14. Kanh PC, Dewanjee MK, Brown SS. Routine renal imaging after ^{99m}Tc-glucoheptonate brain scans. J Nucl Med 1976; 17:786-7.
15. Britton K, Nimmon CC, Whitfield HN et al. Obstructive nephropathy: successful evaluation with radionuclides. Lancet 1979; 1:905-7.
16. Gambhir SS, Ell, PJ. Nuclear medicine in clinical diagnosis and treatment. London, Churchill-Livingstone, 2004.
17. Lin E. Significance of early tubular extraction in the first minute of ^{99m}Tc- MAG3 renal transplant scintigraphy. Clin Nucl Med 1998; 23(4):217.
18. Blaustein D et al. The role of Technetium-99m Mag3 renal imaging in the diagnosis of acute tubular necrosis of native kidneys. Clin Nucl Med 2002; 27(3):167.
19. Dubovsky EV. Evaluation of renal transplants. In: Henkin RA, et al (eds). Nuclear medicine. St. Louis, Mo, Mosby, 1996; p.1097-109.
20. Kawashima A. Radiologic evaluation of patients with renal infections. Infect Dis Clin North Am 2003; 17:433-56.
21. Narayan P, Lillian D, Hellstrom W et al. the benefits of combining early radionuclide renal scintigraphy with routine bone scans in patients with prostate cancer. J Urol 1988; 140:1448.
22. Ball JD, Maynard CD. Nuclear imaging in urology. Urol Clin North Am 1979; 6:321.
23. Kim SE, Kim DY, Lee DS et al. Absent or faint renal uptake on bone scan-etiology and significance in metastatic bone disease. Clin Nucl Med 1991; 16:545.
25. Hain SF et al. Fluorodeoxyglucose positron emission tomography in the evaluation of germ cell tumours at relapse. Br J Cancer 2000; 83(7):863-9.
26. Michaeel N et al. FDG-PET after two to three cycles of chemotherapy predicts progression-free and overall survival in high-grade non-Hodgkin lymphoma. Ann Oncol 2005; 16(9):1514-23.
27. Kumar R. PET in the management in urologic malignances. Radiol Clin North Am 2004; 42:1151.
28. Genitourinary imaging: radionuclide imaging. In: Grainger RG, Allison D, Dixon AK (eds). Diagnostic radiology: a textbook of medical imaging. 4th edition, Churchill Livingstone Inc, 2001.
29. Ezuddin S, Fragkaki C. MIBG and FDG PET findings in a patient with malignant pheochromocytoma: a significant discrepancy. Clin Nucl Med 2005; 30(8):579.
30. Atkins HL, Srivastava SC. Radiopharmaceutics for bone malignancy therapy. J Nucl Med Technol 1998; 26:80-3.
31. Silberstein E. Bone cancer therapy. In: Nuclear medicine: Oncology. Society of Nuclear Medicine, 2004; p.261-75.
32. Silberstein EB. The treatment of painful osseous metastases with phosphorus-32-labeled phosphates. Semin Oncol 1993; 20(Suppl.2):10-21.
33. Nair N. Relative efficacy of ^{32}P and ^{89}Sr in palliation in skeletal metastases. J Nucl Med 1999; 40:256-61.
34. Resche I, Chatal JF, Pecking A et al. A dose-controlled study of ^{153}Sm-ethylene-diaminetetramethylenephosphonate (EDTMP) in the treatment of patients with painful bone metastases. Eur J Cancer 1997; 33:1583-91.