ΕΚΔΟΣΕΙΣ ΚΑΥΚΑΣ
KAFKAS PUBLICATIONS

ΕΚΔΟΤΗΣ - ΔΙΕΥΘΥΝΤΗΣ: ΗΛΙΑΣ ΚΑΥΚΑΣ - Δερματολόγος

ΕΚΔΟΣΕΙΣ ΚΑΥΚΑΣ: ΜΕΣΟΓΕΙΩΝ 215, 115 25 ΑΘΗΝΑ
ΤΗΛ.: 2106777590, FAX: 2106756352
E-mail: kafkas@otenet.gr, Website: www.kafkas-publications.com

ΔΙΕΥΘΥΝΣΗ & ΔΗΜΟΣΙΕΣ ΣΧΕΣΕΙΣ: ..... Μαριάννα Δεληγιαννάκη
ΔΙΕΥΘΥΝΣΗ ΔΙΑΦΗΜΙΣΤΙΚΟΥ ΤΜΗΜΑΤΟΣ: .....Νατάσσα Παπαθανασίου
ΔΙΑΦΗΜΙΣΤΙΚΟ ΤΜΗΜΑ: ...Μαρία Μηττά, Αναστάσιος Σέντρης, Έλενα Λαγανά, Χριστίνα Βάτσα
ΔΙΕΥΘΥΝΣΗ ΣΥΝΤΑΞΗΣ: .....Ηλίας Καυκάς
ΣΥΝΤΟΝΙΣΜΟΣ ΥΛΗΣ: .....Βάσω Χαλιώτη
ΔΙΕΥΘΥΝΣΗ ΠΡΟΓΡΑΜΜΑΤΙΣΜΟΥ & ΠΑΡΑΓΩΓΗΣ: ..... Νίκος Τζουρμέτης

ΣΥΝΤΑΚΤΙΚΗ ΕΠΙΤΡΟΠΗ

ΠΡΟΕΔΡΟΣ

ΓΙΑΝΝΟΠΟΥΛΟΣ Α.: *Καθηγητής Ουρολογίας Παν/μίου Αθηνών*

ΜΕΛΗ

ΑΝΕΖΙΝΗΣ Π.: *Διευθυντής Ουρολογικής Κλινικής Νοσοκ. Χανίων*
ΑΝΤΩΝΙΟΥ Ν.: *Διευθυντής Ουρολογικού Τμήματος Νοσοκ. «Αμαλία Φλέμινγκ»*
ΓΙΑΝΝΑΚΟΠΟΥΛΟΣ Ξ.: *Επίκ. Καθηγητής Ουρολογίας Παν/μίου Ιωαννίνων*
ΖΑΧΑΡΗΣ Γ.: *Χειρουργός Ουρολόγος, Λάρισα*
ΚΩΝΣΤΑΝΤΙΝΙΔΗΣ Κ.: *Αναπληρωτής Καθηγητής Ουρολογίας Παν/μίου Αθηνών*
ΛΙΑΚΑΤΑΣ Ι.: *Αν. Διευθυντής Α΄ Ουρολογικής Κλινικής ΓΠΝΑ «Γ. Γεννηματάς»*
ΜΕΛΕΚΟΣ Μ.: *Καθηγητής Ουρολογίας Παν/μίου Θεσσαλίας*
ΠΑΝΟΥΣΑΚΗΣ Γ.: *Αναπληρωτής Διευθυντής Ουρολογίας Νοσ. «Αγ. Σάββας»*
ΠΑΠΑΝΔΡΕΟΥ Χ.: *Χειρουργός Ουρολόγος, Επιμελητής Β' Νοσοκ. Άρτας*
ΠΑΠΑΤΣΩΡΗΣ Γ.: *Διευθυντής Ουρολογικής Κλινικής Νοσοκ. Πατρών*
ΠΙΚΡΑΜΕΝΟΣ Δ.: *Χειρούργος Ουρολόγος, Αθήνα*
ΡΩΜΠΗΣ Β.: *Αν. Διευθυντής Ουρολογικής Κλινικής Ιπποκρατείου Νοσοκ. Θεσ/νίκης*
ΣΕΡΑΦΕΤΙΝΙΔΗΣ Σ.: *Χειρουργός Ουρολόγος*
ΣΚΡΕΠΕΤΗΣ Κ.: *Χειρουργός Ουρολόγος, Επιμελητής Β' Νοσ. Καλαμάτας*
ΣΤΡΑΒΟΔΗΜΟΣ Κ.: *Λέκτορας Ουρολογίας Παν/μίου Αθηνών*
ΤΟΥΛΟΥΠΙΔΗΣ ΣΤ.: *Αναπλ. Καθηγητής Ουρολογίας Παν/μίου Θράκης*
ΦΛΩΡΑΤΟΣ Δ.: *Χειρουργός Ουρολόγος*
ΛΑΜΠΟΥ Χ.: *Διευθυντής Ουρολογικής Κλινικής «Θριάσειο» Νοσοκ. Ελευσίνας*
ΧΡΥΣΟΓΟΝΙΔΗΣ Ι.: *Διευθυντής Ουρολογικής Κλινικής, Νοσοκ. «Αγ. Δημήτριος Θεσ/νίκης»*

ΥΠΕΥΘΥΝΟΣ ΕΠΙΣΤΗΜΟΝΙΚΗΣ ΥΛΗΣ: Ν. ΑΝΤΩΝΙΟΥ

Η Συντακτική Επιτροπή επισημαίνει ότι οι στήλες της εφημερίδας είναι ανοικτές για κάθε συνεργασία συναδέλφου που θα αφορά σε θεραπευτικό θέμα, ανασκόπηση, βιβλιογραφική ενημέρωση γύρω από επίκαιρα ή κλασικά ουρολογικά θέματα

ΟΔΗΓΙΕΣ ΠΡΟΣ ΣΥΓΓΡΑΦΕΙΣ ΤΟΥ INFO UROLOGY

Το "INFO UROLOGY" έχει βασικό στόχο την ενημέρωση των ουρολόγων και των συναφών ιατρικών ειδικοτήτων. Η ύλη δημοσιεύεται με συντομία, σαφήνεια και ακρίβεια και καλύπτει τομείς και θεματολογία από όλο το φάσμα της ουρολογίας.

Το INFO UROLOGY δέχεται για δημοσίευση:

• Ανασκοπήσεις ουρολογικών ή ιατρικών θεμάτων, στις οποίες τονίζονται ιδιαίτερα οι σύγχρονες απόψεις. • Κλινικοεργαστηριακά ή επιδημιολογικά θέματα. • Θέματα συνεχιζόμενης εκπαίδευσης στην ουρολογία. • Επίκαιρα ουρολογικά θέματα ή θέματα σχετιζόμενα με την ειδικότητα της ουρολογίας. • Κλινικοπαθολογικές συζητήσεις. • Αναφορά σε συνέδρια, επιστημονικές εκδηλώσεις που έγιναν, με παρουσίαση των αποτελεσμάτων των εργασιών τους και με ιδιαίτερη έμφαση στις σύγχρονες θεραπευτικές προσεγγίσεις. • Σημαντικές ειδήσεις από τη δραστηριότητα επιστημονικών ιατρικών εταιρειών. • Ειδικά άρθρα. • Ανασκόπηση του διεθνή ιατρικού Τύπου. • Ουρολογία και Πληροφορική. • Επιστολές προς τη σύνταξη. • Ουρολογία και Ιστορία. • Βιβλιοπαρουσιάσεις, βιβλιοκρισίες. • Νέα ιατροφαρμακευτικά προϊόντα. • Ερωτήσεις αυτοελέγχου ουρολογικών γνώσεων. • Παρουσίαση σύγχρονης τεχνολογίας στην ουρολογία. • Ενημέρωση για τεχνικά θέματα που αφορούν στον τεχνικό εξοπλισμό του ουρολογικού ιατρείου ή των ενδοσκοπικών μονάδων. • Πρακτικά ουρολογικά θέματα. • Γενικά ιατρικά θέματα με ιδιαίτερο ενδιαφέρον για την ουρολογία. • Προαναγγελίες επιστημονικών εκδηλώσεων.

Επίσης το INFO UROLOGY δέχεται για δημοσίευση χειρόγραφα που είναι σύντομες μεταφράσεις στα ελληνικά εργασιών που έχουν δημοσιευτεί σε ξενόγλωσσα περιοδικά, με την προϋπόθεση να υπάρχει αναφορά στην πηγή και άδεια από το συγγραφέα.

Οδηγίες για τη σύνταξη χειρόγραφων και δισκετών Η/Υ προς αποστολή για το INFO UROLOGY

• Δύο αντίγραφα του χειρόγραφου, δακτυλογραφημένα ή εκτυπωμένα σε εκτυπωτή με διπλό διάστημα, σε λευκό χαρτί διαστάσεων Α4 (21 x 28 cm).

• Χρησιμοποιήστε ξεχωριστό φύλλο για από τα εξής τμήματα (που πρέπει να αποτελούν το χειρόγραφο) καθένα:

α) Σελίδα τίτλου [περιλαμβάνει τον τίτλο, στοιχεία των συγγραφέων (ονοματεπώνυμο, ιδιότητα, διεύθυνση, τηλέφωνο, fax, e-mail (αν υπάρχει)]. β) Κείμενο. γ) Βιβλιογραφία, εάν είναι απαραίτητη. δ) Πίνακες - Σχέδια (σε ξεχωριστό φύλλο το καθένα). ε) Υπότιτλοι των εικόνων.

• Εικόνες - σχέδια, φωτογραφίες, slides. Τοποθετήστε αυτοκόλλητη επιγραφή στο πίσω μέρος τους με τα εξής στοιχεία: Όνομα συγγραφέα, αριθμός της εικόνας, βέλος που να δείχνει το πάνω μέρος της.

• Οι εργασίες που υποβάλλονται για δημοσίευση πρέπει να αποστέλλονται σε ηλεκτρονική μορφή:

α) είτε σε CD με το κείμενο σε αρχείο Word και τις φωτογραφίες σε μορφή jpg σε υψηλή ανάλυση (300 dpi) ή τυπωμένες σε φωτογραφικό χαρτί (glossy)

β) είτε στην ηλεκτρονική διεύθυνση kafkas@otenet.gr με την ένδειξη «Για την εφημερίδα "INFO UROLOGY"*»*

Ο συγγραφέας είναι υπεύθυνος για το περιεχόμενο της εργασίας του, καθώς και για την εγκυρότητα και τα δικαιώματα των χρησιμοποιούμενων πηγών. Η Συντακτική Επιτροπή διατηρεί το δικαίωμα να επιφέρει κάθε αλλαγή που κρίνει αναγκαία για την καλύτερη παρουσίαση της ύλης, χωρίς να αλλοιώνεται η έννοια του κειμένου.

Σημείωση: Χειρόγραφα δημοσιευμένα ή μη, καθώς και σχήματα, πίνακες, φωτογραφίες, διαφάνειες ή δισκέτες δεν επιστρέφονται.

Παρακαλώ, αποστείλατε τα χειρόγραφα, δισκέτες και το λοιπό έντυπο υλικό προς δημοσίευση, στη διεύθυνση:

ΠΡΟΣ: INFO UROLOGY
Υπόψη κ. Χαλιώτη ΙΑΤΡΙΚΕΣ ΕΚΔΟΣΕΙΣ ΚΑΥΚΑΣ, Δ/νση: Μεσογείων 215, 115 25 Αθήνα
Τηλ.: 210 67.77.590, Fax: 210 67.56.352, E-mail: kafkas@otenet.gr

Ανάπτυξη της θεραπευτικής επιλογής με τη νέας γενιάς ταινία εγκράτειας (Male Sling) Ad Vance

Θ. ΑΡΒΑΝΙΤΑΚΗΣ[1] Α. ΠΑΛΛΑΝΤΖΑΣ[2] Π. ΔΡΕΤΤΑΣ[3]
[1]Ουρολογική Κλινική Νοσοκομείου Άγιος-Σάββας, Αναπληρωτής Δ/ντής Ουρολογικής Κλινικής, [2]Ουρολόγος, [3]Ουρολόγος

Γενικά

Από το 2004-2007 χρησιμοποιήσαμε ως μέθοδο για την μικρού και μεσαίου βαθμού ακράτεια μετά από ριζική προστατεκτομή την ταινία εγκράτειας In-Vance.

Τα αποτελέσματά μας έχουν ανακοινωθεί τόσο σε συνέδρια του εξωτερικού, όσο και σε συνέδρια στον ελληνικό χώρο και τελευταία στις 6 Ιούνιου 2007 στην ημερίδα με ζωντανή χειρουργική στο νοσοκομείο Άγιος-Σάββας με θέμα «Προσθετική Χειρουργική στην Ογκολογική Ουρολογία».

Η αναζήτηση λιγότερο δυσμενών επιπτώσεων από τις εφαρμοζόμενες θεραπείες, δηλαδή η αναζήτηση καλύτερης ποιότητας ζωής τόσο κατά τη διάρκεια της θεραπείας, όσο και μετά από αυτή είναι μια εξέλιξη των τελευταίων χρόνων.

Ακράτεια μετά τη ριζική προστατεκτομή

Αποτελεί ενοχλητική επιπλοκή της ριζικής προστατεκτομής. Ο αριθμός των ασθενών με ακράτεια μετά ριζική προστατεκτομή έχει αυξηθεί, λόγω της αύξησης των επεμβάσεων, κυρίως σε νέα και κατά τα άλλα υγιή άτομα που απαιτούν ποιότητα ζωής.

Η επίπτωση της ακράτειας στην ποιότητα ζωής είναι πολύ σημαντική. Σε μεγάλη έρευνα διαπιστώθηκε πως η ακράτεια και όχι η στυτική λειτουργία επιδρά περισσότερο στην ποιότητα ζωής, ενώ σε άλλη έρευνα διαπιστώθηκε ότι το 26% των ασθενών με ακράτεια είχαν περιορίσει σημαντικά τις καθημερινές συνήθειες.

Τεχνικές παθητικής πίεσης της ουρήθρας

Όταν η αιτία της ακράτειας είναι βλάβη του σφιγκτήρα, ο μόνος τρόπος αποκατάστασης είναι η χρήση παθητικής συμπίεσης της ουρήθρας ή ανάρτηση της ουρήθρας. Αυτό γίνεται χειρουργικά, με την ταινία εγκράτειας Male Sling (In Vance) (εικόνα 1) ή με τη νεότερη μέθοδο (Ad Vance) (εικόνα 2). Τα ποσοστά επιτυχίας κυμαίνονται από 65%-90%.

Εισαγωγή για τη μέθοδο Ad Vance

Όταν τον Ιούνιο 2007 ο Δρ. Rehder τοποθέτησε την πρώτη ταινία εγκράτειας Ad Vance σε ασθενή με μερική ακράτεια και με απόλυτη επιτυχία ενθουσιάστηκα, γιατί ήταν μια πολύ έξυπνη επέμβαση, γρήγορη και με πολύ καλό και άμεσο αποτέλεσμα.

Βέβαια πιστεύω ότι για να την πραγματοποιήσεις θα πρέπει να έχεις την εμπειρία της προηγούμενης μεθόδου ως προς το σκέλος παρασκευής της ουρήθρας, ενώ η υπόλοιπη τεχνική ως προς την τοποθέτηση της ταινίας αλλάζει εντελώς.

Έτσι μέχρι τώρα έχουμε τοποθετήσει σε 5 ασθενείς με απόλυτη επιτυχία (εικόνα 3).

Ο μηχανισμός δράσης του sling

Το AdVance™ Male Sling System επανατοποθετεί την βολβική ουρήθρα στην προηγούμενη ανατομική θέση με την καλύτερη δυνατή λειτουργία του σφιγκτήρα και με πιέσεις που εφαρμόζονται παράλληλα προς τον αυλό της ουρήθρας, σε αντίθεση με τις άλλες συσκευές όπου οι δυνάμεις είναι συμπιεστικές (εικόνες 4, 5).

Επιλογή ασθενών

1) Καλή επιλογή ασθενών είναι οι ασθενείς που έχουν υποβληθεί σε ριζική προστατεκτομή ή διουρηθρική αφαίρεση του προστάτη και έχουν μικρού και μεσαίου

Εικόνα 1. *In Vance.*

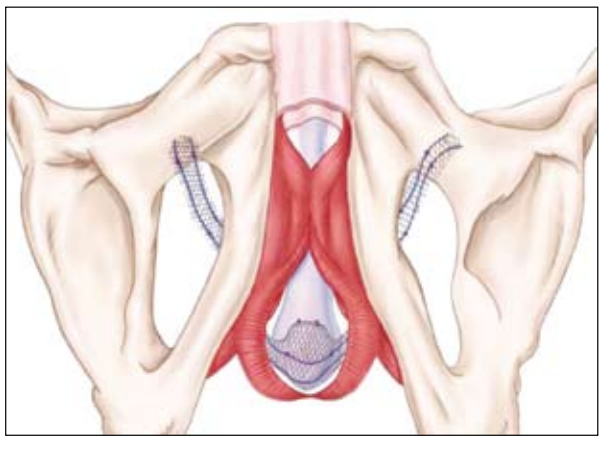

Εικόνα 2. *Ad Vance.*

Εικόνα 3. *Συσκευή Ad Vance.*

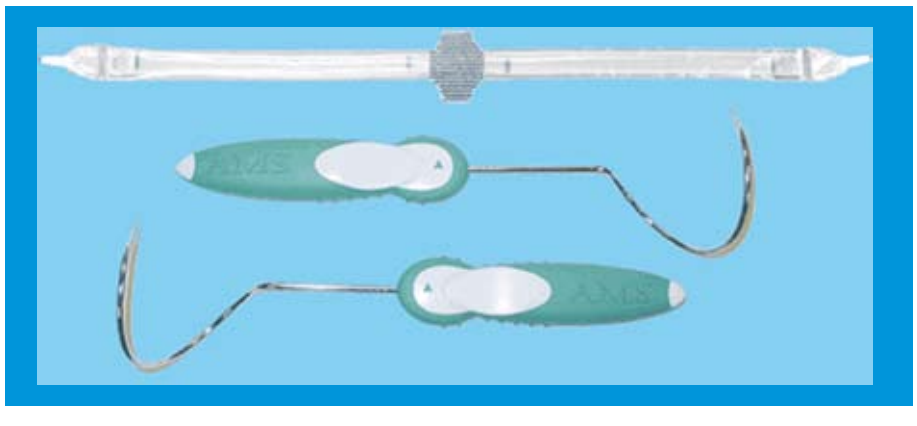

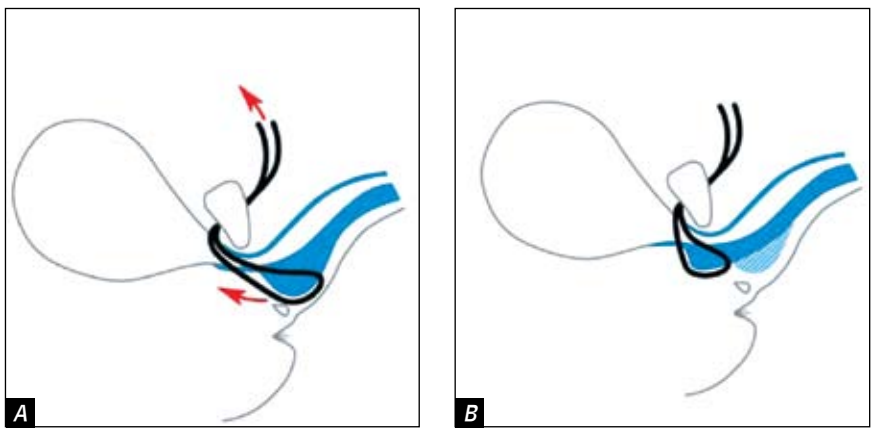

Εικόνα 4. *Μηχανισμός δράσης του Sling.*

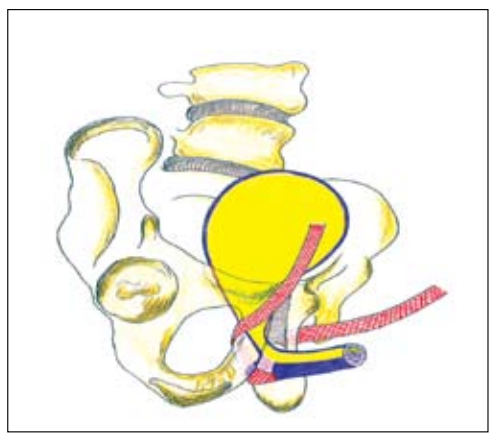

Εικόνα 5. *Μηχανισμός δράσης του Sling.*

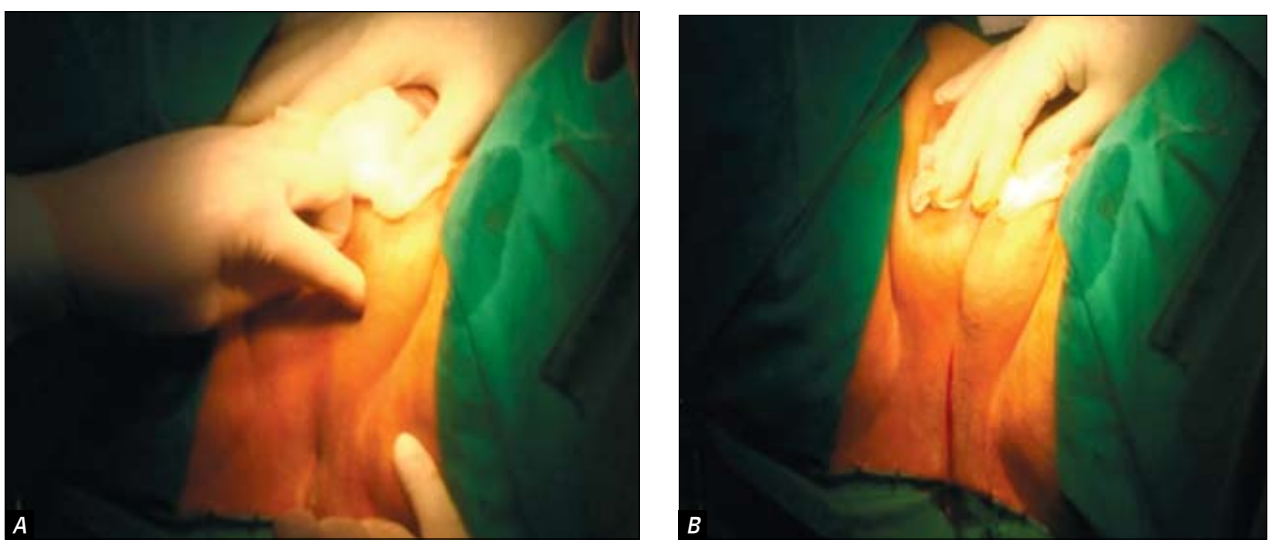

Εικόνα 6. *Τομή κάθετη 4cm στη μέση του περιναίου.*

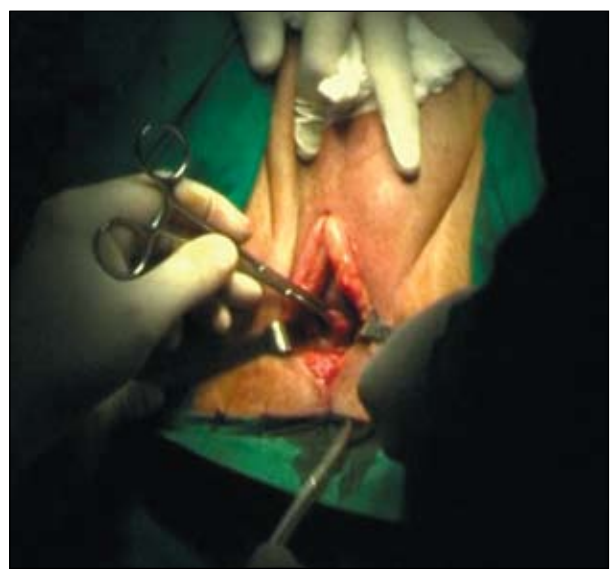

Εικόνα 8. *Γίνεται προσεκτική παρασκευή της ουρήθρας δεξιά και αριστερά προς τους ηβοϊσχιακούς κλάδους.*

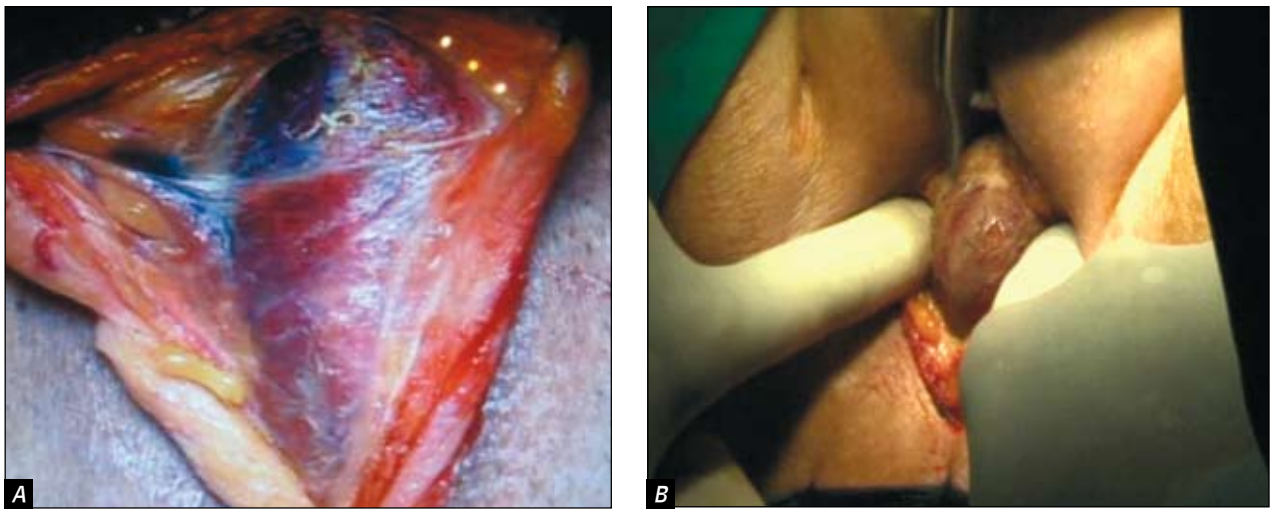

Εικόνα 7. *Γίνεται προσεκτική παρασκευή του βολβοσυραγγώδους μυ και διάνοιξη στη μέση γραμμή* ***(Α)****, όπου κάτω από αυτόν βρίσκεται η ουρήθρα* ***(Β)****.*

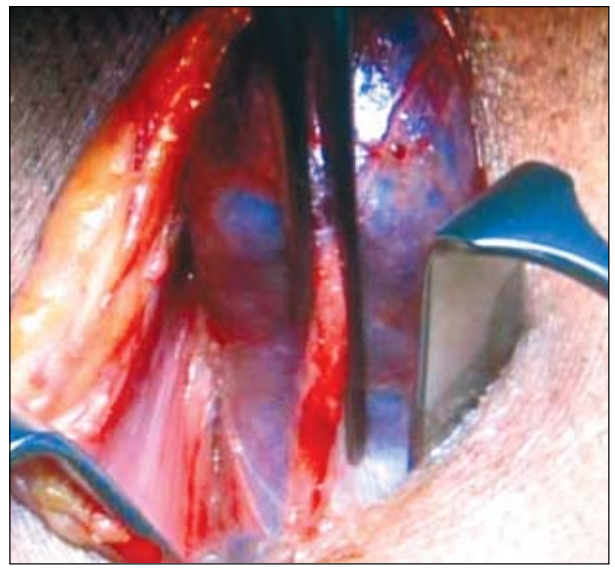

Εικόνα 9. *Κόβουμε τις ίνες του επιπολής τένοντα του πρωκτού για να παρασκευάσουμε την ουρήθρα σε μήκος περίπου 2-2.5cm παράλληλα προς το ορθό.*

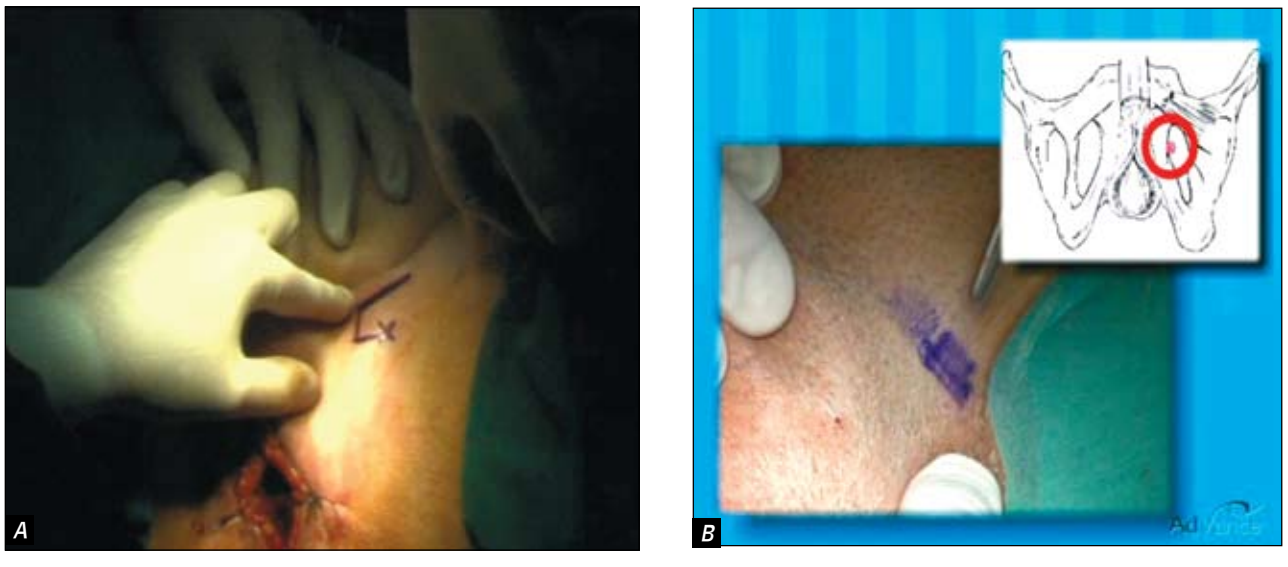

Εικόνα 10. Α) *Ψηλαφούμε και σημειώνουμε με μαρκαδόρο τον τένοντα του μακρύ προσαγωγού σε μήκος 2cm. Κατόπιν φέρνουμε κάθετη γραμμή 1cm και τέλος μία παράλληλη μήκους 1cm προς την πρώτη.* ***Β)*** *Μαρκάρουμε το σημείο το οποίο θα είναι και η είσοδος της βελόνας.*

βαθμού ακράτεια. Δηλαδή 1-5 πάνες ή λιγότερο από 200gr βρεγμένη πάνα σε μία ώρα.

2) Σε ανεπαρκή λειτουργία του σφιγκτήρα.

Τεχνική της επέμβασης

Τοποθέτηση του ασθενούς σε θέση λιθοτομής με τα πόδια σε 90 μοίρες λυγισμένα και τοποθέτηση καθετήρα No 16.

Τομή κάθετη 4cm στη μέση του περιναίου (εικόνα 6).

Γίνεται προσεκτική παρασκευή του βολβοσυραγγώδους μυ και διάνοιξη στη μέση γραμμή (εικόνα 7α), όπου κάτω από αυτόν βρίσκεται η ουρήθρα (εικόνα 7β). Μετά γίνεται προσεκτική παρασκευή της ουρήθρας δεξιά και αριστερά προς τους ηβοϊσχιακούς κλάδους (εικόνα 8). Στη συνέχεια κόβουμε τις ίνες του επιπολής τένοντα του πρωκτού (εικόνα 9) για να παρασκευάσουμε την ουρήθρα σε μήκος περίπου 2-2.5cm παράλληλα προς το ορθό. Το τμήμα αυτό είναι το κομμάτι της ουρήθρας που θα αναρτηθεί από την ταινία.

Εικόνα 11. *Με βελόνα οσφυονωτιαίας παρακέντησης παρακεντάμε κάθετα. Λογικά εφόσον η είσοδος είναι ελεύθερη σημαίνει ότι βρισκόμαστε μέσα στο θυροειδές τρήμα.*

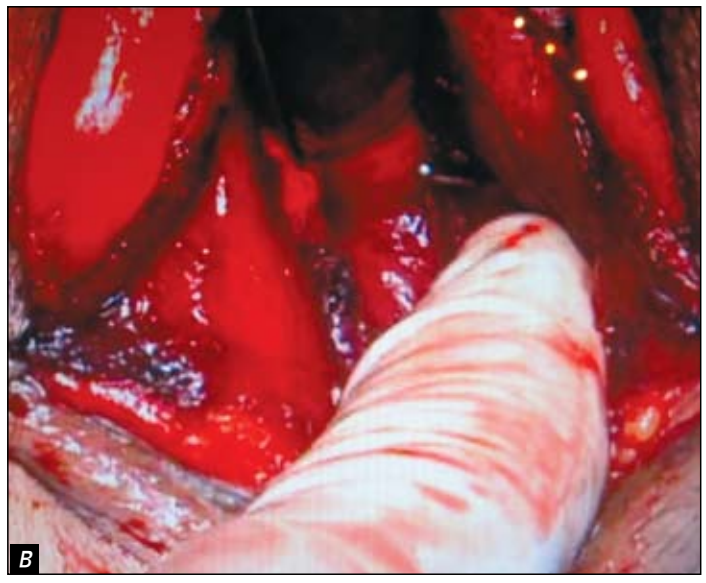

Εικόνα 12. *Με το ειδικό εργαλείο και με κατεύθυνση 45 μοιρών τρυπάμε τα στρώματα των μυών για να εξέλθει τελικά η βελόνα στο κάτω χείλος του ηβοϊσχιακού κλάδου.*

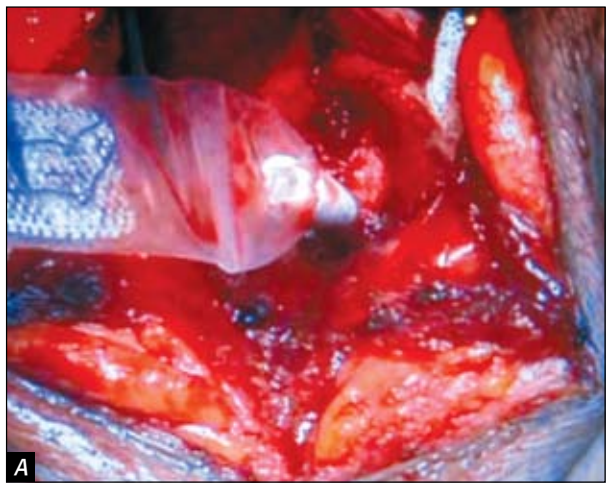

Εικόνα 13. *Τοποθετούμε το κλιπ της ταινίας και πάλι με την ίδια κίνηση το τραβάμε πίσω μέχρι να εξέλθει.*

Εικόνα 14. *Η ίδια κίνηση γίνεται και από αριστερά για να έχουμε τελικά αυτή την εικόνα.*

Εικόνα 15. *Το κεντρικό τμήμα του sling έχει αγκαλιάσει την ουρήθρα. Τοποθετούμε 2 ράμματα στην κάτω επιφάνεια του sling και τρία στην άνω και τέλος αναρτούμε την ουρήθρα τραβώντας τις άκρες στου sling 2,5-4cm.*

Εικόνα 16. *Κόβουμε τις άκρες του sling και τις ενταφιάζουμε μέσα στο δέρμα. Συρράβουμε τους ιστούς και η επέμβαση έχει τελειώσει.*

Προετοιμασία για την είσοδο του οδηγού

Η δυσκολία της επέμβασης είναι η είσοδος και η έξοδος της βελόνας οδηγού. Η είσοδος γίνεται με τον εξής κανόνα (εικόνα 10α-β).

Πρώτα δεξιά ψηλαφούμε και σημειώνουμε με μαρκαδόρο τον τένοντα του μακρύ προσαγωγού σε μήκος 2cm. Κατόπιν φέρνουμε κάθετη γραμμή 1cm και τέλος μία παράλληλη μήκους 1cm προς την πρώτη. Μαρκάρουμε το σημείο το οποίο θα είναι και η είσοδος της βελόνας (εικόνα 10).

Στη συνέχεια με βελόνα οσφυονωτιαίας παρακέντησης παρακεντάμε κάθετα. Λογικά εφόσον η είσοδος είναι ελεύθερη σημαίνει ότι βρισκόμαστε μέσα στο θυροειδές τρήμα (εικόνα 11).

Με το ειδικό εργαλείο και με κατεύθυνση 45 μοιρών τρυπάμε τα στρώματα των μυών για να εξέλθει τελικά η βελόνα στο κάτω χείλος του ηβοϊσχιακού κλάδου (εικόνα 12).

Τέλος τοποθετούμε το κλιπ της ταινίας και πάλι με την ίδια κίνηση το τραβάμε πίσω μέχρι να εξέλθει (εικόνα 13).

Η ίδια κίνηση γίνεται και από αριστερά για να έχουμε τελικά αυτή την εικόνα (εικόνα 14).

Το κεντρικό τμήμα του sling έχει αγκαλιάσει την ουρήθρα. Τοποθετούμε 2 ράμματα στην κάτω επιφάνεια του sling και τρία στην άνω (εικόνα 15) και τέλος αναρτούμε την ουρήθρα τραβώντας τις άκρες στου sling 2,5-4cm. Κόβουμε τις άκρες του sling (εικόνα 16) και τις ενταφιάζουμε μέσα στο δέρμα. Συρράβουμε τους ιστούς και η επέμβαση έχει τελειώσει.

Μετεγχειρητική πορεία

Την επόμενη μέρα αφαιρείται ο καθετήρας και ο ασθενής μπορεί να εξέλθει από το νοσοκομείο.

Ο ασθενής θα πρέπει να αποφεύγει μερικές δραστηριότητες όπως διάφορα βάρη, τρέξιμο, δίκυκλα και σεξουαλική επαφή για διάστημα 4-6 εβδομάδων.

Μετεγχειρητικά δεν υπάρχει ιδιαίτερος πόνος ή δυσανεξία στο περίναιο.

Σημεία κλειδιά της επέμβασης

1) Η θέση των μηρών του ασθενούς πρέπει να είναι στις 90 μοίρες σε θέση λιθοτομής.
2) Καλή προετοιμασία και καθαρισμός του περιναίου.
3) Καλή συρραφή των τοιχωμάτων.
4) Πάντα να γίνεται χρήση βελόνας οσφυονωτιαίας παρακέντησης, για τον ακριβή εντοπισμό του θυροειδούς τρήματος, πριν την χρησιμοποίηση του ειδικού εργαλείου.

Βιβλιογραφία

1. Migliari R, Pistolesi D, Leone P, Viola D, Trovarelli S. Male bulbourethral sling after radical prostatectomy: intermediate outcomes at 2 to 4-year follow up. J Urol 2006; 176:2114-8.
2. Onur R, Rajpurkar A, Singla A. New perineal bone-anchored male sling: lessons learned. Onur R, Rajpurkar A, Singla A. Urology 2004; 64:58-61.
3. Stern JA, Clemens JQ, Tiplitsky SI, Matschke HM, Jain PM, Schaeffer AJ. Long-term results of the bulbourethral sling procedure. J Urol 2005; 173:1654-6.
4. Madjar S, Jacoby K, Giberti C, Wald M, Halachmi S, Issaq E, et al. Bone anchored sling for the treatment of post-prostatectomy incontinence. J Urol 2001; 165:72-6.
5. Comiter CV. The male perineal sling: intermediate-term results. Neurourol Urodyn 2005; 24:648–653.
6. Castle EP et al. The male sling for post-prostatectomy incontinence: mean followup of 18 months. J Urol 2005; 173:1657–1660.

IU