Παρεμβατικές τεχνικές για την αντιμετώπιση του καρκίνου του νεφρού με διατήρηση της νεφρικής λειτουργίας

Επιμέλεια: Σπ. ΠΑΣΤΙΔΗΣ[1], ΣΟΦΙΑ ΦΕΛΩΝΗ[2]
[1]Ουρολόγος, [2]Ιατρός

Hafron J, Kaouk JH. Ablative techniques for the management of kidney cancer. Nature Clinical Practice Urology 2007; 4:261-269.

Περίληψη

Για βλάβες μικρότερες από 4 εκατοστά, η χειρουργική διάσωσης του υγιούς τμήματος του νεφρού έχει αποδειχθεί ότι είναι ογκολογικά ισοδύναμη με ριζική νεφρεκτομή, με το πλεονέκτημα της διατήρησης της συνολικής νεφρικής λειτουργίας. Έτσι, η μερική νεφρεκτομή έγινε η πρώτης γραμμής θεραπευτική επιλογή για εντοπισμένες, μικρές, νεφρικές μάζες. Εντούτοις, επιλογές ελάχιστης παρέμβασης που σχετίζονται με περιορισμένη νοσηρότητα - όπως μέθοδοι κατάλυσης με probe - ερευνώνται σε επιλεγμένους ασθενείς για τους οποίους η χειρουργική επέμβαση διάσωσης του νεφρώνα (λαπαροσκοπική ή ανοιχτή) είναι ανεπιθύμητη. Οι κύριες τεχνικές θεραπείας με probe που ερευνώνται ως εναλλακτικές της μερικής νεφρεκτομής είναι η κρυοθεραπεία, η θεραπεία με χρήση ραδιοσυχνοτήτων και η υψηλής ενέργειας εστιασμένη δια υπερήχων θερμοθεραπεία. Η πρόοδος στην απεικόνιση, στην τεχνολογία του συστήματος θεραπείας και πρώιμες αποδείξεις ότι η in situ θεραπεία όγκου μπορεί να αποφέρει συγκρινόμενα αποτελέσματα με αυτά που επιτυγχάνονται με την εκτομή του όγκου σε επιλεγμένες περιπτώσεις, έχουν δημιουργήσει σημαντικό ενδιαφέρον για αυτές τις ελάχιστα επεμβατικές τεχνικές.

Λέξεις κλειδιά: *κρυοχειρουργική, λαπαροσκοπία, διαδερμική θεραπεία, νεφρικό καρκίνωμα.*

Εισαγωγή

Η επίπτωση του καρκίνου του νεφρού στις ΗΠΑ αυξάνεται κατά 3,8-5,6% ετησίως, κυρίως λόγω της αυξημένης συμπτωματικής ανίχνευσης νεφρικών μαζών ως αποτέλεσμα της ευρείας χρήσης απεικόνισης εγκάρσιων τομών[1]. Η πλειοψηφία αυτών των βλαβών είναι χαμηλού σταδίου και έχουν εξαιρετική πρόγνωση[2-4]. Η χειρουργική διάσωσης του νεφρού για βλάβες μικρότερες από 4 εκατοστά έχει διαπιστωθεί ότι είναι ογκολογικά ισοδύναμη με τη ριζική νεφρεκτομή, αλλά επιπρόσθετα επιτρέπει τη διατήρηση της συνολικής νεφρικής λειτουργίας[5,6]. Έτσι, η μερική νεφρεκτομή έγινε θεραπευτική επιλογή πρώτης γραμμής για εντοπισμένες, μικρές, νεφρικές μάζες. Μερική νεφρεκτομή (λαπαροσκοπική ή ανοιχτή) δεν είναι ιδανική για όλους τους ασθενείς, ιδιαίτερα για αυτούς με αυξημένο κίνδυνο επιπλοκών κατά τη διάρκεια της χειρουργικής επέμβασης. Κατά συνέπεια, τεχνικές θεραπείας με probe - και συγκεκριμένα η κρυοθεραπεία, η θεραπεία με χρήση ραδιοσυχνοτήτων (radiofrequency ablation, RFA) και η υψηλής ενέργειας εστιασμένη δια υπερήχων θερμοθεραπεία (HIFU) - ερευνώνται ως πιθανές εναλλακτικές της μερικής νεφρεκτομής σε επιλεγμένους ασθενείς. Η πρόοδος στην απεικόνιση, στην τεχνολογία του συστήματος μερικής νεφρεκτομής και πρώιμες αποδείξεις ότι η in situ θεραπεία του όγκου μπορεί να αποφέρει συγκρινόμενα αποτελέσματα με αυτά που επιτυγχάνονται με την εκτομή του όγκου σε επιλεγμένες περιπτώσεις, έχουν δημιουργήσει σημαντικό ενδιαφέρον για αυτές τις ελάχιστα επεμβατικές τεχνικές. Ο στόχος αυτού του άρθρου είναι να παρέχει κριτική εκτίμηση της κρυοθεραπείας, της RFA και της HIFU και στο πλαίσιο αυτό να υπογραμμίσει τα πλεονεκτήματα και τα μειονεκτήματα των διαφόρων τεχνολογιών.

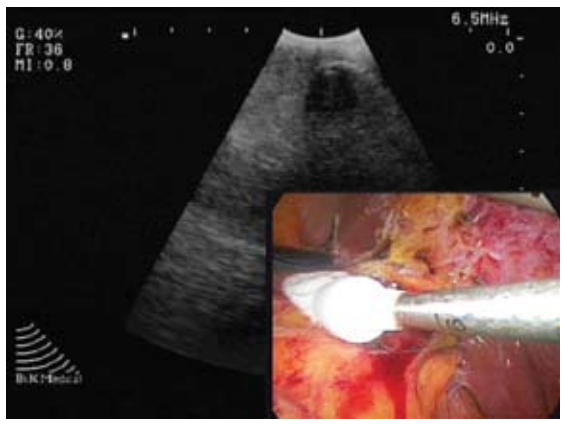

Εικόνα 1. *Διεγχειρητικές εικόνες κατά τη διάρκεια λαπαροσκοπικής κρυοθεραπείας μιας νεφρικής μάζας. Χρησιμοποιήθηκε υπερηχογραφία για την παρακολούθηση της αναπτυσσόμενης σφαίρας πάγου.*

Κρυοθεραπεία

Η κρυοχειρουργική αρχικά περιγράφηκε ως θεραπεία των όγκων του νεφρού κατά τη δεκαετία του 1960[7,8]. Στη δεκαετία του 1990, καινούριες τεχνολογίες οδήγησαν σε δραματική ελάττωση του μεγέθους των probe και σε μια αύξηση της κρυογονικής τους δραστικότητας. Αυτή η πρόοδος έδωσε νέο ενδιαφέρον στην κρυοχειρουργική του νεφρού. Το 1995, ο Uchida[9] ανέφερε την πρώτη χρήση διαδερμικής νεφρικής κρυοθεραπείας, ακολουθούμενη από ανοιχτή προσπέλαση λίγα χρόνια αργότερα[10]. Το 1998, οι Gill και συν.[11] στην πρώτη τους σειρά περιστατικών, χρησιμοποίησαν λαπαροσκοπική προσπέλαση, η οποία ενσωμάτωνε υπερηχογραφική απεικόνιση σε πραγματικό χρόνο και νεφρική βιοψία. Αρχικές κλινικές αναφορές με ενδιάμεσες πληροφορίες κατά την παρακολούθηση δείχνουν ότι η νεφρική κρυοθεραπεία είναι τεχνικά εφικτή, ασφαλής και έχει καλά ογκολογικά αποτελέσματα[12,13]. Εντούτοις, μέχρι να γίνουν διαθέσιμα τα μακροπρόθεσμα στοιχεία, η κρυοθεραπεία θα πρέπει να περιορίζεται σε μικρούς (< 4 εκατοστά), συμπαγείς, με ενίσχυση σήματος νεφρικούς όγκους σε μεγαλύτερους σε ηλικία ασθενείς που παρουσιάζουν μεγάλο κίνδυνο επιπλοκών κατά τη διάρκεια της χειρουργικής επέμβασης[14].

Μηχανισμοί κρυοθεραπείας

Πολυπαραγοντικές διαδικασίες συμβάλλουν στον κυτταρικό θάνατο των νεφρικών όγκων, μέσω κρυοθεραπείας. Ένας μηχανισμός πρόκλησης βλάβης από την κρυοθεραπεία περιλαμβάνει υψηλές συγκεντρώσεις διαλυμένων ουσιών, οι οποίες δημιουργούνται, καθώς το κύτταρο αφυδατώνεται ως απόκριση στην ψύξη[15]. Η αυξημένη συγκέντρωση διαλυμένων ουσιών προκαλεί καταστροφή των πρωτεϊνών, η οποία διαταράσσει τις μεμβράνες και τα ενζυμικά συστήματα των κυττάρων. Κατά συνέπεια, ο σχηματισμός ενδοκυτταρικού πάγου προκαλεί βλάβη των οργανιδίων και

Πίνακας 1. Συστήματα μερικής νεφρεκτομής με τη χρήση ραδιοσυχνοτήτων διαθέσιμα στο εμπόριο

Σύστημα ραδιοσυχνοτήτων	Τύπος ηλεκτροδίου	Σχήμα του probe	Μέγεθος (G)	Διάμετρος του ιστού (cm)
Rita® Model 1500X (RITA® Medical Systems, Fremont, CA)	Θερμικά ζεύγη στις άκρες των ηλεκτροδίων παρακολουθούν συνεχώς τη θερμοκρασία του ιστού (σε μοντέλα συμβατά με MRI και εύκαμπτα)	Δομή πολλαπλής διάταξης (7-9 δόντια)	14	3-7
Cool - tip™ RF Ablation System (Valleylab, Boulder, CO)	Ψύχεται εσωτερικά, παρακολουθεί συνεχώς την εμπέδηση του ιστού	Μονήρες ηλεκτρόδιο ή συστοιχία ηλεκτροδίων	17	1-3
RF 3000 Radiofrequency® Ablation System (Boston Scientific, Natick, MA)	Ηλεκτρόδιο - βελόνα LeVeen, παρακολουθεί συνεχώς την εμπέδηση του ιστού	Σχήματος ομπρέλας με απόσταση 1 εκ. ανάμεσα σε κάθε δόντι	14 ή 17	2-5 ή 2-3

Πίνακας 2. Σύγκριση των τεχνολογιών μερικής νεφρεκτομής

Χαρακτηριστικό	Τεχνική		
	Κρυοθεραπεία	Θεραπεία με χρήση ραδιοσυχνοτήτων	Υψηλής ενέργειας εστιασμένη δια υπερήχων θερμοθεραπεία
Μέθοδος εφαρμογής	Λαπαροσκοπική ή διαδερμική	Λαπαροσκοπική ή διαδερμική	Διαδερμική μηδενικής επαφής
Ικανότητα παρακολούθησης του ιστού	Άμεση όραση σε πραγματικό χρόνο με υπερηχογραφία, CT, MRI ή θερμικά ζεύγη	Μόνο με θερμικά ζεύγη	Άμεση όραση σε πραγματικό χρόνο με υπερηχογραφία (περιορισμένη)
Μερική νεφρεκτομή	Μικρός κίνδυνος διαφυγής ούρων	Μπορεί να προκαλέσει σοβαρή βλάβη και διαφυγή ούρων	Άγνωστο
Εντόπιση του όγκου	Πιθανή περιορισμένη αποτελεσματικότητα σε κεντρικούς όγκους	Πιθανή περιορισμένη αποτελεσματικότητα σε κεντρικούς όγκους	Άγνωστη
Επιβίωση ειδική για τον καρκίνο (μεγαλύτερη αναφερόμενη διάρκεια)	98% (> 3 έτη)[13] 97,5% (> 5 έτη)[12]	100% (2 έτη)[34] μακροπρόθεσμες μελέτες	Δεν υπάρχουν διαθέσιμες

Πίνακας 3. Σύγκριση της κρυοθεραπείας και της θεραπείας με χρήση ραδιοσυχνοτήτων για νεφρικούς όγκους

Σειρά	Αριθμός ασθενών	Μέσο μέγεθος όγκου (εκ.)	Επιβίωση ειδική για τον καρκίνο (%)	Συνολική επιβίωση (%)	Μέση διάρκεια παρακολούθησης (μήνες)	Επιπλοκές (αριθμός ασθενών)
Λαπαροσκοπική κρυοθεραπεία						
Gill et al. (2005)[13]	51	2,3	98	89	36	Μείζονες: σπληνικό αιμάτωμα (1), καρδιακή ανεπάρκεια (1) Ελάσσονες: πλευριτική συλλογή (1), οισοφαγίτιδα (1)
Davol et al. (2006)[12]	48[α]	2,6	100	89,5	64	Μείζονες: καμία Ελάσσονες: ρήξη της κάψας (4), μετάγγιση (2), ειλεός (1)
Διαδερμική κρυοθεραπεία						
Gupta et al. (2006)[20]	20	2,5	ΜΕ	ΜΕ	5,9	Μείζονες: καμία Ελάσσονες: περινεφρικό αιμάτωμα (1)
Sewell, Shingleton (2004)[22]	90	3	100	ΜΕ	30	Μείζονες: περινεφρική αιμορραγία (1) Ελάσσονες: ουρολοίμωξη (1), μόλυνση του τραύματος (1), παραισθησία μεταξύ πλευρών και οσφύος (5), αναπνευστική δυσχέρεια (1)
Θεραπεία με χρήση ραδιοσυχνοτήτων						
Gervais et al. (2005)[32]	85	2,9	ΜΕ	ΜΕ	27,6	Μείζονες: αιμορραγία (2), τραυματισμός του ουρητήρα (1) Ελάσσονες: αιμορραγία (3), άλγος οσφυϊκού πλέγματος (2), τραυματισμός του ουρητήρα (1), παροδική φλεγμονώδης μάζα (1), δερματικό έγκαυμα (1)
Lewin et al. (2004)[33]	10	2,3	ΜΕ	ΜΕ	25	Μείζονες: καμία Ελάσσονες: περινεφρικό αιμάτωμα (2)
Varkarakis et al. (2005)[30]	46	2,2	94,6[β]	ΜΕ	27,5	Μείζονες: θάνατος λόγω πνευμονίας από εισρόφηση (1) Ελάσσονες: περινεφρικό αιμάτωμα (16), νευρομυϊκή χάλαση μεταξύ πλευρών και οσφύος (1), ηπατικό αιμάτωμα (1)

α = οι μισοί (24 ασθενείς) αντιμετωπίστηκαν με ανοιχτή προσπέλαση, β = ποσοστό τοπικού ελέγχου του όγκου, ΜΕ = Μη Εφαρμόσιμη

Εικόνα 2. *Αξονική τομογραφία (CT) κατά τη διαδερμική κρυοθεραπεία μιας νεφρικής μάζας. Σημειώνεται η υποηχογενής εμφάνιση της αναπτυσσόμενης σφαίρας πάγου.*

των ενδοκυτταρικών μεμβρανών. Αυτές οι αλλαγές συμπίπτουν με την ψύξη μέσα στη μικροκυκλοφορία που περιβάλλει τη βλάβη και οδηγεί σε ιστική ισχαιμία και επακόλουθη νέκρωση. Η έκταση της βλάβης από την κρυοθεραπεία εξαρτάται από την τελική θερμοκρασία και τον αριθμό των κύκλων ψύξης, ενώ η περιοχή της βλάβης εξαρτάται από το μέγεθος του probe που χρησιμοποιείται για να σχηματίσει τη σφαίρα πάγου, τη θερμοκρασία του probe, το χρόνο ψύξης, την περιοχή σε επαφή με το probe και την αγγείωση του ιστού στόχου[11]. Πολλαπλές χειρουργικές προσπελάσεις έχουν χρησιμοποιηθεί για τις μεθόδους της κρυοθεραπείας, περιλαμβανομένων των λαπαροσκοπικών και διαδερμικών τεχνικών.

Λαπαροσκοπική κρυοθεραπεία

Με λαπαροσκοπικές τεχνικές, ο νεφρός κινητοποιείται μερικά μέσα στην περιτονία του Gerota και το περινεφρικό λίπος που περιβάλλει τη νεφρική μάζα αφαιρείται και υποβάλλεται σε παθολογοανατομική εξέταση. Η εκτίμηση του νεφρού με τη χρήση ενός λαπαροσκοπικού, εύκαμπτου probe υπερήχων βοηθά στην εντόπιση της νεφρικής μάζας, κατευθύνει τη βελόνα βιοψίας και προσανατολίζει την εισαγωγή του ή των probe. Ένα ή περισσότερα probe (ανάλογα με το μέγεθος και τη μορφή της νεφρικής μάζας) τοποθετούνται, ώστε να εξασφαλιστεί ότι η επιδιωκόμενη σφαίρα πάγου θα επεκταθεί πέρα από τα όρια της νεφρικής μάζας κατά τουλάχιστον 1 εκατοστό. Κάθε probe εισάγεται κατακόρυφα μέσα στη νεφρική βλάβη, μέσω μιας θυρίδας του λαπαροσκοπίου ή απευθείας μέσω μιας μικρής τομής του δέρματος, κάτω από λαπαροσκοπική άμεση όραση. Κάτω από υπερηχογραφική καθοδήγηση σε πραγματικό χρόνο, η άκρη του probe προωθείται μέσα και μόλις έξω από τα εσωτερικά όρια της νεφρικής μάζας και πραγματοποιείται ένας ταχύς κύκλος ψύξης. Ο νεφρικός επιθηλιακός ιστός καταλύεται εντελώς και επακολουθεί η νέκρωση όταν η θερμοκρασία φθάσει τους -19,4°C ή χαμηλότερα[16].

Η ταχεία ψύξη του ιστού επιτυγχάνεται επαρκώς με τα τρέχοντα συστήματα με argon, με τα οποία η κορυφή του probe μπορεί να φθάσει μια θερμοκρασία -150°C μέσα σε 2-3 λεπτά. Η συμπερίληψη της νεφρικής μάζας μέσα στη σφαίρα πάγου δεν είναι απόλυτος προγνωστικός παράγοντας του κυτταρικού θανάτου. Στην πραγματικότητα, η σφαίρα πάγου πρέπει να επεκταθεί πέρα από τα όρια του όγκου κατά τουλάχιστον 3,1 χιλιοστά, ώστε να επιτευχθεί μια θερμοκρασία τουλάχιστον -20°C στο περιθώριο του όγκου[17]. Για το λόγο αυτό, το υπερηχογενές οδηγό άκρο της σφαίρας πάγου όπως διακρίνεται στην υπερηχογραφική απεικόνιση, θα πρέπει να εκτείνεται περιμετρικά της νεφρικής μάζας κατά τουλάχιστον 1 εκατοστό.

Μια αργή, παθητική τήξη πραγματοποιείται μετά τον ταχύ κύκλο ψύξης, μέχρι η θερμοκρασία στο κέντρο της νεφρικής μάζας (όπως παρακολουθείται στενά με το probe) φθάσει τους 0°C. Πραγματοποιούνται δύο κύκλοι ψύξης - τήξης, γιατί προηγούμενες μελέτες έχουν δείξει βελτιωμένη ιστική νέκρωση με αυτή την προσέγγιση[18]. Τυπικά, υπερηχογραφική καθοδήγηση σε πραγματικό χρόνο είναι περιορισμένης χρήσης κατά το δεύτερο κύκλο ψύξης - τήξης, γιατί η καταλυμένη νεφρική μάζα γίνεται άνηχη. Μια υποκύανη άλως μπορεί να παρατηρηθεί λαπαροσκοπικά, που σηματοδοτεί την αιμορραγική παρυφή του ιστού που καταψύχθηκε στον πρώτο κύκλο και δείχνει το όριο που θα πρέπει να χρησιμοποιηθεί για το δεύτερο κύκλο ταχείας ψύξης. Με την ολοκλήρωση της δεύτερης ψύξης, πραγματοποιείται ενεργητική τήξη θερμαίνοντας το probe με πεπιεσμένο ήλιο.

Το probe απομακρύνεται ήπια όταν η θερμοκρασία του φθάσει τους 0°C. Τότε το probe μπορεί να αποσυρθεί εύκολα από τη νεφρική βλάβη. Εφόσον το probe έχει αφαιρεθεί, η τεχνική μας προτίμηση είναι να ενέσουμε το αιμοστατικό υλικό FloSeal® (Baxter International Inc, Deerfield, IL) μέσα στην οδό του probe, ώστε να ανασταλεί ταχέως η αιμορραγία, ακολουθούμενη από συμπίεση με το απορροφήσιμο αιμοστατικό dressing Surgicel® (Johnson & Johnson, Piscataway, NJ) για περίπου 10-15 λεπτά. Δεν αφήνονται παροχετεύσεις και η έξοδος του λαπαροσκοπίου ολοκληρώνεται με το συνήθη τρόπο, αφού επιβεβαιωθεί η επαρκής αιμόσταση και μηδενική ενδοπεριτοναϊκή πίεση εμφύσησης (εικόνα 1).

Τα αποτελέσματα μεσοπρόθεσμης παρακολούθησης ήταν ενθαρρυντικά όπως υποστηρίζουν έρευνες που βρίσκονται σε εξέλιξη. Οι Gill και συν.[13] ανέφεραν ότι 51 ασθενείς που υποβλήθηκαν σε λαπαροσκοπική κρυοθεραπεία για ετερόπλευρο, σποραδικό, νεφρικό όγκο είχαν επιβίωση ειδική για τον καρκίνο 98% με μέσο χρόνο παρακολούθησης τα 3 χρόνια. Δεν συνέβησαν σε κανέναν από αυτούς τους ασθενείς ανοιχτή επέμβαση, αιμορραγίες, συρίγγια της ουροφόρου οδού ή περινεφρικές υποτροπές. Σε αυτή τη σειρά, η παρακολούθηση περιελάμβανε νεφρική βιοψία ρουτίνας της βλάβης που προκλήθηκε από την ψύξη 6 μήνες μετά την αγωγή. Δύο ασθενείς ανέπτυξαν τοπικές νεφρικές υποτροπές στους 18 και στους 30 μήνες, αντίστοιχα.

Οι Davol και συν.[12] αντιμετώπισαν 48 ασθενείς στους οποίους το μέσο μέγεθος του όγκου ήταν 2,6 εκατοστά. Εφάρμοσαν νεφρική κρυοθεραπεία, είτε με ανοιχτή, είτε με λαπαροσκοπική προσπέλαση και οι ασθενείς παρακολουθήθηκαν για 36-110 μήνες (μέσος όρος ~ 5 χρόνια) μετά την αρχική επέμβαση. Η επιβίωση ελεύθερη καρκίνου ήταν 87,5% μετά από μια αγωγή κρυοκατάλυσης και 97,5% μετά από επαναλαμβανόμενη κρυοθεραπεία. Επανάληψη της επέμβασης απαιτήθηκε στο 12,5% των ασθενών που αρχικά αντιμετωπίστηκαν. Ακόμα και αν τα αποτελέσματα πενταετίας φάνηκαν υποσχόμενα, οι συγγραφείς ανέφεραν ότι περισσότερο από το 30% των ασθενών δεν συμμορφώθηκε με την ακτινολογική παρακολούθηση που θα είχε μεγαλοποιήσει τον ειδικό για τον καρκίνο κίνδυνο. Σύμφωνα με αυτά τα αποτελέσματα, μια επιτυχής πορεία αγωγής με κρυοθεραπεία ίσως να απαιτεί πολλαπλές επεμβάσεις, στενή ακτινολογική παρακολούθηση και εκπαίδευση του ασθενή με στόχο την ενθάρρυνση για αυστηρή συμμόρφωση στην ακτινολογική παρακολούθηση.

Διαδερμική κρυοθεραπεία

Η διαδερμική κρυοθεραπεία είναι μια ελκυστική προσέγγιση για εκτομή μικρών νεφρικών μαζών, γιατί μπορεί να πραγματοποιηθεί με τους ελάχιστους χειρουργικούς χειρισμούς και για τους περισσότερους ασθενείς απαιτούνται μόνο καταστολή και τοπική αναισθησία. Ωστόσο, αυτή η τεχνική περιορίζεται σε πρόσθιες και προσθιοπλάγιες νεφρικές μάζες, οι οποίες είναι προσπελάσιμες διαδερμικά.

Τα πρώτα αποτελέσματα από τη διαδερμική κρυοθεραπεία έχουν αναφερθεί από τους Uchida και συν.[9], που χρησιμοποίησαν υπερηχογραφική καθοδήγηση για να παρακολουθήσουν τη νεφρική σφαίρα πάγου. Αν και η υπερηχογραφία παρέχει εικόνες σε πραγματικό χρόνο, η ποιότητα των εικόνων είναι περιορισμένη και μόνο το εγγύς όριο της σφαίρας πάγου είναι ορατό. Αντίθετα, η CT ακτινοσκόπηση παρέχει ανώτερου επιπέδου παρακολούθηση κατά τη διαδερμική κρυοθεραπεία, γιατί μπορεί να απεικονιστεί μια πλήρης εγκάρσια τομή της σφαίρας πάγου[19]. Η CT ακτινοσκόπηση επίσης επιτρέπει την καθοδήγηση σε πραγματικό χρόνο για την τοποθέτηση των probe και

Εικόνα 3. *Αξονική τομογραφία (CT) κατά τη διαδερμική θεραπεία με χρήση ραδιοσυχνοτήτων, χρησιμοποιώντας probe πολλαπλών οδοντώσεων.*

είναι άμεσα διαθέσιμη στα περισσότερα κέντρα. Οι Gupta και συν.[20] έδειξαν ότι η μερική νεφρεκτομή καθοδηγούμενη από CT είναι τεχνικά εφικτή υπό καταστολή και ανέφερε μόνο μία επιπλοκή - ένα περινεφρικό αιμάτωμα για το οποίο απαιτήθηκε μετάγγιση αίματος - σε 20 ασθενείς με 27 βλάβες. Δεν παρατηρήθηκαν σημεία ενίσχυσης σε 15 από τις 16 βλάβες που αντιμετωπίστηκαν με κρυοθεραπεία για τις οποίες ήταν διαθέσιμος τουλάχιστον 1 μήνας παρακολούθησης.

Κρυοθεραπεία καθοδηγούμενη υπό MRI επίσης αναπτύχθηκε και μελετήθηκε. Η καθοδήγηση με MRI κατά την κρυοθεραπεία δίνει εικόνες υψηλής ανάλυσης με παρακολούθηση σε πραγματικό χρόνο της σφαίρας πάγου, με το επιπρόσθετο, σημαντικό όφελος της μη - έκθεσης στην ακτινοβολία[21]. Εντούτοις, η πρόσβαση σε εξοπλισμό επεμβατικής MRI είναι περιορισμένη. Οι Shingleton και Sewell[22] έχουν αναφέρει την πλέον εκτεταμένη εμπειρία ως τώρα. Έχουν τεκμηριώσει την αντιμετώπιση 120 βλαβών με κρυοθεραπεία κατευθυνόμενη με MRI σε 103 ασθενείς. Με μέσο χρόνο παρακολούθησης τους 35,5 μήνες, οι συγγραφείς αναφέρουν ότι η επιβίωση για τη νόσο είναι 97%. Σημειώνεται ότι 14,5% των ασθενών απαιτούσαν επανάληψη της αγωγής, αλλά αναφέρθηκε μόνο μία σοβαρή επιπλοκή, ένα περινεφρικό αιμάτωμα που απαιτούσε μετάγγιση αίματος. Αυτή η ίδια ομάδα αποτίμησε τη διαδερμική κρυοθεραπεία καθοδηγούμενη με MRI σε ασθενείς με νόσο von Hippel - Lindau[23]. Σε μια μελέτη, αντιμετωπίστηκαν πέντε όγκοι (διαμέτρου 2,8-5,0 εκατοστών) σε τέσσερις ασθενείς. Όλοι οι ασθενείς υποβλήθηκαν σε κρυοθεραπεία, χωρίς δυσκολία. Επανάληψη της αγωγής απαιτήθηκε σε δύο περιπτώσεις, λόγω υπολειπόμενου όγκου. Απεικόνιση σε 2-23 μήνες παρακολούθησης δεν αποκάλυψε ακτινολογικές ενδείξεις υποτροπής στις περιοχές που καταλύθηκαν.

Διαδερμική κρυοθεραπεία αν πραγματοποιηθεί υπό παρακολούθηση με CT ή MRI, είναι μια ελκυστική μέθοδος αντιμετώπισης των νεφρικών μαζών, αλλά η ογκολογική της αποτελεσματικότητα πρέπει να τεκμηριωθεί σε μακροπρόθεσμες μελέτες. Υπερηχογραφική καθοδήγηση κατά την κρυοθεραπεία είναι μια εξελισσόμενη τεχνική, αλλά μένει να αποδειχθούν σημαντικά βελτιωμένα κλινικά αποτελέσματα (εικόνα 2).

Ακρωτηριαστική τεχνική με χρήση ραδιοσυχνοτήτων (Radiofrequency Ablation, RFA)

Το 1997, οι Zlotta και συν.[24] περιέγραψαν για πρώτη φορά τη χρήση RFA για να προκαλέσουν εκτεταμένη, τοπική νέκρωση νεφρικών όγκων. Έχουν αναφερθεί ευρήματα για τρεις βλάβες σε τρεις ασθενείς. Μετά την RFA, οι όγκοι αφαιρέθηκαν και υποβλήθηκαν σε ιστολογική εξέταση. Τα αποτελέσματα έδειξαν ότι η RFA μπορούσε να προκαλέσει τοπική νέκρωση με ασφάλεια στον στοχευμένο καρκινικό ιστό. Στη συνέχεια, οι McGovern και συν.[25] ανέφεραν την τοποθέτηση ενός ηλεκτροδίου RFA υπό υπερηχογραφική καθοδήγηση. Ακολουθώντας αυτή την αρχική σειρά, πολλά κέντρα έχουν μελετήσει τη χρήση των διαδερμικών και λαπαροσκοπικών εφαρμογών της RFA για την αντιμετώπιση των νεφρικών μαζών (εικόνα 3)[26-34].

Κατά την RFA, υψίσυχνο (460-500 kHz), εναλλασσόμενο, ηλεκτρικό ρεύμα περνά μεταξύ του ηλεκτροδίου που είναι τοποθετημένο στον ιστό - στόχο και μιας γείωσης που τοποθετείται στους μηρούς του ασθενούς. Η κινητοποίηση των ιόντων του ιστού που συνοδεύει το ηλεκτρόδιο RFA προκαλεί τριβή, που στη συνέχεια μετατρέπεται σε θερμότητα[35]. Η διαδικασία θέρμανσης επιφέρει κυτταρική καταστροφή, στη συνέχεια θάνατο, αφού η θερμοκρασία υπερβεί τους 50-52°C για 4-6 λεπτά[36]. Σε θερμοκρασίες υψηλότερες από 60°C ο κυτταρικός θάνατος είναι άμεσος[37]. Επομένως, ο στόχος της RFA είναι να επιτύχει να διατηρήσει ένα εύρος θερμοκρασίας 50-100°C σε όλο τον όγκο του στοχευμένου ιστού[38]. Θερμοκρασίες υψηλότερες από 105°C οδηγούν σε εξάτμιση και απανθράκωση του ιστού, που καθυστερεί τη μετάδοση ενέργειας και μειώνει την αποτελεσματικότητα της κατάλυσης του ιστού[39].

Τρεις γεννήτριες ραδιοσυχνοτήτων είναι διαθέσιμες στο εμπόριο: η RITA® Model 1500X - ένα σύστημα ανάδρασης βασισμένο στη θερμοκρασία (RITA Medical Systems, Fremont, CA), το Cool - tip™ Radiofrequency Ablation System (Valleylab Boulder, CO) και το RF 3000® Radiofrequency Ablation System (Boston Scientific, Natick, MA) που είναι συστήματα ανάδρασης, βασισμένα στην εμπέδηση. Τα διάφορα ηλεκτρόδια που είναι διαθέσιμα για κάθε σύστημα αναφέρονται στον πίνακα 1. Καμία συγκριτική μελέτη δεν έχει τεκμηριώσει κανένα πλεονέκτημα του ενός συστήματος έναντι του άλλου.

Μελέτες σε πολυάριθμες σειρές έχουν προσδιορίσει την αποτελεσματικότητα της RFA, αλλά οι περισσότερες είχαν μικρή διάρκεια παρακολούθησης και μικρούς αριθμούς ασθενών[26,27]. Παρόλα αυτά, τα ευρήματα από αυτές τις πρώτες μελέτες θα μπορούσαν να παρέχουν διορατικότητα σε αυτή την εξελισσόμενη τεχνολογία. Οι Hwang και συν.[28] ανέφεραν τη χρήση μιας γεννήτριας 200 W για να πραγματοποιήσουν νεφρική RFA σε 17 ασθενείς με ένα σύνολο 24 κληρονομικών νεφρικών όγκων. Υποτροπή του όγκου παρατηρήθηκε μόνο σε έναν ασθενή (4%) σε 12-μηνη παρακολούθηση. Αντίθετα, σε μια σειρά που αναφέρθηκε από τους ίδιους ερευνητές, στην οποία 19 ασθενείς αντιμετωπίστηκαν με μια συσκευή πρώτης γενιάς 50 W, υπολειπόμενη ενίσχυση παρατηρήθηκε στο 40% των όγκων μετά από μέση παρακολούθηση 24 μηνών.

Στη βάση της ανομοιογένειας των αποτελεσμάτων ανάμεσα στις δυο σειρές, οι συγγραφείς κατέληξαν ότι η χρήση της γεννήτριας των 200 W παρείχε ανώτερα αποτελέσματα, γιατί αυτό το σύστημα ελάττωνε τις θερμαγωγές απώλειες θερμότητας και παρείχε μια πιο συνεχή κατανομή της ενέργειας σε όλο τον όγκο συγκρινόμενη με το σύστημα των 50 W.

Το μέγεθος και η εντόπιση των νεφρικών όγκων ίσως να επηρεάζει την αποτελεσματικότητα της RFA. Οι Varkarakis et al.[30] ανέφεραν ότι το μέγεθος είχε μια επίδραση στην αποτελεσματικότητα σε 46 ασθενείς με 56 όγκους, που αντιμετωπίστηκαν με RFA ενώ βρίσκονταν σε καταστολή. Το ποσοστό επιτυχίας για όγκους μικρότερους από 3 εκατοστά ήταν 100% συγκρινόμενο με 78% για αυτούς που ήταν μεγαλύτεροι από 3 εκατοστά, ενώ η αντιμετώπιση των περιφερικών νεφρικών όγκων ήταν επίσης 100% επιτυχής, σε σύγκριση με 82% ποσοστό επιτυχίας για κεντρικούς νεφρικούς όγκους. Σε αυτή τη σειρά, 24 ασθενείς είχαν ιστολογικά επιβεβαιωμένη κακοήθεια. Σε αυτό το υποσύνολο ασθενών το ποσοστό επιτυχίας της RFA ήταν 96,3%. Περαιτέρω ενδείξεις υπέρ της χρήσης της RFA κατευθυνόμενης από CT δόθηκαν από τους Zagoria και συν.[31], οι οποίοι χρησιμοποίησαν αυτή τη τεχνική σε 27 συνεδρίες σε 22 ασθενείς.

Πλήρης εκτομή όγκου επετεύχθη στο 91% των ασθενών σε παρακολούθηση για 7 μήνες κατά μέσο όρο και σε όλους τους όγκους που είναι μικρότεροι από 3 εκατοστά που αντιμετωπίστηκαν με μόνο μία συνεδρία RFA[31]. Επιπλέον, σε μια από τις μεγαλύτερες σειρές που παρουσιάστηκαν, που είχαν μια μέση διάρκεια παρακολούθησης 2,3 έτη, οι Gervais και συν.[32] αντιμετώπισαν 100 νεφρικούς όγκους σε 85 ασθενείς και συμπέραναν ότι όλοι οι όγκοι < 4 εκατοστών είχαν πλήρως αντιμετωπιστεί[32]. Ανάλυση πολλαπλών μεταβλητών που προσδιόρισε την επίδραση του μεγέθους και της εντόπισης του όγκου στην πιθανότητα πλήρους εκτομής μετά την πρώτη αγωγή, έδειξε ότι τόσο το μικρό μέγεθος (< 3 εκατοστά) όσο και η περιφερική εντόπιση ήταν ανεξάρτητοι προγνωστικοί παράγοντες επιτυχίας ($p < 0,0001$ και $p = 0,0049$, αντίστοιχα). Η πιο κοινή επιπλοκή, η αιμορραγία, συνέβη σε πέντε ασθενείς, σε δύο από τους οποίους απαιτήθηκε μετάγγιση. Δεν σημειώθηκαν καθυστερημένες αιμορραγίες.

Μια κλινική δοκιμή φάσης II που χρησιμοποίησε RFA κατευθυνόμενη με MRI για την αντιμετώπιση 10 ασθενών, των οποίων οι βλάβες είχαν μέση διάμετρο 2,3 εκατοστά δεν είχε ενδείξεις υποτροπής του όγκου μετά από παρακολούθηση 25 μηνών[33]. Όλες οι διαδικασίες πραγματοποιήθηκαν σε καταστολή και η RFA παρακολουθούνταν καθ' όλη τη διάρκεια. Η διαδικασία συνεχίστηκε μέχρι που ολόκληρος ο όγκος αντικαταστάθηκε από σήμα χαμηλής έντασης στην MRI. Οι ερευνητές είχαν την αίσθηση ότι η ικανότητα της MRI να ανιχνεύει ανεπαρκώς αντιμετωπισμένα μέρη του όγκου, κατά την RFA ήταν ζωτικής σημασίας για τον περιορισμό της RFA στην θεραπεία ολόκληρης της βλάβης σε μια συνεδρία.

Λαπαροσκοπική εφαρμογή της RFA είναι δυνατή, όπως παρουσιάστηκε από τους Jacomides και συν.[34] στην αντιμετώπιση 17 νεφρικών όγκων. Πέντε όγκοι αφαιρέθηκαν αμέσως μετά την RFA. Ένας στους πέντε είχε εστιακά θετικό όριο, ωστόσο ο ασθενής παρέμεινε ελεύθερος νόσου 1 χρόνο μετά την αγωγή. Όλοι οι άλλοι ασθενείς, στους οποίους πραγματοποιήθηκε in situ θεραπεία, παρέμειναν χωρίς υποτροπή μετά από παρακολούθηση για 9,8 μήνες.

Μερική νεφρεκτομή με χρήση ραδιοσυχνοτήτων έναντι κρυοθεραπείας

Τα διαθέσιμα probe για μερική νεφρεκτομή και οι ιδιότητες που σχετίζονται με την RFA και την κρυοθεραπεία αναδεικνύουν μερικές από τις διαφορές μεταξύ των δύο τεχνολογιών. Μια αναδρομική σύγκριση 164 λαπαροσκοπικών κρυοθεραπεία και 82 διαδερμικών θεραπειών καθοδηγούμενων με CT έδειξε ότι οι ασθενείς που αντιμετωπίστηκαν είχαν μια επιβίωση για τον καρκίνο 98% σε μια μέση παρακολούθηση 3 ετών μετά από λαπαροσκοπική κρυοθεραπεία και 100% σε μέση παρακολούθηση 1 έτους μετά από διαδερμική RFA[40]. Τα ποσοστά των επιπλοκών ήταν ελάχιστα και στις δύο ομάδες ασθενών, παρά τις σημαντικές προεγχειρητικές συννοσηρότητες. Είναι ξεκάθαρο ότι απαιτούνται μελέτες μεγαλύτερης διάρκειας, για να συγκριθούν η δραστικότητα και τα κλινικά αποτελέσματα αυτών των δύο θεραπειών. Πολυάριθμες τεχνικές αποκλίσεις στην εφαρμογή μεταξύ RFA και κρυοθεραπείας παρουσιάζονται στον πίνακα 2.

Ένα σημαντικό πλεονέκτημα της κρυοθεραπείας έναντι της RFA είναι η ικανότητα να παρακολουθείται η εξελισσόμενη σφαίρα πάγου διεγχειρητικά, κατά την κρυοθεραπεία. Ο χειρουργός μπορεί να ελέγχει την πρόοδο της διαδικασίας και να εξασφαλίσει πλήρη καταστροφή της νεφρικής μάζας με επαρκές υγιές όριο. Κατά τη διάρκεια της RFA, η προς θεραπεία ζώνη δεν μπορεί να παρακολουθείται αποτελεσματικά με τη διαθέσιμη τεχνολογία.

Στη βάση των ευρημάτων από μελέτες σε ζώα, η βλάβη του νεφρού από την κρυοθεραπεία δεν φαίνεται να καταλήγει σε αξιόλογη εξαγγείωση ή σχηματισμό συριγγίων στους κάλυκες[41]. Άλλα πειραματικά δεδομένα για την RFA δείχνουν ότι αυτή η διαδικασία δεν διασώζει το νεφρό[42]. Αυτό το χαρακτηριστικό της RFA θα μπορούσε να έχει σημαντικές κλινικές επιπτώσεις αν οι νεφρικές μάζες είναι βαθειές. Ογκολογικά, έχει εκφραστεί ενδιαφέρον για βλάβες με βιώσιμα καρκινικά κύτταρα που μπορεί να επιμένουν μετά από RFA[43]. Επιπλέον, μερικές αναφορές έχουν εκφράσει ανησυχία για την επάρκεια διαφόρων απεικονιστικών τεχνικών για την ανίχνευση της υποτροπής του όγκου κατά την παρακολούθηση ασθενών που αντιμετωπίστηκαν με RFA[44]. Ωστόσο, συνολικά, οι τεχνικές κρυοθεραπείας και RFA σχετίζονται με χαμηλό ποσοστό επιπλοκών. Οι επιπλοκές περιορίζονται κυρίως σε πόνο και παραισθησία στη θέση του probe (πίνακας 3)[45].

Υψηλής ενέργειας εστιασμένη δια υπερήχων θερμοθεραπεία (High Intensity Focused Ultrasound, HIFU)

Οι εξωσωματικές διαδερμικές εφαρμογές της HIFU είναι μια ελκυστική σύλληψη για την αντιμετώπιση μικρών νεφρικών βλαβών. Κατά κύριο λόγο, ένα εστιασμένο κύμα υπερήχου παράγεται για μια συγκεκριμένη εστία και βάθος μέσα στο σώμα. Μετακινώντας τον ηχοβολέα της HIFU πάνω από το δέρμα του ασθενούς, μπορεί να αντιμετωπιστεί ολόκληρη η νεφρική βλάβη. Η υπερηχογραφική ακτίνα υψηλής ενέργειας παράγεται από ένα κυλινδρικό πιεζοκεραμικό στοιχείο, με ένα παραβολικό ανακλαστήρα που επιτρέπει την ακριβή εστίαση της ακτίνας στον επιθυμητό στόχο μέσα στο σώμα του ασθενούς[46].

Οι Hacker και συν.[47], σε μια πιλοτική κλινική μελέτη 19 ασθενών που είχαν προγραμματιστεί να υποβληθούν σε ριζική νεφρεκτομή για καρκινικούς όγκους, εφάρμοσαν HIFU πριν τη νεφρεκτομή για να διερευνήσουν την ασφάλεια και την επίδραση της τεχνικής στον υγιή νεφρικό ιστό. Οι επιδράσεις της HIFU στην εστιακή ζώνη αμέσως μετά την εφαρμογή ήταν διάμεσες αιμορραγίες, ρήξη ινών, συρρίκνωση ινών κολλαγόνου και πηκτική νέκρωση, αλλά αυτά τα γεγονότα συνέβησαν σποραδικά και δεν συσχετίστηκαν με τον αριθμό των κρούσεων της HIFU που εφαρμόστηκαν. Ενδιαφέρον παρουσιάζει ότι σε ιστολογικές αναλύσεις, οι μηχανικές επιδράσεις (σπηλαίωση, ακουστικό ρεύμα και ταλαντωτική κίνηση) της HIFU εκτιμήθηκε ότι υπερτερούν έναντι των θερμικών επιδράσεων. Οι συγγραφείς συμπέραναν ότι περαιτέρω βελτιώσεις της τεχνολογίας απαιτούνται, ώστε να καταστήσουν τέλεια και αξιόπιστη την κατάλυση ιστών.

Λίγες κλινικές δοκιμές έχουν αποτιμήσει την εφαρμογή της HIFU ως θεραπεία στους νεφρικούς όγκους. Οι Kormann και συν.[48] ανέφεραν

μια αρχική κλινική δοκιμή της HIFU σε έναν ασθενή που είχε τρεις νεφρικούς όγκους. Σε αυτή την περίπτωση, δύο όγκοι του κάτω πόλου του νεφρού συρρικνώθηκαν μετά από την αγωγή, αλλά ο όγκος του άνω πόλου δεν επηρεάστηκε, γιατί τα κύματα ενέργειας απορροφήθηκαν από τις πλευρές. Οι Marberger και συν.[49] ανέφεραν την αντιμετώπιση με υπερήχους 16 νεφρικών όγκων: σε δύο ηλικιωμένους ασθενείς, πραγματοποιήθηκε HIFU με θεραπευτικό σκοπό και κατέληξε σε ατελή ακτινολογική ύφεση. Στους άλλους 14 ασθενείς, οι όγκοι αφαιρέθηκαν μετά από αγωγή με HIFU στην ίδια συνεδρία. Ιστολογικές αλλαγές που υπαινίσσονταν νέκρωση ανιχνεύθηκαν σε εννέα όγκους. Ωστόσο, η HIFU είχε αντιμετωπίσει μόνο 15-35% της στοχευμένης περιοχής. Κατά τη διάρκεια αυτής της μελέτης, έχουν γίνει πολλές τροποποιήσεις στις παραμέτρους της αντιμετώπισης με HIFU, που περιλαμβάνουν αλλαγές στην ισχύ του ηλεκτρικού ρεύματος, στη διάμετρο του ανακλαστήρα, στη διάμετρο του ανοίγματος και κυρίως, στην προσθήκη μηχανικού βραχίονα που κατευθύνει τον ηχοβολέα.

Αυτή η μελέτη ανέδειξε πολλές από τις ανεπάρκειες της διαθέσιμης τεχνολογίας της HIFU σε σχέση με την αντιμετώπιση των νεφρικών όγκων. Πιο συγκεκριμένα, η αναπνευστική κίνηση είναι ένα σημαντικό πρόβλημα και μάζες του άνω πόλου του νεφρού με μια πλευρά να προβάλλει πάνω τους είναι δύσκολο να αντιμετωπιστούν. Επιπροσθέτως, η δομική ετερογένεια σε μικρές νεφρικές μάζες επηρεάζει τις ιδιότητες της ακτίνας HIFU, η οποία παράγει ασταθή ιστική αντιμετώπιση.

Οι Wu και συν.[50] ανέφεραν την εμπειρία τους στην αντιμετώπιση των νεφρικών όγκων με σύστημα HIFU από το Chongqing της Κίνας. Αυτή η συσκευή έχει την ικανότητα να «χρωματίζει» τη στοχευμένη περιοχή σε αλληλοδιάδοχες γραμμικές τροχιές. Ένα μικρό ποσοστό επιπλοκών παρατηρήθηκε στους 13 ασθενείς που αντιμετωπίστηκαν. Αιματουρία σε 7 από τους 8 ασθενείς και άλγος σχετιζόμενο με τον όγκο, ελαττωμένο σε 9 στους 10 ασθενείς. Πλήρης θεραπεία επιτεύχθηκε σε 3 από τους 13 νεφρικούς όγκους και οι υπόλοιποι 10 όγκοι αντιμετωπίσθηκαν μερικώς. Ένα παρόμοιο σύστημα αξιολογήθηκε από τους Marberger και συν. σε μια κλινική δοκιμή φάσης II, στην οποία τέσσερις ασθενείς αντιμετωπίστηκαν με HIFU[49]. Τρεις από τις τέσσερις βλάβες αφαιρέθηκαν 6 εβδομάδες μετά τη HIFU. Κατά την παρούσα περίοδο, εφαρμογές της HIFU στους νεφρούς είναι πειραματικές, εξαιτίας της περιορισμένης της επιτυχίας. Περαιτέρω βελτιώσεις είναι απαραίτητες, ώστε η HIFU να χρησιμοποιηθεί κλινικά στην αντιμετώπιση των νεφρικών βλαβών.

Απεικονιστική παρακολούθηση

Με δεδομένο ότι πολλές νεφρικές βλάβες που αντιμετωπίζονται με την τεχνική αυτή δεν αφαιρούνται και ότι το όριο εκτομής δεν επιβεβαιώνεται από παθολογοανατομική εξέταση, ένα αυστηρό πρωτόκολλο παρακολούθησης θα πρέπει να τεθεί σε ισχύ για τους ασθενείς στους οποίους εφαρμόστηκε η αγωγή.

Στην Cleveland Clinic, πραγματοποιείται παρακολούθηση με MRI την ημέρα της επέμβασης και στους 3, 6 και 12 μήνες μετά την επέμβαση και στη συνέχεια ετησίως[51]. Αυτό το εκτενές πρόγραμμα παρακολούθησης είναι απαραίτητο, γιατί η κατάλυση είναι μια εξελισσόμενη τεχνολογία. Καθώς περισσότερες πληροφορίες στην ογκολογική αποτελεσματικότητα της τεχνικής γίνονται διαθέσιμες, υπάρχει η ελπίδα ότι οι ενδείξεις θα υποστηρίξουν τη μελλοντική χρήση ενός απλοποιημένου προγράμματος παρακολούθησης, που πιθανόν θα περιλαμβάνει MRI ή CT του νεφρού σε 3 μήνες και στη συνέχεια ετησίως. Ιδανικά, η βλάβη από την κρυοθεραπεία δεν θα πρέπει να έχει ενδείξεις ενίσχυσης σε CT ή MRI παρακολούθησης και το μέγεθος του όγκου θα πρέπει να έχει μείνει το ίδιο ή μειωμένο[52].

Συμπεράσματα

Συγκεντρώνεται σημαντικός αριθμός πληροφοριών σχετικά με τις τεχνολογίες μερικής νεφρεκτομής. Οι πρώτες πληροφορίες στην κρυοθεραπεία εισηγούνται ότι αυτή η τεχνική είναι ένας αποτελεσματικός τρόπος αντιμετώπισης για νεφρικές βλάβες μικρότερες των 4 εκατοστών. Για την RFA, αν και τα αρχικά αποτελέσματα είναι υποσχόμενα, πληροφορίες από μακροπρόθεσμη παρακολούθηση θα πρέπει να αναμένονται πριν η τεχνική συστηθεί ευρέως. Η χρήση της HIFU παραμένει πειραματική, καθώς καμία κλινική μελέτη δεν έχει παρουσιάσει συνεπή αποτελέσματα.

Μέχρι να είναι διαθέσιμα αξιόπιστα, μακροπρόθεσμα, ογκολογικά στοιχεία, αυτές οι τεχνολογικές μέθοδοι είναι θεραπευτικές επιλογές δεύτερης γραμμής για εντοπισμένους νεφρικούς όγκους και η χρήση τους θα πρέπει να περιορίζεται σε ασθενείς που δεν επιθυμούν, ούτε μπορούν να υποβληθούν σε ανοιχτή ή λαπαροσκοπική μερική νεφρεκτομή.

Βιβλιογραφία

1. Chow WH et al. Rising incidence of renal cell cancer in the United States. JAMA 1999; 281:1628-1631.
2. Bretheau D et al. Prognostic significance of incidental renal cell carcinoma. Eur Urol 1995; 27:319-323
3. Jayson M, Sanders H. Increased incidence of serendipitously discovered renal cell carcinoma. Urology 1998; 51:203-205.
4. Homma Y et al. Increased incidental detection and reduced mortality in renal cancer - recent retrospective analysis at eight institutions. Int J Urol 1995; 2:77-80.
5. Fergany AF et al. Long - term results of nephron sparing surgery for localized renal cell carcinoma: 10-year followup. J Urol 2000; 163:442-445.
6. Lee CT et al. Surgical management of renal tumors 4 cm or less in a contemporary cohort. J Urol 2000; 163:730-736.
7. Lutzeyer W. Advancements in operative therapy (urology). Langenbecks Arch Chir 1972; 332:137-145.
8. Lutzeyer W et al. Experimental cryosurgery of the kidney. Langenbecks Arch Chir 1968; 322:843-847.
9. Uchida M et al. Percutaneous cryosurgery for renal tumors. Br J Urol 1995; 75:132-136.
10. Delworth MG et al. Cryotherapy for renal cell carcinoma and angiomyolipoma. J Urol 1996; 155:252-255.
11. Gill IS et al. Laparoscopic renal cryoablation: initial clinical series. Urology 1998; 52:543-551.
12. Davol PE et al. Long - term results of cryoablation for renal cancer and complex renal masses. Urology 2006; 68 (Suppl):2-6.
13. Gill IS et al. Renal cryoablation: outcome at 3 years. J Urol 2005; 173:1903-1907.
14. Kaouk JH et al. Cryotherapy: clinical end points and their experimental foundations. Urology 2006; 68:38-44.
15. Hoffmann NE, Bischof JC. The cryobiology of cryosurgical injury. Urology 2002; 60 (Suppl 1):40-49.
16. Chosy SG et al. Monitoring renal cryosurgery: predictors of tissue necrosis in swine. J Urol 1998; 159:1370-1374.
17. Campbell SC et al. Renal cryosurgery: experimental evaluation of treatment parameters. Urology 1998; 52:29-34.
18. Woolley ML et al. Effect of freezing parameters (freeze cycle and thaw process) on tissue destruction following renal cryoablation. J Endourol 2002; 16:519-522.
19. Permpongkosol S et al. Percutaneous renal cryoablation. Urology 2006; 68 (Suppl):19-25.
20. Gupta A et al. Computerized tomography guided percutaneous renal cryoablation with the patient under conscious sedation: initial clinical experience. J Urol 2006; 175:447-453.
21. Shingleton WB, Sewell PE Jr. Percutaneous renal tumor cryoablation with magnetic resonance imaging guidance. J Urol 2001; 165:773-776.
22. Sewell P, Shingleton WB. Five - year treatment success and survival of patients treated with percutaneous IMRI guided and monitored renal cell carcinoma cryoablation. BJU Int 2004; 94 (Suppl 2):S106.
23. Shingleton WB, Sewell PE Jr. Percutaneous renal cryoablation of renal tumors in patients with von Hippel - Lindau disease. J Urol 2002; 167:1268-1270.
24. Zlotta AR et al. Radiofrequency interstitial tumor ablation (RITA) is a possible new modality for treatment of renal cancer: ex vivo and in vivo experience. J Endourol 1997; 11:251-258.
25. McGovern FJ et al. Radio frequency ablation of renal cell carcinoma via image guided needle electrodes. J Urol 1999; 161:599-600.
26. Farrell MA et al. Imaging - guided radiofrequency ablation of solid renal tumors. AJR Am J Roentgenol 2003; 180:1509-1513.
27. Roy - Choudhury SH et al. Early experience with percutaneous radiofrequency ablation of small solid renal masses. AJR Am J Roentgenol 2003; 180:1055-1061.
28. Hwang JJ et al. Radio frequency ablation of small renal tumors: intermediate results. J Urol 2004; 171:1814-1818.
29. Pavlovich CP et al. Percutaneous radio frequency ablation of small renal tumors: initial results. J Urol 2002; 167:10-15.
30. Varkarakis IM et al. Percutaneous radio frequency ablation of renal masses: results at a 2-year mean followup. J Urol 2005; 174:456-460.
31. Zagoria RJ et al. Percutaneous CT - guided radiofrequency ablation of renal neoplasms: factors influencing success. AJR Am J Roentgenol 2004; 183:201-207.
32. Gervais DA et al. Radiofrequency ablation of renal cell carcinoma: part 1, indications, results, and role in patient management over a 6-year period and ablation of 100 tumors. AJR Am J Roentgenol 2005; 185:64-71.
33. Lewin JS et al. Phase II clinical trial of interactive MR imaging - guided interstitial radiofrequency thermal ablation of primary kidney tumors: initial experience. Radiology 2004; 232:835-845.
34. Jacomides L et al. Laparoscopic application of radio frequency energy enables in situ renal tumor ablation and partial nephrectomy. J Urol 2003; 169:49-53.
35. Lui KW et al. Radiofrequency ablation of renal cell carcinoma. Clin Radiol 2003; 58:905-913.
36. Goldberg SN et al. Radio - frequency tissue ablation of VX2 tumor nodules in the rabbit lung. Acad Radiol 1996; 3:929-935.
37. Chong WK. Radiofrequency ablation of liver tumors. J Clin Gastroenterol 2001; 32:372-374.
38. Goldberg SN et al. Thermal ablation therapy for focal malignancy: a unified approach to underlying principles, techniques, and diagnostic imaging guidance. AJR Am J Roentgenol 2000; 174:323-331.
39. Goldberg SN et al. Radiofrequency tissue ablation: importance of local temperature along the electrode tip exposure in determining lesion shape and size. Acad Radiol 1996; 3:212-218.
40. Hegarty NJ et al. Probe - ablative nephron - sparing surgery: cryoablation versus radiofrequency ablation. Urology 2006; 68 (Suppl):7-13.
41. Sung GT et al. Effect of intentional cryo - injury to the renal collecting system. J Urol 2003; 170:619-622.
42. Janzen NK et al. The effects of intentional cryoablation and radio frequency ablation of renal tissue involving the collecting system in a porcine model. J Urol 2005; 173:1368-1374.
43. Michaels MJ et al. Incomplete renal tumor destruction using radio frequency interstitial ablation. J Urol 2002; 168:2406-2410.
44. Hegarty NJ et al. Lack of enhancement on 6-month MRI does not guarantee complete cancer cell kill following radiofrequency ablation of small renal tumors [abstract]. J Urol 2006; 175 (Suppl):552.
45. Johnson DB et al. Defining the complications of cryoablation and radio frequency ablation of small renal tumors: a multi - institutional review. J Urol 2004; 172:874-877.
46. Kohrmann KU et al. Technical characterization of an ultrasound source for noninvasive thermoablation by high - intensity focused ultrasound. BJU Int 2002; 90:248-252.
47. Hacker A et al. Extracorporeally induced ablation of renal tissue by high - intensity focused ultrasound. BJU Int 2006; 97:779-785.
48. Kohrmann KU et al. High intensity focused ultrasound as noninvasive therapy for multilocal renal cell carcinoma: case study and review of the literature. J Urol 2002; 167:2397-2403.
49. Marberger M et al. Extracorporeal ablation of renal tumors with high - intensity focused ultrasound. BJU Int 2005; 95 (Suppl 2):52-55.
50. Wu F et al. Preliminary experience using high intensity focused ultrasound for the treatment of patients with advanced stage renal malignancy. J Urol 2003; 170:2237–2240.
51. Remer EM et al. MRI imaging of the kidneys after laparoscopic cryoablation. AJR Am J Roentgenol 2000; 174:635-640.
52. Anderson JK et al. Imaging associated with percutaneous and intraoperative management of renal tumors. Urol Clin North Am 2006; 33:339-352.

ΣΕΛΙΔΑ 10