Η χρήση των εύκαμπτων ενδοσκοπίων στην ουρολογία

Χ. ΠΑΠΑΝΔΡΕΟΥ[1], Λ. ΡΟΥΣΗΣ[2]
[1]Επιμελητής Β΄ Ουρολογικής κλινικής Γ.Ν. Άρτας,
[2]Χειρουργός Ουρολόγος

Η χρήση των ενδοσκοπίων αποτελεί σημαντικό και αναπόσπαστο κομμάτι της σύγχρονης ουρολογίας. Η κυστεοσκόπηση και η ουρητηροσκόπηση, χάρη στις εξελίξεις της τεχνολογίας, μπορούν να εκτελεστούν σήμερα επίσης με εύκαμπτα κυστεοσκόπια και ουρητηροσκόπια αντίστοιχα. Η πρώτη δημοσίευση της χρήσης εύκαμπτου κυστεοσκοπίου έγινε από τους Tsuchida και Sugiwara το 1973, αν και ιδιαίτερο ενδιαφέρον παρατηρήθηκε μετά το 1984, όταν ο Clayman δημοσίευσε τα αποτελέσματα της κυστεοσκόπησης με εύκαμπτο ενδοσκόπιο σε σειρά 80 ασθενών[1,2]. Το 1964 αναφέρθηκε για πρώτη φορά η χρήση εύκαμπτου ουρητηροσκοπίου από τον Marshall, ο οποίος εξέτασε τη νεφρική πύελο ασθενούς κατά τη διάρκεια ανοικτής χειρουργικής επέμβασης (μέσω ουρητηροτομής)[3].

Εύκαμπτα κυστεοσκόπια

Γενικά

Τα εύκαμπτα κυστεοσκόπια έχουν διάμετρο ίση ή μικρότερη των 16 Fr, με δυνατότητα κάμψης της κορυφής έως και 210 μοίρες προς τα πάνω και μέχρι 160 προς τα κάτω, επιτρέποντας τον έλεγχο ολόκληρης της ουροδόχου κύστεως. Το κανάλι εργασίας που διαθέτουν επιτρέπει τη δίοδο εύκαμπτου βοηθητικού εξοπλισμού, όπως λαβίδες, ουρητηρικοί καθετήρες, καθετήρες ηλεκτροπηξίας (διαθερμίες) διαμέτρου έως 6 Fr, καθιστώντας τα έτσι χρήσιμα όχι μόνο διαγνωστικά αλλά και θεραπευτικά εργαλεία[4] (εικόνα 1).

Ενδείξεις

Τα εύκαμπτα κυστεοσκόπια πρακτικά έχουν τις ίδιες ενδείξεις χρήσης με τα άκαμπτα, αλλά και ειδικές ενδείξεις, όπως η ενδοσκόπηση των ουρητηροειλεοστομιών και η κυστεοσκόπηση σε ασθενείς που δεν μπορούν να λάβουν θέση λιθοτομής λόγω μυοσκελετικών παθήσεων[4].

Τα πλεονεκτήματα των εύκαμπτων κυστεοσκοπίων αναδεικνύονται περισσότερο όταν χρησιμοποιούνται στους άνδρες. Είναι καλύτερα ανεκτά από τον ασθενή σε σχέση με τα άκαμπτα, καθώς η χρήση τους προκαλεί λιγότερο πόνο. Με το ίδιο όργανο μπορεί να εκτελεστεί εξ ολοκλήρου η κυστεοσκόπηση, ενώ παρέχεται καλύτερος έλεγχος της περιοχής του αυχένα. Τα εύκαμπτα κυστεοσκόπια, όμως, λόγω μικρής διαμέτρου, επιτρέπουν μικρή ροή του υγρού έκπλυσης, με αποτέλεσμα την περιορισμένη ορατότητα σε περίπτωση σοβαρής αιματουρίας[5].

Τεχνική χρήσης εύκαμπτου κυστεοσκοπίου

Περιγράφεται η τεχνική χρήσης σε άνδρες, καθώς η είσοδος του οργάνου στην ουροδόχο κύστη της γυναίκας γίνεται όπως η τοποθέτηση ουροκαθετήρα. Ο έλεγχος της κύστεως γίνεται κατά τον ίδιο τρόπο και στα δυο φύλα.

Πριν την κυστεοσκόπηση ο ασθενής καλείται να αδειάσει την ουροδόχο κύστη του. Τοποθετείται σε θέση λιθοτομής ή και σε ύπτια θέση. Ακολουθεί καθαρισμός των έξω γεννητικών οργάνων και τοπική αναισθησία. Τοποθετείται άφθονο λιπαντικό gel. Το πέος ευθειάζεται χρησιμοποιώντας το μέσο και παράμεσο δάκτυλο, ενώ με το δείκτη και τον αντίχειρα κρατείται η κορυφή του κυστεοσκοπίου, η οποία εισάγεται στο έξω ουρηθρικό στόμιο (εικόνα 2Α). Στη συνέχεια, υπό συνεχή ροή υγρού, προωθείται εντός της ουρήθρας. Το κυστεοσκόπιο δεν πρέπει να προωθείται εάν δεν υπάρχει επαρκής ορατότητα του αυλού. Αν το οπτικό πεδίο είναι άσπρο ή θαμπό κόκκινο είναι πιθανό ότι η κορυφή του ενδοσκοπίου ακουμπά στο βλεννογόνο, οπότε και πρέπει να αποσυρθεί λίγο και να προωθηθεί εκ νέου. Με κάμψη της κορυφής προς τα πάνω μπορεί να διευκολυνθεί η είσοδος εντός της ουροδόχου κύστεως όταν υπάρχει μεγάλος μέσος λοβός. Συνήθως η ουροδόχος κύστη δε χρειάζεται να διαταθεί τόσο όσο στην κυστεοσκόπηση με άκαμπτο κυστεοσκόπηση. Η ουροδόχος κύστη ελέγχεται πλήρως με τη συνδυαστική κίνηση τόσο του καρπού όσο και του δείκτη, ενώ αν καμφθεί η κορυφή κατά 180 μοίρες μπορεί να ελεγχθεί όλος ο αυχένας[5] (εικόνες 2Β,Γ,Δ).

Εύκαμπτα ουρητηροσκόπια

Γενικά

Τα εύκαμπτα ουρητηροσκόπια έχουν διάμετρο 6,5-9 Fr και δυνατότητα κάμψης της κορυφής συνήθως 120-180 μοίρες, ενώ οι νέες γενιές ουρητηροσκοπίων παρέχουν δυνατότητα κάμψης αμφοτερόπλευρα



Εικόνα 1. *Εύκαμπτο κυστεοσκόπιο.*

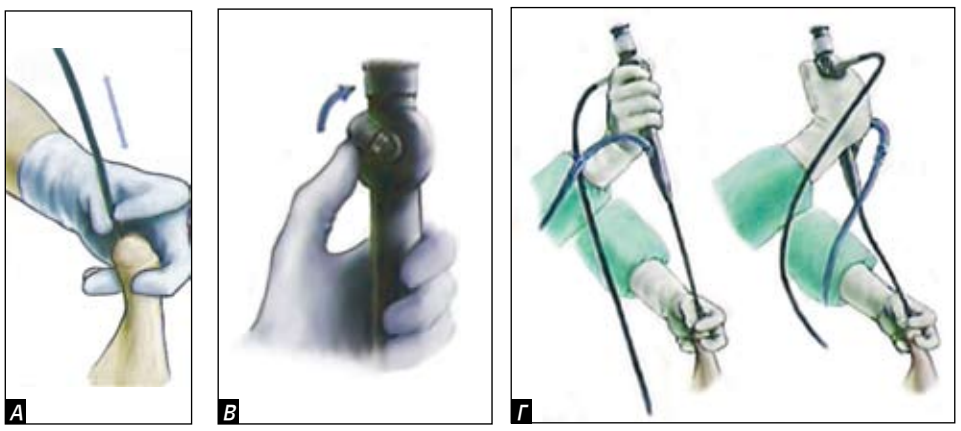

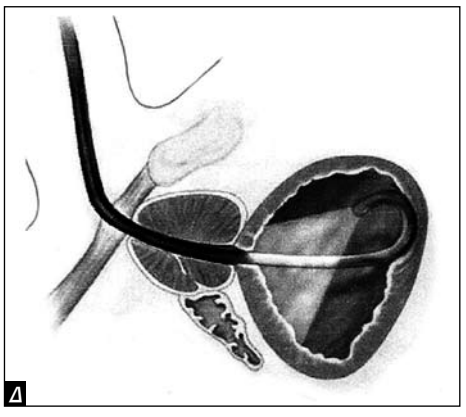

Εικόνα 2. *Τεχνική χρήσης εύκαμπτου κυστεοσκοπίου.*

Εικόνα 3. *Εύκαμπτο ουρητηροσκόπιο.*

Πίνακας 1. Ενδείξεις χρήσης εύκαμπτων ουρητηροσκοπίων

- Λιθίαση
- Ελλείμματα σκιαγράφησης
- Νεοπλάσματα
- Απόφραξη ανώτερου ουροποιητικού
- Αιματουρία

μέχρι ή και πάνω από 270 μοίρες (εικόνα 3). Από το κανάλι εργασίας μπορούν να διέλθουν λαβίδες, οδηγά σύρματα, baskets, καθετήρες ηλεκτροπηξίας και καθετήρες ενδοσκοπικής λιθοτριψίας διαμέτρου 3 Fr ή λιγότερο[6].

Ενδείξεις χρήσης

Οι ενδείξεις χρήσης φαίνονται συνοπτικά στον πίνακα 1. Η πιο συχνή ένδειξη είναι η αντιμετώπιση της λιθίασης του ανώτερου ουροποιητικού (πυελοκαλυκικό σύστημα-εγγύς ουρητήρας). Είναι επίσης χρήσιμα στη διάγνωση βλαβών του ανώτερου ουροποιητικού, σε περιπτώσεις ελλειμμάτων σκιαγράφησης και μακροσκοπικής αιματουρίας από το ανώτερο ουροποιητικό. Τα νεοπλάσματα του ανώτερου ουροποιητικού μπορούν επίσης να αντιμετωπιστούν με το συνδυασμό χρήσης εύκαμπτου ουρητροσκοπίου και laser[7,8,9,10].

Τεχνική χρήσης εύκαμπτου ουρητροσκοπίου

Τα εύκαμπτα ουρητροσκόπια στις περισσότερες περιπτώσεις εισέρχονται στον ουρητήρα μέσω οδηγού σύρματος, ενώ σε έμπειρα χέρια, ειδικά με τα πιο σύγχρονα, σκληρότερα ουρητροσκόπια, αυτό μπορεί να γίνει και χωρίς οδηγό. Πάντως, πριν την ουρητροσκόπηση η ουροδόχος κύστη πρέπει να είναι άδεια και να έχει εξασφαλιστεί επαρκής διαστολή του στομίου και της ενδοτοιχωματικής μοίρας του ουρητήρα. Μετά τη δίοδο από το ουρητηρικό στόμιο το εργαλείο προωθείται αργά και προσεκτικά. Σε ιδανικές συνθήκες κατά τη διαδικασία αυτή είναι ορατός πάντα ο αυλός του ουρητήρα. Παρόλα αυτά, στα στενά τμήματα του ουρητήρα και όταν αυτός περιστέλλεται αυτό δεν είναι πάντα εφικτό. Εντούτοις, το εργαλείο δεν πρέπει να προωθείται όταν ταυτόχρονα δε μεταβάλλεται η εικόνα του ουρητηρικού βλεννογόνου[11,12].

Συμπεράσματα

Καθώς η τεχνολογική εξέλιξη προχωρά και η ουρολογία εκσυγχρονίζεται, τα εύκαμπτα κυστεοσκόπια γίνονται όλο και πιο χρήσιμα και αναγκαία, ειδικά στην καθ' ημέρα πράξη του ουρολογικού εξωτερικού ιατρείου.

Τα εύκαμπτα ουρητροσκόπια είναι ιδανικά εργαλεία για την πρόσβαση στις αρχικές μοίρες του ουρητήρα και στο πυελοκαλυκικό σύστημα. Αποτελούν πολύτιμο βοήθημα και απαραίτητο στοιχείο του εξοπλισμού του σύγχρονου ενδοουρολόγου.

Βιβλιογραφία

1. Tsuchida S, Sugiwara H. A new flexible fibercystoscope for visualization of the bladder neck. J Urol 1973; 127:479-81.
2. Clayman RV, Reddey P, Lange PH. Flexible fiberoptic and rigid-rod lens endoscopy of the lower urinary tract: A prospective controlled comparison. J Urol 1984; 131:715-16.
3. Marshall V. Fiber optics in urology. J Urol 1964; 91:110.
4. Herbert L, Roger P. Urethrocystoscopy. In: Hohenfellner R, Stolzenburg JU Manual Endourology, Springer 2005; 18-25.
5. Kavoussi LR, Clayman RV. Office flexible cystoscopy. Urol Clin North Am 1988; 15:601-608.
6. Monga M. Accessory instrumentation for ureteroscopy. Curr Opin Urol 2004; 14:107-109.
7. Bagley DH. Expanding role of ureteroscopy and laser lithotripsy for treatment of proximal ureteral and intrarenal calculi. Curr Opin Urol 2002; 12:277-80.
8. Dooley RE, Pietrow PK. Ureteroscopy for benign hematuria. Urol Clin North Am 2004; 31:137-43.
9. Johnson GB, Grasso M. Ureteroscopic management of upper urinary tract transitional cell carcinoma. Curr Opin Urol 2005; 15:89-83.
10. Beaghler MA, Poon MW, Dushinski JW, Lingeman JE. Expanding role of flexible nephroscopy in the upper urinary tract. J Endourol 1999; 13:93-7.
11. Su LM, Sosa RE. Ureteroscopy and retrograde ureteral access. In: Walsh PC, Retik AB, Vaughan ED, Wein AJ (eds) Campbell's Urology. Saunders 2002; 3306-19.
12. Chiu KY, Cai Y, Marcovich R et al. Are new-generation flexible ureteroscopes better than their predecessors? BJU Int 2004; 93:115.