Εμφυσηματώδης πυελονεφρίτιδα
Μία σπάνια αλλά σοβαρή λοίμωξη

Γ. ΠΑΠΑΔΟΠΟΥΛΟΣ[1], Γ. ΧΡΥΣΑΝΘΑΚΟΠΟΥΛΟΣ[2]
[1]Επικουρικός Επιμελητής Ουρολογικής Κλινικής Γ. Ν Χανίων «Ο Άγ. Γεώργιος»
[2]Επικουρικός Επιμελητής Ουρολογικής Κλινικής Γ. Ν Χανίων «Ο Άγ. Γεώργιος»

Η εμφυσηματώδης πυελονεφρίτιδα (ΕΜΠ) είναι μία δυνητικά θανατηφόρος νεκρωτική λοίμωξη του νεφρικού παρεγχύματος και των πέριξ ιστών. Παρουσιάζεται, κατά κύριο λόγο, σε ασθενείς που πάσχουν από Σακχαρώδη Διαβήτη (ΣΔ) και χαρακτηρίζεται από την παρουσία αέρα στο πυελοκαλυκικό σύστημα, το νεφρικό παρέγχυμα, ακόμα και περινεφρικά[1].Οι Kelly και MacCallum δημοσίευσαν την πρώτη περίπτωση το 18982. Από τότε έχουν καταχωρηθεί στη βιβλιογραφία αρκετές αναφορές, αν και κάποιες από αυτές δεν πληρούν τα κριτήρια της νόσου. Κατά καιρούς έχουν χρησιμοποιηθεί διάφοροι όροι για να περιγράψουν αυτή τη σπάνια νοσολογική οντότητα, όπως «νεφρικό εμφύσημα», «πνευμονεφρίτιδα», «νεφρική πνευμάτωση» και «πνευμονεφρόγραμμα», οι οποίοι όμως δεν επικράτησαν.

Εισαγωγή

Όπως, άλλωστε, προτάθηκε από τους Schultz και Klofrein, ο όρος «εμφυσηματώδης πυελονεφρίτιδα» είναι ο πλέον περιγραφικός αφού, εννοιολογικά, περικλείει τη λοίμωξη και την παρουσία του αέρα[3].

Ο αέρας στο Ουροποιητικό Σύστημα μπορεί να είναι απότοκος 3 περιπτώσεων:

- Από την ατμόσφαιρα, ως αποτέλεσμα εισόδου μετά από χειρισμούς (πχ κυστεοσκόπηση) ή τραύμα.
- Λόγω συριγγίου με κοίλο όργανο.
- Από παραγωγή από βακτήρια του Ουροποιητικού.

Ο αέρας μπορεί να εντοπίζεται στον ουρητήρα (εμφυσηματώδης ουρητηρίτιδα), το πυελοκαλυκικό (εμφυσηματώδης πυελίτιδα), το νεφρικό παρέγχυμα (εμφυσηματώδης πυελονεφρίτιδα) ή την ουροδόχο κύστη (εμφυσηματώδης κυστίτιδα). Αδιαμφισβήτητα, η διάγνωση της ακριβούς θέσης είναι σημαντική για την πρόγνωση και την αντιμετώπιση του ασθενούς[4]. Διαφωνία υπάρχει για το αν θα πρέπει να διαχωρίζονται οι περιπτώσεις όπου ο αέρας ανευρίσκεται και περινεφρικά. Από τη στιγμή που δε φαίνεται να υπάρχει διαφορά στην πρόγνωση, στον όρο «εμφυσηματώδης πυελονεφρίτιδα» περιλαμβάνονται και αυτοί οι ασθενείς.

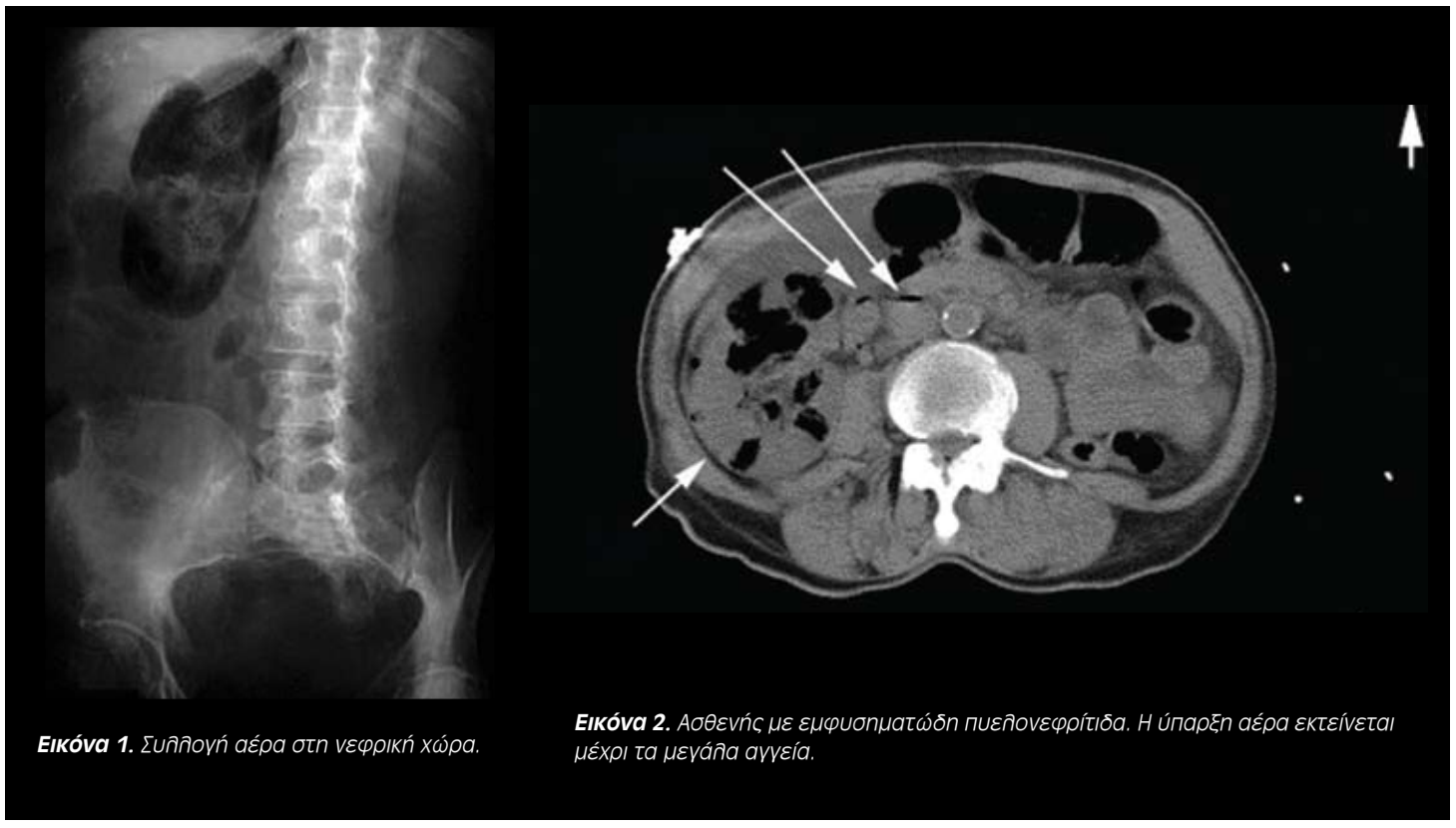

Εικόνα 1. *Συλλογή αέρα στη νεφρική χώρα.*

Εικόνα 2. *Ασθενής με εμφυσηματώδη πυελονεφρίτιδα. Η ύπαρξη αέρα εκτείνεται μέχρι τα μεγάλα αγγεία.*

Αιτιολογία - Υποκείμενες νόσοι

Η εμφυσηματώδης πυελονεφρίτιδα προσβάλλει πιο συχνά τις γυναίκες (2:1 σε σχέση με τους άνδρες), λόγω της γενικότερης επιρρέπειάς τους στις λοιμώξεις του Ουροποιητικού. Η μέση ηλικία διάγνωσης είναι 54 έτη. Το 1941 οι Gillies και Flocks διατύπωσαν την άποψη ότι 3 παράγοντες πρέπει να συντρέχουν για τη δημιουργία αέρα στο Ουροποιητικό Σύστημα:

- Η απόφραξη.
- Ο αρρύθμιστος Σακχαρώδης Διαβήτης.
- Μικρόβια που παράγουν αέρα[5].

Φαίνεται ότι δεν απαιτείται οι συνύπαρξη όλων των ανωτέρω προϋποθέσεων για την εμφάνιση της εμφυσηματώδους πυελονεφρίτιδας. Ωστόσο, στο 90% των περιπτώσεων οι ασθενείς είναι διαβητικοί, ενώ απόφραξη του Ουροποιητικού παρατηρείται στο 40%. Επιπρόσθετα, σχεδόν όλοι οι ασθενείς που δεν πάσχουν από Σακχαρώδη Διαβήτη παρουσιάζουν αποφρακτική ουροπάθεια.

Η παθογένεια της νόσου δεν είναι, ακόμα, ξεκαθαρισμένη. Θεωρείται ότι ο κύριος μηχανισμός συνίσταται στη ζύμωση της γλυκόζης και την παραγωγή διοξειδίου του άνθρακα (CO_2) από στελέχη μικροβίων. Η εξήγηση αυτή προσφέρει ένα ικανοποιητικό «σενάριο», δεν αρκεί, όμως, για να ερμηνεύσει συνολικά την παθοφυσιολογία

Η εμφυσηματώδης πυελονεφρίτιδα (ΕΜΠ) είναι μία δυνητικά θανατηφόρος νεκρωτική λοίμωξη του νεφρικού παρεγχύματος και των πέριξ ιστών. Παρουσιάζεται, κατά κύριο λόγο, σε ασθενείς που πάσχουν από Σακχαρώδη Διαβήτη (ΣΔ) και χαρακτηρίζεται από την παρουσία αέρα στο πυελοκαλυκικό σύστημα, το νεφρικό παρέγχυμα, ακόμα και περινεφρικά.

της λοίμωξης, μια και η συχνότητά της σε διαβητικούς ασθενείς είναι εξαιρετικά χαμηλή, ενώ ένα ποσοστό των ασθενών με εμφυσηματώδη πυελονεφρίτιδα έχουν φυσιολογικά επίπεδα γλυκόζης. Έτσι, έχει διατυπωθεί η υπόθεση ότι η περιορισμένη απάντηση του ξενιστή λόγω συστηματικών (ΣΔ) ή τοπικών (απόφραξη ή μειωμένη αιμάτωση λόγω, κυρίως, της διαβητικής νεφροπάθειας) παραγόντων επιτρέπουν σε μικρόβια που μπορούν να παράγουν CO_2 να χρησιμοποιούν ως υπόστρωμα τους νεκρωμένους ιστούς και να το επιτυγχάνουν[6]. Θα πρέπει, λοιπόν, η εμφυσηματώδης πυελονεφρίτιδα να θεωρείται περισσότερο ως επιπλοκή μίας σοβαρής πυελονεφρίτιδας παρά ως μία ξεχωριστή λοίμωξη.

Το κολοβακτηρίδιο (Escherichia coli) είναι το συχνότερο βακτήριο το οποίο απομονώνεται στις καλλιέργειες ασθενών με εμφυσηματώδη πυελονεφρίτιδα σε ποσοστό 68%. Ακολουθούν η Klebsiella pneumoniae και, σε μικρότερα ποσοστά, Proteus mirabilis, Pseudomonas aeruginosa, Aerobacter aerogenes and Citrobacter. Στο 10% των περιπτώσεων ανευρίσκονται περισσότερα του ενός παθογόνα.

Κλινική εικόνα - Διάγνωση

Η κλινική εικόνα της νόσου είναι παρόμοια με αυτή της κοινής πυελονεφρίτιδας. Η συνήθης εικόνα είναι εκείνη της πυελονεφρίτιδας που δεν υφίεται μετά από 3 ημέρες αντιβιοτικής αγωγής. Πυρετός με ρίγος, οσφυϊκό άλγος, κακουχία και έμετος είναι τα συχνότερα συμπτώματα και σημεία. Συχνά υπάρχει χαρακτηριστικός κρηγμός κατά την ψηλάφηση της νεφρικής χώρας. Σπανιότερα, μπορεί να συνυπάρχει καταπληξία. Η πνευματουρία είναι ένα πολύ σπάνιο σημείο και αφορά περιπτώσεις εμφυσηματώδους κυστίτιδας ή, γενικότερα, συρίγγια του Ουροποιητικού με το έντερο. Η λοίμωξη είναι αμφοτερόπλευρη στο 5-7%, ενώ η συνολική θνητότητα φτάνει το 43% (21-29% σε ασθενείς που υποβάλλονται σε νεφρεκτομή και 60-75% σε αυτούς που αντιμετωπίζονται συντηρητικά)[7].

Οι Huang και συν. σε μία μεγάλη σειρά 48 ασθενών με ΕΜΠ αναφέρουν ότι τα επίπεδα γλυκόζης αίματος κατά τη διάγνωση και η αποφρακτική ουροπάθεια δεν αποτελούν ανεξάρτητους προγνωστικούς παράγοντες ως προς την τελική έκβαση και τη θνητότητα από τη νόσο[8]. Αντιθέτως, η επηρεασμένη νεφρική λειτουργία, η θρομβοκυττοπενία, οι διαταραχές της συνείδησης και η καταπληξία ήταν παράμετροι που σχετίζονταν με το τελικό αποτέλεσμα. Γενικά, τιμές κρεατινίνης >1,4 mg/dL και αιμοπεταλίων <60.000/mm^3 κατά την εισαγωγή, θεωρούνται δυσμενή προγνωστικά μεγέθη.

Απεικονιστικά ευρήματα

Στο 85% των ασθενών, στην απλή ακτινογραφία, ανευρίσκεται αέρας στη νεφρική χώρα (εικόνα 1), ο οποίος όμως, κάποιες φορές, μπορεί να εκληφθεί ως έντερο. Οι Langston και Pfister το 1970 περιέγραψαν 3 ακτινολογικές εικόνες οι οποίες, κατά τους συγγραφείς, σχετίζονταν με το στάδιο της νόσου[9]. Αυτά ήταν η διάχυτη «στίξη» (mottling) του νεφρικού παρεγχύματος, το φυσαλιδώδες νεφρικό παρέγχυμα περιβαλλόμενο από μία άλω από αέρα (περινεφρικός ιστός), καθώς και η επέκταση στον παρανεφρικό χώρο. Έκτοτε προτάθηκαν και άλλοι τρόποι απεικονιστικής ταξινόμησης της νόσου, όπως, για παράδειγμα το μοντέλο των Michaeli και συν.[7] βάσει του οποίου διακρίνονται 3 στάδια της νόσου όπως προκύπτουν από τον ακτινολογικό έλεγχο και τη χρήση σκιαγραφικού:

- Στάδιο 1: αέρας στο νεφρικό παρέγχυμα ή περινεφρικά.
- Στάδιο 2: αέρας στο νεφρικό παρέγχυμα και περινεφρικά.
- Στάδιο 3: αέρας στον παρανεφρικό χώρο ή αμφοτερόπλευρη νόσος.

Η παραπάνω ταξινόμηση ήταν απλή και εύχρηστη, στερούνταν, όμως, κλινικής αξίας. Έτσι, με τη χρήση της αξονικής τομογραφίας οι Wan και συν. το 1996 περιέγραψαν μία νέα ταξινόμηση, η οποία ακόμα και σήμερα τυγχάνει εφαρμογής[10]. Βάσει αυτής διακρίνονται 2 τύποι ΕΜΠ:

Τύπος Ι: Συνδυάζεται με κεραυνοβόλο πορεία της νόσου και χαρακτηρίζεται από καταστροφή του νεφρικού παρεγχύματος και απουσία συλλογής υγρών (ένδειξη μειωμένης ανοσολογικής απάντησης) ή την παρουσία αέρα διάστικτα ή δίκην γραμμών από το μυελό προς το φλοιό. Προσβάλλει 1 στους 3 ασθενείς και η θνητότητα φτάνει το 69%.

Τύπος ΙΙ: Τυπικά, σχετίζεται με την παρουσία ενδο- ή περι-νεφρικής συλλογής υγρών σε συνδυασμό με την ύπαρξη φυσαλίδων στο πυελοκαλυκικό σύστημα ή το νεφρικό παρέγχυμα. Αφορά τα 2/3 των ασθενών, ενώ η θνητότητα είναι περίπου 20%.

Θα πρέπει να τονιστεί ότι η αξονική τομογραφία μπορεί να συνοδεύεται και από άλλα ευρήματα, όπως την παρουσία αέρα κατά μήκος του ψοΐτη ή και εντός της νεφρικής ή της κάτω κοίλης φλέβας (εικόνα 2). Επίσης, λιθίαση του Ουροποιητικού και υδρονέφρωση είναι συχνά ευρήματα. Με τη χρήση σκιαγραφικού δύνανται να αναδειχθούν υπόπυκνες περιοχές μειωμένης αιμάτωσης όπως σε κάθε πυελονεφρίτιδα[11].

Τέλος, το υπερηχογράφημα είναι μία γρήγορη και φτηνή μέθοδος, η οποία μπορεί να θέσει την ισχυρή υποψία της νόσου. Αυτό γίνεται κατά κύριο λόγο έμμεσα, με την απεικόνιση της απόφραξης. Η ευαισθησία της εξέτασης στην ανάδειξη του αέρα και της περινεφρικής συλλογής είναι χαμηλή[1].

Αντιμετώπιση

Όπως ήδη αναφέρθηκε, ο ασθενής που παρουσιάζει εμφυσηματώδη πυελονεφρίτιδα είναι, ως επί το πλείστον, βαρέως πάσχων. Αυτό σημαίνει ότι θα πρέπει να αντιμετωπιστεί άμεσα. Η άμεση έναρξη ενδοφλέβιας χορήγησης υγρών, αντιβιοτικής αγωγής και η αποτελεσματική ρύθμιση των τιμών της γλυκόζης συνιστούν τα πρώτα βήματα της θεραπείας. Παλαιότερα θεωρείτο μία αμιγώς χειρουργική πάθηση και πιστευόταν ότι η γρήγορη νεφρεκτομή ή η ανοιχτή παροχέτευση ήταν οι μοναδικές λύσεις που, ενδεχομένως, να απέτρεπαν τη μοιραία κατάληξη του ασθενούς[12].

Τα τελευταία χρόνια έχουν δημοσιευθεί αρκετές αναφορές, οι οποίες αναδεικνύουν τη συντηρητική αγωγή, μόνη ή σε συνδυασμό με τη διαδερμική παροχέτευση, ως τρόπο αντιμετώπισης της λοίμωξης[8,13]. Οι περισσότεροι συγγραφείς συμφωνούν ότι η διαδερμική παροχέτευση απαιτείται σε περιπτώσεις απόφραξης ή συλλογής νεκρωτικού υλικού ή αποστήματος[14]. Οι Huang και συν., σε μία σειρά 48 ασθενών με ΕΜΠ, ανέφεραν μόνο 10 περιπτώσεις που έχρηζαν νεφρεκτομής. Σε πιο ήπιες, μάλιστα, περιπτώσεις, και όταν υπήρχε ανταπόκριση του ασθενούς, η αντιβιοτική αγωγή αποτελούσε τη μόνη θεραπεία[8]. Επίσης, οι Narlawar και συν. σε 11 ασθενείς χρειάστηκε να διενεργήσουν μόνο 3 νεφρεκτομές, ενώ από τους υπόλοιπους 8 ένας απεβίωσε τις πρώτες ώρες μετά την εισαγωγή του και οι 7 αντιμετωπίστηκαν επιτυχώς με διαδερμική παροχέτευση υπό την καθοδήγηση αξονικού τομογράφου[15].

ο ασθενής που παρουσιάζει εμφυσηματώδη πυελονεφρίτιδα είναι, ως επί το πλείστον, βαρέως πάσχων. Η άμεση έναρξη ενδοφλέβιας χορήγησης υγρών, αντιβιοτικής αγωγής και η αποτελεσματική ρύθμιση των τιμών της γλυκόζης συνιστούν τα πρώτα βήματα της θεραπείας.

Συμπεράσματα

Η εμφυσηματώδης πυελονεφρίτιδα αποτελεί μία απειλητική για τη ζωή του ασθενούς λοίμωξη. Η νεφρική ανεπάρκεια, η θρομβοκυττοπενία, οι διαταραχές από το Κεντρικό Νευρικό Σύστημα και η καταπληξία αποτελούν δυσμενείς προγνωστικούς παράγοντες. Η διάγνωση τίθεται, κατά κύριο λόγο, με την αξονική τομογραφία. Η θεραπεία, σε αρκετές περιπτώσεις μπορεί να περιοριστεί στην αντιβιοτική αγωγή και τη διαδερμική παροχέτευση[16]. Σε μη ανταπόκριση ή σε πιο βαριές λοιμώξεις, η νεφρεκτομή θα πρέπει να θεωρείται αναπόφευκτη[17].

Βιβλιογραφία

1. Shokeir AA, El-Azab M, Mohsen T, El-Diasty T. Emphysematous pyelonephritis: a 15-year experience with 20 cases. Urology 1997; 49:343-346.
2. Kelly HA, MacCallum WG. Pneumaturia. JAMA 1898;31:375.
3. Schultz EHJr, Klofrein EH. Emphysematous Pyelonephritis. J Urol 1962; 87:762-766.
4. Turman AE, Rutherford C. emphysematous pyelonefritis with perinephric gas. J Urol 1971; 105:165-170.
5. Gillies CL, Flocks R. Spontaneous renal and perirenal emphysema. Report of a case in a diabetic from Escherichia coli infection. Amer. J Roentgen. 1941; 46:173.
6. Ronald A, Ludwig E. Urinary tract infections in adults with diabetes. Int J Antimicrob Agents 2001; 17:287-292.
7. Michaeli J, Mogle P, Perlberg S, Heiman S, et al. Emphysematous Pyelonephritis. J Urol 1984; 131:203-208.
8. Huang JJ, Tseng CC: Emphysematous pyelonephritis: clinicoradiological classification, management, prognosis, and pathogenesis. Arch Intern Med 2000; 160:797-805.
9. Langston CS, Pfister RC. Reanal emphysema: a case report and review of the literature. Am J Roentgenol Radium Ther Nucl Med 1970; 110:778-786.
10. Wan YL, Lee TY, Bullard MJ, Tsai CC. Acute gas-producing bacterial renal infection: correlation between imaging findings and clinical outcome. Radiology 1996; 198:433-438.
11. Stunell H, Buckley O, Feeney J, Geoghegan T, et al. Imaging of acute pyelonephritis in the adult. Eur Radiol 2006; 16:1644-1651.
12. Dunn SR, Dewolf WC, Gonzalez R. Emphysematous pyelonephritis: report of 3 cases treated by nephrectomy. J Urol 1975; 114:348-350.
13. Tahir H, Thomas G, Sheerin N, Bettington H, et al. Successful medical treatment of acute bilateral emphysematous pyelonephritis. Am J Kidney Dis 2000; 36:1267–70.
14. Mallet M, Knockaert DC, Oyen RH, Van Poppel HP. Emphysematous pyelonephritis: no longer a surgical disease? Eur J Emerg Med 2002; 9:266-269.
15. Narlawar RS, Raut AA, Nagar A, Hira, et al. Imaging features and guided drainage in emphysematous pyelonephritis: a study of 11 cases. Clin Rdiol 2004; 59:192-197.
16. Hudson MA, Weyman PJ, Van Der Vilet AH, Catalona WJ. Emphysematous pyelonephritis: successful management by percutaneous drainage. J Urol 1986; 136:884-886.
17. Koh KBH, Lam HS, Lee SH. Emphysematous pyelonephritis: Drainage or nephrectomy? Br J Urol 1993; 71:609-611.