Αδενοκαρκίνωμα ουραχού

Σύντομη ανασκόπηση πάνω στις νεώτερες κλινικές προσεγγίσεις

Ι. ΕΥΘΥΜΙΟΥ[1], Σ. ΚΑΖΟΥΛΗΣ[2]
[1]Επικουρικός Επιμελητής, Ουρολογική κλινική Γ. Ν Χίου «Σκυλίτσειο»
[2]Επιμελητής Α', Ουρολογική κλινική Γ. Ν Χανίων «Ο Άγιος Γεώργιος»

Εισαγωγή

Το αδενοκαρκίνωμα ουραχού αναπτύσσεται σε υπολείμματα του εν λόγω οργάνου (εικόνα 1) και εντοπίζεται στο θόλο και στο πρόσθιο κοιλιακό τοίχωμα, ενώ συχνά εκτείνεται προς τον ομφαλό. Αποτελεί μία σπάνια και σοβαρή νόσο, αντιπροσωπεύοντας το 0.17-0.34% όλων των όγκων της ουροδόχου κύστεως[1,2]. Θεωρείται ότι προκύπτει από κακοήθη μετατροπή μεταπλαστικού κυλινδρικού ή αδενικού επιθηλίου. Κλινικά, η διάκρισή του από το μη προερχόμενο από τον ουραχό πρωτοπαθές αδενοκαρκίνωμα μπορεί να είναι δύσκολη, ειδικά αν ο όγκος είναι τοπικά εκτεταμένος. Οι ιστολογικοί τύποι περιλαμβάνουν βλεννώδες, εντερικό, μη ειδικό, τύπου σφραγιστήρος δακτυλίου και μικτό τύπο[3].

Κλινική εικόνα-Διάγνωση

Οι περισσότερες περιπτώσεις παρουσιάζονται στη 4η και 6η δεκαετία της ζωής με εικόνα που ποικίλει. Αιματουρία απαντά τουλάχιστον στα δύο τρίτα των περιπτώσεων. Λιγότερο συχνά συμπτώματα είναι η βλεννοουρία, ερεθιστικά συμπτώματα από το κατώτερο ουροποιητικό και η υπερηβική μάζα[4,5]. Η βλεννοουρία αντιπροσωπεύει το 25% των κλινικών εκδηλώσεων και πρέπει να λαμβάνεται ιδιαίτερα υπόψη, καθώς μπορεί να παραβλεφθεί για μακρύ χρονικό διάστημα πριν από την τελική διάγνωση, αφού μπορεί να θεωρηθεί σύμπτωμα ουρηθρίτιδας ή χρόνιας προστατίτιδας. Σε αυτές τις περιπτώσεις, εφόσον η συμπτωματολογία δεν υφίεται μετά από την κατάλληλη αντιβίωση, έλεγχος με κυστεοσκόπηση και απεικόνιση με υπερηχογράφημα ή υπολογιστική τομογραφία μπορεί να οδηγήσει στη σωστή διάγνωση.

Απεικονιστικά, οι όγκοι αυτοί απαντούν σαν ευμεγέθεις, συμπαγείς ή μεικτές κυστικές βλάβες, με το μεγαλύτερο τμήμα του όγκου να προβάλει εκτός της κύστης (εικόνα 2). Σε σχέση με την ουροδόχο κύστη μπορεί να εντοπίζονται εντός του βλεννογόνου, του μυϊκού χιτώνα ή υπερκυστικά ακριβώς ύπερθεν του πρόσθιου κοιλιακού τοιχώματος, επί της μέσης γραμμής[6]. Αποτιτάνωση του όγκου απαντά στο 72% των περιπτώσεων και οφείλεται στην παραγωγή βλέννας. Οι αποτιτανώσεις είναι συνήθως στικτές και εντοπίζονται στα όρια του όγκου, αντίθετα με τις αντίστοιχες αποτιτανώσεις που απαντούν στην επιφάνεια του όγκου στον καρκίνο από πλακώδη κύτταρα[2,7]. Στην MRI στις T2 ακολουθίες οι παραπάνω όγκοι παρουσιάζουν αυξημένο σήμα. Λόγω της εντόπισης τους στη μέση γραμμή ο απεικονιστικός έλεγχος με οβελιαίες τομές είναι ιδεώδης για την ανάδειξη των όγκων αυτών. Κατά τη διάγνωση είναι συνήθως μεγάλοι μέχρι και 5 εκ. ενώ συχνές είναι και οι περιτοναϊκές μεταστάσεις.

Θεραπεία-Πρόγνωση

Η θεραπεία συνιστάται σε ριζική ή μερική κυστεκτομή με πυελική λεμφαδενεκτομή που συνοδεύεται από ομφαλεκτομή και εκτομή του ουραχού[1,2]. Λαπαροσκοπική μερική κυστεκτομή με λεμφαδενεκτομή έχει αναφερθεί σαν εναλλακτική θεραπεία της ανοικτής επέμβασης, αλλά απαιτείται η σε βάθος χρόνου παρακολούθηση των ασθενών ώστε να τεκμηριωθεί η αποτελεσματικότητα της μεθόδου[8].

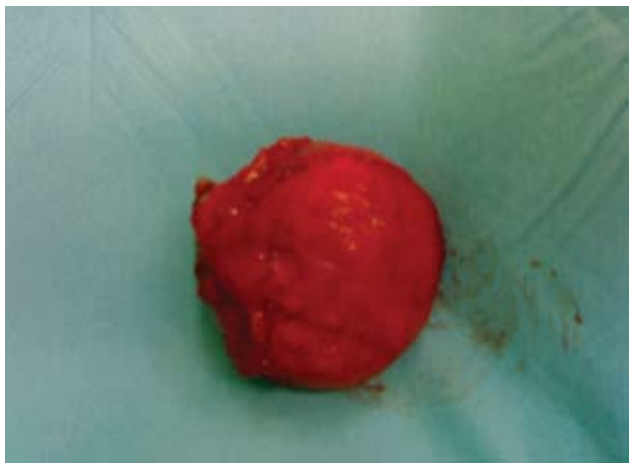

Εικόνα 1. *Μακροσκοπική εικόνα κύστης ουραχού σε ασθενή που ανέπτυξε αδενοκαρκίνωμα.*

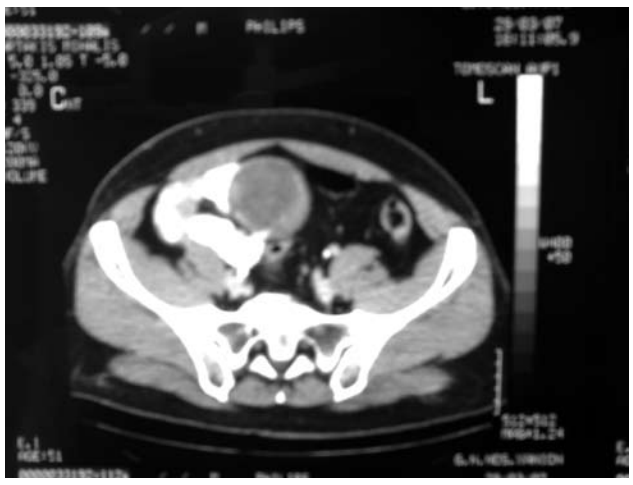

Εικόνα 2. *CT μετά από ενδοφλέβια έγχυση σκιαγραφικού. Διακρίνεται η χαμηλή πρόσληψη του σκιαγραφικού και η πάχυνση του τοιχώματος της κύστης, υποδηλωτικό της ύπαρξης καρκίνου.*

Το αδενοκαρκίνωμα ουραχού αποτελεί μία σπάνια και σοβαρή νόσο που προκύπτει από κακοήθη μετατροπή μεταπλαστικού κυλινδρικού ή αδενικού επιθηλίου. Κλινικά, η διάκρισή του από το μη προερχόμενο από τον ουραχό πρωτοπαθές αδενοκαρκίνωμα μπορεί να είναι δύσκολη, ειδικά αν ο όγκος είναι τοπικά εκτεταμένος.

Κατά καιρούς έχουν προταθεί διάφορα συστήματα ταξινόμησης όπως της Mayo, Sheldon και Ontario. Σε μία πρόσφατη μελέτη της Mayo Clinic, η σταδιοποίηση με το TNM σύστημα είναι ο κύριος προγνωστικός παράγοντας της έκβασης της νόσου μετά από τη χειρουργική θεραπεία[9]. Επίσης, τα αρνητικά χειρουργικά όρια αναγνωρίστηκαν ως ένας σημαντικός παράγοντας επιβίωσης, με αποτέλεσμα η σωστή χειρουργική θεραπεία να έχει κυρίαρχο ρόλο[9,10]. Μάλιστα σε μια πρόσφατη εργασία των Herr et al, ασθενείς με εντοπισμένη νόσο που περιοριζόταν στον ουραχό, την ουροδόχο κύστη και στο λίπος πέριξ του ουραχού, είχαν 5ετή επιβίωση 88%[11]. Η συνολική 5ετής επιβίωση κυμαίνεται από 40-70% με μέση επιβίωση 55% (πίνακας 1).

Αντιθέτως η πρόγνωση δε φαίνεται να επηρεάζεται από τον ιστολογικό τύπο και το βαθμό διαφοροποίησης του όγκου. Αν και όγκοι χαμηλής διαφοροποίησης έχουν χειρότερη επιβίωση, σε πρόσφατες σειρές ο όγκος μπορεί να αντιμετωπιστεί με επιτυχία, εφόσον εντοπίζεται στη κύστη ή/και τον ουραχό. Η μεταστατική νόσος έχει φτωχή πρόγνωση και ανταπόκριση στη χημειοθεραπεία. Μερικοί όγκοι μπορεί να ανταποκριθούν σε σχήματα που έχουν 5-flourouracil και cisplatin όπως φάνηκε σε σειρά 9 ασθενών από το M.D. Anderson Cancer Centre, η μέση επιβίωση όμως ήταν μόλις 20 μήνες.

Συμπέρασμα

Λόγω της χαμηλής συχνότητας της νόσου, απουσιάζουν κατάλληλα σχεδιασμένες κλινικές μελέτες που θα μπορούσαν να είχαν βοηθήσει στην ουσιαστική βελτίωση της έκβασής της. Παρόλα αυτά όμως, εφόσον η νόσος είναι τοπική, έστω και αν υπάρχουν λεμφαδενικές μεταστάσεις, η ίαση είναι δυνατή, αρκεί να εφαρμοστούν θεμελιώδεις χειρουργικές αρχές.

Πίνακας 1. Επιβίωση μετά από χειρουργική θεραπεία για καρκίνο ουραχού

Συγγραφέας	Αριθμός ασθενών	% επιβίωση (έτη)
Wilson et al[1]	10	48 (3)
Grignon et al[5]	24	61 (5) & 46 (10)
Siefker-Radtke et al[10]	42	40 (5)
Herr et al[11]	50	70 (5)
Sheldon et al[2]	5	60 (5)

Βιβλιογραφία

1. Wilson TG, Pritchett TR, Lieskovsky G et al.: Primary adenocarcinoma of bladder. Urology 1991, 38:223-6.
2. Sheldon C, Clayman R, Gonzalez R, Williams R, Fraley E.: Malignant urachal lesions. J Urol 1984; 131:1-8.
3. Ayala A, Tamboli P: Urachal carcinoma. Pathology and Genetics of Tumours of the Urinary System and Male Genital Organs. Edited by Eble J, Sauter G, Epstein J, Sesterhenn I. IARC Press 2004: 131-132.
4. Johnson DE, Hodge GB, Abdul-Karim FW, Ayala AG: Urachal carcinoma. Urology 1985; 26:218-221.
5. Grignon DJ, Ro JY, Ayala AG, Johnson DE, Ordonez NG: Primary adenocarcinoma of the bladder: a clinicopathological analysis o 72 cases. Cancer 1991; 67 2165-72.
6. Brick S, Friedman A, Pollack H. et al: Urachal carcinomas: CT findings. Radiol 1988; 169:377-381.
7. Thali-Schwab CM, Woodward P J, Wagner B J: Computed tomographic appearance of urachal adenocarcinomas: review of 25 cases. Eur Radiol 2005; 15:79–84.
8. Thyavihally YB, Tongaonkar HB: Outcomes after laparoscopic partial cystectomy and bilateral pelvic lymph adenectomy in urachal adenocarcinoma of the bladder. J Urol (Suppl) 2008; 4:240.
9. Molina J, Quevedo J, Furth A, et al: Predictors of survival from Urachal cancer: A Mayo Clinic study of 49 cases. Cancer 2007; 110:2434-2440.
10. Siefker-Radtke A, Gee J, Shen Y et al: Multimodality management of urachal carcinoma: The M.D. Anderson Centre experience. J Urol 2003; 169:1295-8.
11. Herr H, Bohner B, Sharp D, Dalbagni G, Reuter V. Urachal carcinoma: Contemporary Surgical Outcomes. J Urol 2007; 178:74-78.