Βιβλιογραφική ενημέρωση

Πρωτοπαθές λειομύοσάρκωμα του ουρητήρα

Lv C, Chen N, Zhu X, Zhang X, Zhong Z.
Departments of Urology The Second Xiangya Hospital, Central South University, Changsha, Hunan, China.
Asian J Surg. 2008 Oct; 31(4):191-4

Το λειομύοσάρκωμα είναι ένα σπάνιο νεόπλασμα του ουρητήρα, με λιγότερες από 20 περιπτώσεις να έχουν αναφερθεί στη βιβλιογραφία μέχρι σήμερα.

Είναι σημαντικό να διακρίνεται το λειομύοσάρκωμα από το ραβδομύοσάρκωμα, με τη βοήθεια ανοσοϊστοχημικών δεικτών.

Αναφέρουμε όλα τα κλινικά χαρακτηριστικά, την ιστολογία, την απεικόνιση και τη θεραπεία του λειομύοσαρκώματος του ουρητήρα σε μια γυναίκα ασθενή.

Διασωστική HIFU για υποτροπή προστατικού καρκίνου μετά από ακτινοθεραπεία

Chalasani V, Martinez CH, Lim D, Chin J.
Prostate Cancer Prostatic Dis. 2008 Oct 14.

Η υποτροπή μετά από την αρχική ακτινοθεραπεία για εντοπισμένο καρκίνο του προστάτη είναι ένα συχνό πρόβλημα, που εμφανίζεται στο 46% των ασθενών.

Γι αυτούς τους ασθενείς, οι θεραπευτικές επιλογές περιλαμβάνουν προστατεκτομή, κρυοθεραπεία, εστιασμένο υπέρηχο υψηλής έντασης HIFU, ορμονική θεραπεία ή παρακολούθηση. Αυτή η ανασκόπηση θα εστιαστεί στα στοιχεία που ανακύπτουν για τη διασωστική HIFU. Δεν υπάρχουν τυχαιοποιημένες ή προοπτικές μελέτες σε αυτόν τον τομέα.

Αποτελεσματατικότητα σε ποσοστό 17-57% έχει αναφερθεί από αναδρομικές σειρές με αναφερόμενη τοξικότητα που περιελάμβανε νεφρικό συρίγγιο 0-16% και ακράτεια 10-50%. Τα χαρακτηριστικά του ιδανικού ασθενής δεν έχουν καθοριστεί ακόμη ξεκάθαρα, πρέπει όμως να έχει νόσο χαμηλού ή μέσου κινδύνου πριν την ακτινοθεραπεία.

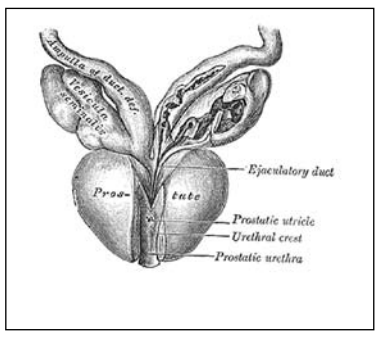

Η διασωστική HIFU εμφανίζεται ως η καταλληλότερη θεραπεία μόνο για αυτούς τους ασθενείς με ιστολογικά αποδεδειγμένη τοπική υποτροπή, με προσδόκιμο επιβίωσης τουλάχιστον 5 έτη και με κάποιες συννοσηρότητες που δεν τους καθιστούν ιδανικούς ασθενείς για διασωστική προστατεκτομή.

Μοριακός κυτταρογενετικός χαρακτηρισμός και διάγνωση του καρκίνου της κύστης

Houskova L, Zemanova Z, Babjuk M, Melichercikova J, Pesl M, Michalova K.
Neoplasma. 2007; 54(6):511-6.

Ο καρκίνος της ουροδόχου κύστης είναι μια ετερογενής κακοήθης νόσος με ευρύ φάσμα κλινικών εκδηλώσεων. Διάφορες χρωμοσωμικές ανωμαλίες έχουν ήδη αναγνωριστεί σε όγκους της ουροδόχου κύστης. Αυτές οι ανωμαλίες μπορούν να εντοπιστούν με πολυχρωματικό φθορίζοντα in situ υβριδισμό (I-FISH) ή με συγκριτικό γονιδιακό υβριδισμό (CGH). Στόχος αυτής της μελέτης είναι να καθοριστούν τα διαγνωστικά οφέλη της μη επεμβατικής μεθόδου I-FISH και να χαρακτηριστούν επαρκώς οι γενετικές αλλαγές με τη χρήση CGH σε επιλεγμένους ασθενείς με όγκους της κύστης. Εξετάσαμε 128 δείγματα ούρων και συσχετίσαμε τα αποτελέσματα με τα ιστολογικά ευρήματα.

Η I-FISH με χρήση UroVysion ήταν θετική στο 63,6% των G1 όγκων, 64,3% των G2 όγκων, και 91,7% των G3 όγκους. Επίσης εξετάσαμε 12 δείγματα ιστών κύστης με CGH και διαπιστώθηκαν διάφορες γενετικές αλλαγές ανεξαρτήτως του σταδίου του όγκου. Οι πιο συχνές προσθέσεις και αφαιρέσεις του γενετικού υλικού ανιχνεύθηκαν στα χρωμοσώματα 1, 8, 9, 10, 11, 13, και 14.

Η συμβολή της I-FISH είναι μια πρώιμη και μη επεμβατική ανίχνευση υποτροπών του καρκίνου της κύστης, κατά τη διάρκεια της μετεγχειρητικής παρακολούθησης των ασθενών. Η CGH παρέχει πληροφορίες σχετικά με επιπλέον γενετικές αλλαγές και κάποιες από αυτές μπορούν να αναγνωριστούν σαν υποτροπιάζουσες αλλαγές με προγνωστική σημασία.

Μορφολογικά και μοριακά προφίλ και μονοπάτια για τα νεοπλάσματα της κύστης

Lopez-Beltran A, Cheng L, Mazzucchelli R, Bianconi M, Blanca A, Scarpelli M, Montironi R.
Anticancer Res. 2008 Sep-Oct; 28(5B):2893-900.

Μετά από πολλές δεκαετίες χρήσης του συστήματος σταδιοποίησης του Παγκόσμιου Οργανισμού Υγείας (1973) για τα νεοπλάσματα της κύστης, ένα νέο σύστημα σταδιοποίησης υιοθετήθηκε το 2004 από τον ΠΟΥ. Κάποιοι ειδικοί στον τομέα της ουρογεννετικής παθολογίας έχουν εκφράσει τις ανησυχίες τους για την κατηγοριοποίηση του 2004 του ΠΟΥ, τόσο για την ορολογία όσο και για τις κατηγορίες σταδίων που χρησιμοποιεί.

Πολλές μοριακές και γενετικές μελέτες έχουν προτείνει μια άλλη προοπτική για το σύστημα σταδιοποίησης των νεοπλασμάτων του ουροθηλίου. Οι δύο πιο σημαντικές εξελίξεις είναι η αναγνώριση μιας μετάλλαξης στο γονίδιο του υποδοχέα του ινοβλαστικού αυξητικού παράγοντα 3 σε περισσότερο από 50 % των ουροθηλιακών καρκινωμάτων και η ανακάλυψη πολλών τύπων του cDNA χαρακτηριστικών για τα διάφορα είδη καρκίνου της κύστης. Υπάρχει μεγάλη σχέση ανάμεσα στα μοριακά ευρήματα και στη σταδιοποιήση του ΠΟΥ 2004 και της πρόγνωσης.

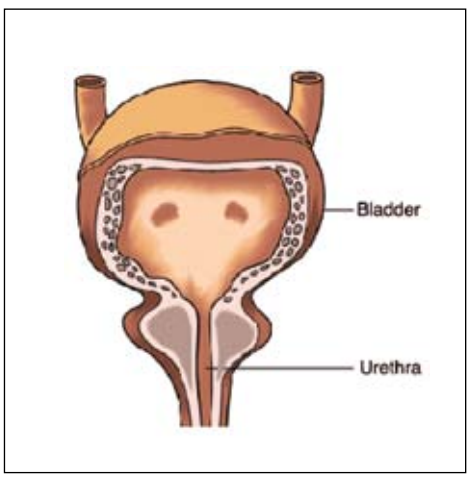

Θεραπευτικές επιλογές σε υψηλού κινδύνου καρκίνο της κύστης σταδίου T1: Δεδομένα και μελλοντικές προοπτικές της ακτινοχημειοθεραπείας.

Weiss C, Ott OJ, Wittlinger M, Krause SF, Fietkau R, Sauer R, Rφdel C.
Strahlenther Onkol. 2008 Sep; 184(9):443-449.

Σκοπός

Να ανασκοπηθούν τα δεδομένα και οι νέες εξελίξεις στη διάγνωση και διαχείριση υψηλού κινδύνου T1 καρκίνου της κύστης με έμφαση στο ρόλο της ακτινοθεραπείας (RT) και ακτινοχημειοθεραπείας (RCT).

Υλικά και μέθοδοι

Διενεργήθηκε μια συστηματική ανασκόπηση της βιβλιογραφίας σχετικά με τις εξελίξεις στη διάγνωση και τη διαχείριση των καρκίνου της κύστης σταδίου T1.

Αποτελέσματα

Η πρώτη διουρηθρική εκτομή, όσο το δυνατόν πιο ριζικά και με ασφάλεια γίνεται, υποβοηθούμενη από φθορίζουσα κυστεοσκόπηση, έχει καλύτερη δυνατότητα εντόπισης και χαμηλότερα ποσοστά υποτροπής. Η έγχυση μιας δόσης ενός χημειοθεραπευτικού φαρμάκου άμεσα μετεγχειρητικά μειώνει το σχετικό κίνδυνο υποτροπής μέχρι και 40%. Μια δεύτερη διουρηθρική εκτομή προτείνεται για πρόσβαση στο εναπομείναν τμήμα του όγκου. Για πρόσθετη ενδοκυστική θεραπεία, ο βάκιλος Calmette-Guirin (BCG) έδειξε την υψηλότερη αποτελεσματικότητα. Η πρώιμη κυστεκτομή θα πρέπει να εκτελείται μόνο σε επιλεγμένους ασθενείς. Μια πρόσφατη μελέτη που βρίσκεται στη φάση III και συγκρίνει την RT με τη συντηρητική θεραπεία σε T1 G3 όγκους, δεν έδειξε καμία υπεροχή της RT. Δεδομένα από το Erlangen της Γερμανίας, όπου χρησιμοποιήθηκε συνδυασμένη RCT σε 80% των ασθενών, δείχνουν αποτελεσματικότητα συγκρίσιμη με τις περισσότερες σειρές όπου χρησιμοποιήθηκε BCG.

Συμπέρασμα

Τα αποτελέσματα της ενδοκυστικής θεραπείας εξακολουθούν να μην είναι ικανοποιητικά και η πρώιμη κυστεκτομή συνδέεται με αυξημένη νοσηρότητα και θνητότητα. Η RT από μόνη της δεν αποδείχθηκε ανώτερη από άλλες στρατηγικές συντηρητικής θεραπείας. Παρ' όλα αυτά, τα δεδομένα για την RCT υπόσχονται μια εναλλακτική πρόταση θεραπείας, πέρα από τις κλασσικές επιλογές της ενδοκυστικής θεραπείας και της ριζικής κυστεκτομής.

Υψηλής ανάλυσης απεικονιστική διάγνωση και σταδιοποίηση του καρκίνου της ουροδόχου κύστης.
Σύγκριση ανάμεσα στην Οπτική Τομογραφία Συνοχής και στην Υπερηχοτομογραφία Υψηλής Συχνότητας.

Yuan Z, Wang Z, Pan R, Liu J, Cohen H, Pan Y.
J Biomed Opt. 2008 Sep-Oct; 13(5):054007.

Παρουσιάζεται μια συγκριτική μελέτη ανάμεσα σε Οπτική Τομογραφία Συνοχής OCT 1,3-mum και Υπερηχοτομογραφία Υψηλής Συχνότητας HFUS 40 MHz με στόχο τη βελτίωση της απεικόνισης του καρκίνου της κύστης ex vivo. Χρησιμοποιήθηκε ένα τυποποιημένο μοντέλο ποντικιού με καρκίνο της κύστης, στο οποίο μεταβατικό κυτταρικό καρκίνωμα προκλήθηκε από ενδοκυστική έγχυση κυττάρων AY-27. Ακολούθησε ανεξάρτητα OCT και HFUS, και τα ευρήματα των απεικονίσεων συγκρίθηκαν με την ιστολογική ανάλυση.

Τα αποτελέσματα έδειξαν ότι και η OCT και η HFUS μπορούσαν να περιγράψουν τη μορφολογία της κύστης του ποντικού [π.χ το ουροθήλιο (υπέρηχος χαμηλής οπισθοσκέδασης) και την υποκείμενη βασική μεμβράνη και τη μυϊκή στιβάδα (υπέρηχος υψηλής οπισθοσκέδασης)].

Η OCT διέκρινε τις φλεγμονώδεις βλάβες (π.χ οίδημα, διήθηση και αγγειοσυστολή στη βασική μεμβράνη, υπερπλασία) και μεταβατικό κυτταρικό καρκίνωμα, βασισμένη στο χαρακτηρισμό της πάχυνσης του οθροθηλίου και στην ενισχυμένη οπισθοσκέδαση ή ετερογένεια (π.χ χαρακτηριστικά θηλώματος), ενώ η HFUS απέτυχε εξαιτίας ανεπάρκειας ανάλυσης και αντίθεσης της εικόνας. Από την άλλη, η HFUS μπορεί να σταδιοποιήσει μεγάλους T2 όγκους, όπου η OCT αποτυγχάνει εξαιτίας του περιορισμένου βάθους απεικόνισης.

Τα αποτελέσματα έδειξαν ότι η πολυτροπική κυστεοσκόπηση που συνδυάζει την OCT και τη HFUS, έχει δυνατότητες να ενισχύσει τη διάγνωση και σταδιοποίηση των καρκίνων της κύστεως και να καθοδηγήσει την εκτομή του όγκου, όπου και η υψηλή ανάλυση (περίπου 10 mum) και η ενισχυμένη διείσδυση (>3mm) είναι επιθυμητές.

Ουροπαθογόνα και χαρακτηριστικά του ξενιστή

Tabibian JH, Gornbein J, Heidari A, Dien SL, Lau VH, Chahal P, Churchill BM, Haake DA.
J Clin Microbiol. 2008 Oct 8.

Ουροπαθογόνα, άλλα εκτός από την Escherichia coli, συναντώνται με μεγαλύτερη συχνότητα σε ασθενείς με παράγοντες κινδύνου για λοιμώξεις της ουροποιητικής οδού (UTI). Παρ' όλα αυτά, λίγα είναι γνωστά για τις σχέσεις ανάμεσα στα είδη των ουροπαθογόνων και τα χαρακτηριστικά των ξενιστών.

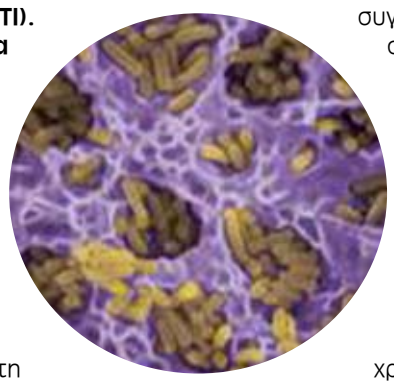

Τριακόσια δεκαεννέα δείγματα ούρων, που περιείχαν ισορροπημένη αναλογία ειδών ουροπαθογόνων, συλλέχθηκαν από εσωτερικούς και εξωτερικούς ασθενείας σε ένα μικροβιολογικό εργαστήριο πανεπιστημιακής κλινικής. Πληροφορίες για τα χαρακτηριστικά των ξενιστών συλλέχθηκαν αναδρομικά με ανασκόπηση του διαγράμματος των ασθενών. Διαφορές στις συχνότητες των περισσότερων χαρακτηριστικών των ξενιστών σε ομάδες UTI, όπως καθορίστηκαν από το ουροπαθογόνο που ευθύνονταν για τη λοίμωξη, συγκρίθηκαν με χ^2/Fisher ανάλυση. Μια πολυμεταβλητή κατάταξη και μια ανάλυση παλινδρόμησης χρησιμοποιήθηκαν για να αναγνωρίσουν τα υποσύνολα των χαρακτηριστικών του ξενιστή που ξεχώριζαν ανάμεσα στις ομάδες των ουροπαθογόνων. Σε αυτήν την διερευνητική μελέτη, αρκετά είδη ουροπαθογόνων βρέθηκαν να είναι ισχυρά συνδεδεμένα με συγκεκριμένα χαρακτηριστικά του ξενιστή, σχετικά με τις λοιμώξεις του ουροποιητικού. Ασθενείς με λοίμωξη από Pseudomonas aeruoginosa ήταν πιο πιθανό να έχουν υποβληθεί σε επεμβάσεις του ουροποιητικού (43% έναντι 15% συνολικά), να έχουν νευρογενή κύστη (29% έναντι 12% συνολικά), να έχουν λάβει πρόσφατα αντιβιοτική θεραπεία(52% έναντι 24% συνολικά), και να είναι άντρες (76% έναντι 28% συνολικά).

Ασθενείς με λοίμωξη από Proteus mirabilis ήταν πιο πιθανό να έχουν ξένο σώμα στο κάτω τμήμα της ουροποιητικής οδού (48% έναντι 30% συνολικά).

Η κατάταξη αναγνώρισε σαν ένα χαρακτηριστικό του ξενιστή που συνδεόταν με λοίμωξη από P. Aeruginosa, άρρενες πάνω από 27 χρονών που είχαν υποβληθεί σε επέμβαση του ουροποιητικού : 38% των ασθενών με λοίμωξη από P. aeruginosa ταίριαζαν με αυτό το προφίλ.

Αυτά τα δεδομένα μπορεί να είναι χρήσιμα για το σχεδιασμό μελλοντικών προληπτικών μελετών.

Ψευδοεκκόλπωμα του Ουρητήρα: Ακτινολογικά και Ιστολογικά ευρήματα

Di Paola G, Mogorovich A, Manassero F, Alμ G, Selli C.
Urology Unit, Department of Surgery, University of Pisa, Pisa, Italy.
Urology. 2008 Oct 22

Ένας 70χρονος άνδρας με ιστορικό διουρηθρικής εκτομής καρκίνου της κύστεως παρουσίασε θετική κυτταρολογική εξέταση στον πρώτο χρόνο της παρακολούθησης.

Η κυστεοσκόπηση με χαρτογράφηση της κύστης ήταν αρνητική, και η ενδοφλέβια πυελογραφία αποκάλυψε πολλαπλές προεξοχές του άνω τμήματος του δεξιού ουρητήρα χωρίς υδρονέφρωση. Η ουρητηροσκόπηση απέτυχε, εξαιτίας μιας υποκείμενης στένωσης. Διενεργήθηκε χειρουργική εκτομή του στενωμένου τμήματος καθώς και τμήματος 2.5 cm της άνω μοίρας του ουρητήρα. Η ιστοπαθολογία ανέδειξε τοπική υπερπλασία του ουροθηλίου, με προεξοχές που αποτελούνταν μόνο από βλεννογόνο, γεγονός συμβατό με τη διάγνωση ψευδοεκκολπώματος.

Ουρηθρική αποκατάσταση σε ασθενείς με νευρογενή κύστη

Casey JT, Erickson BA, Navai N, Zhao LC, Meeks JJ, Gonzalez CM.
J Urol. 2008 Jul; 180(1):197-200.

Σκοπός

Υπάρχει περιορισμένη βιβλιογραφία που να εξετάζει την ουρηθρική αποκατάσταση σε ασθενείς με δυσλειτουργία νευρογενούς κύστης. Περιγράφουμε την εμπειρία μας στην ουρηθρική αποκατάσταση σε άνδρες με νευρογενή κύστη.

Υλικά και μέθοδοι

Μια βάση δεδομένων που κατασκεύασε ένας χειρουργός βασισμένος σε προοπτικές μελέτες για όλες τις επεμβάσεις ουρηθρικής αποκατάστασης, αναλύθηκε για ασθενείς με δυσλειτουργία νευρογενούς κύστης. Αξιολογήθηκαν χαρακτηριστικά των ασθενών, όπως η αιτιολογία της νευρογενούς κύστης, η παθολογία της ουρήθρας, η τεχνική αποκατάστασης της ουρήθρας, επιπλοκές και υποτροπές.

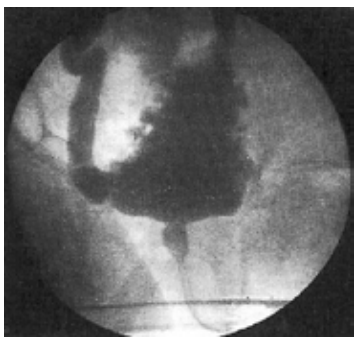

Αποτελέσματα

Ένα σύνολο 23 ασθενών συμπεριλήφθηκαν στην ανάλυση. Η παθολογία της ουρήθρας περιλάμβανε διαβρώσεις (10), στενώσεις (7), εκκολπώματα (3), ουρηθροδερματικά συρίγγια (2), και μια συνδυασμένη αλλοίωση στένωσης και εκκολπώματος (1). Το μέσο μήκος της ουρήθρας που παρουσίαζε την αλλοίωση ήταν 5.0 cm (εύρος 2.0 με 10.0). Η ουρηθρική αποκατάσταση ήταν επιτυχής σε 16 από 23 ασθενείς (69.6%) με μέσο όρο παρακολούθησης τους 24,7 μήνες (εύρος 2 με 79). Τα ποσοστά επιτυχίας διέφεραν ανάμεσα στα διαφορετικά είδη παθολογίας με 60% για τις ουρηθρικές διαβρώσεις, 85,7% για ουρηθρικές στενώσεις και 66.6% για ουρηθρικά συρίγγια και εκκολπώματα. Από τις περιπτώσεις των υποτροπών, 4 στις 7 (57%) ήταν μετά από θεραπεία ουρηθρικών διαβρώσεων. Υπήρχε μια (4.3%) μετεγχειρητική επιπλοκή και κανένας ασθενής δεν υποβλήθηκε σε ουρητηρική εκτροπή μετά από υποτροπή.

Συμπεράσματα

Όταν διαγνωστεί σε αρχικό στάδιο, η ουρηθρική αποκατάσταση σε ασθενείς με νευρογενή κύστη προσφέρει αποδεκτά αποτελέσματα με περιορισμένη νοσηρότητα.

Οι άντρες που υποβάλλονται σε αποκατάσταση για ουρηθρική διάβρωση έχουν κατώτερα αποτελέσματα σε σύγκριση με αυτούς με άλλη παθολογία της ουρήθρας.

Ορθότοπη νεοκύστη για θεραπεία του καρκίνου της ουροδόχου κύστης και νευρογενούς κύστης

Maurice MJ, Meeks JJ, Smith ND.
Can J Urol. 2008 Aug; 15(4):4194-5.

Ασθενείς με νευρογενή κύστη από βλάβη της σπονδυλικής στήλης βρίσκονται σε αυξημένο κίνδυνο για την ανάπτυξη καρκίνου της κύστης. Η επιλογή εκτροπής των ούρων σε ασθενείς με νευρογενή κύστη και καρκίνο της κύστης παραμένει αμφιλεγόμενη και εξαρτάται από την προτίμηση του ασθενούς, την επιδεξιότητα στους χειρισμούς, την κοινωνική υποστήριξη και τη νεφρική λειτουργία. Περιγράφουμε το αποτέλεσμα ενός ασθενούς με νευρογενή κύστη από τραυματισμό της ΣΣ, ο οποίος ανέπτυξε καρκίνο της κύστης και υποβλήθηκε σε κυστεκτομή με δημιουργία ορθότοπης νεοκύστης και τώρα ουρεί με χειρισμό Valsava. Αναφέρουμε την πρώτη επιτυχή χρήση ορθότοπης νεοκύστης σε ασθενή με νευρογενή κύστη μετά από ριζική κυστεκτομή για καρκίνο της κύστης.