ΕΚΔΟΣΕΙΣ ΚΑΥΚΑΣ
KAFKAS PUBLICATIONS

ΕΚΔΟΤΗΣ - ΔΙΕΥΘΥΝΤΗΣ: ΗΛΙΑΣ ΚΑΥΚΑΣ - Δερματολόγος

ΕΚΔΟΣΕΙΣ ΚΑΥΚΑΣ: ΜΕΣΟΓΕΙΩΝ 215, 115 25 ΑΘΗΝΑ
ΤΗΛ.: 2106777590, FAX: 2106756352
E-mail: kafkas@otenet.gr, Website: www.kafkas-publications.com

ΔΙΕΥΘΥΝΣΗ & ΔΗΜΟΣΙΕΣ ΣΧΕΣΕΙΣ: ..... Μαριάννα Δεληγιαννάκη
ΔΙΕΥΘΥΝΣΗ ΔΙΑΦΗΜΙΣΤΙΚΟΥ ΤΜΗΜΑΤΟΣ: .....Νατάσσα Παπαθανασίου
ΔΙΑΦΗΜΙΣΤΙΚΟ ΤΜΗΜΑ: ..... Μαρία Μηττά, Αναστάσιος Σέντρης, ... Έλενα Λαγανά, Κλαίλια Ρόκα
ΔΙΕΥΘΥΝΣΗ ΣΥΝΤΑΞΗΣ: .....Ηλίας Καυκάς
ΣΥΝΤΟΝΙΣΜΟΣ ΥΛΗΣ: .....Βάσω Χαλιώτη
ΔΙΕΥΘΥΝΣΗ ΠΡΟΓΡΑΜΜΑΤΙΣΜΟΥ & ΠΑΡΑΓΩΓΗΣ: ..... Νίκος Τζουρμέτης

ΣΥΝΤΑΚΤΙΚΗ ΕΠΙΤΡΟΠΗ

ΠΡΟΕΔΡΟΣ

ΓΙΑΝΝΟΠΟΥΛΟΣ Α.: *Καθηγητής Ουρολογίας Παν/μίου Αθηνών*

ΜΕΛΗ

ΑΝΕΖΙΝΗΣ Π.: *Διευθυντής «Βενιζελείου» Γ.Ν. Ηρακλείου*
ΑΡΒΑΝΙΤΑΚΗΣ Θ.: *Αναπλ. Διευθυντής Ουρολογικής Κλινικής Νοσοκομείου «Αγ. Σάββας»*
ΓΙΑΝΝΑΚΟΠΟΥΛΟΣ Ξ.: *Επίκ. Καθηγητής Ουρολογίας Παν/μίου Ιωαννίνων*
ΖΑΧΑΡΗΣ Γ.: *Χειρουργός Ουρολόγος, Λάρισα*
ΚΩΝΣΤΑΝΤΙΝΙΔΗΣ Κ.: *Καθηγητής Ουρολογίας Παν/μίου Αθηνών*
ΛΙΑΚΑΤΑΣ Ι.: *Διευθυντής ΕΣΥ, Ουρολ. Κλινικής Π.Γ.Ν.Α. «Γ. Γεννηματάς»*
ΜΕΛΕΚΟΣ Μ.: *Καθηγητής Ουρολογίας Παν/μίου Θεσσαλίας*
ΠΑΝΟΥΣΑΚΗΣ Γ.: *Χειρουργός Ουρολόγος*
ΠΑΝΤΑΖΟΠΟΥΛΟΣ Δ.: *Αναπληρωτής Καθηγητής Ουρολογίας Παν/μίου Αθηνών*
ΠΑΠΑΝΔΡΕΟΥ Χ.: *Χειρουργός Ουρολόγος, Επιμελητής Β' Νοσοκ. Άρτας*
ΠΙΚΡΑΜΕΝΟΣ Δ.: *Χειρουργός Ουρολόγος, Αθήνα*
ΣΕΡΑΦΕΤΙΝΙΔΗΣ Σ.: *Επιμελητής Α', Ουρολογική Κλικνική «Ασκληπιείου Βούλας»*
ΣΚΡΕΠΕΤΗΣ Κ.: *Χειρουργός Ουρολόγος, Επιμελητής Ουρολογικής Κλινικής Νοσ. Καλαμάτας*
ΤΟΥΛΟΥΠΙΔΗΣ ΣΤ.: *Καθηγητής Ουρολογίας Παν/μίου Θράκης*
ΦΛΩΡΑΤΟΣ Δ.: *Χειρουργός Ουρολόγος*
ΛΑΜΠΟΥ Χ.: *Διευθυντής Ουρολογικής Κλινικής, Νοσοκ. Λαμίας*
ΧΡΥΣΟΓΟΝΙΔΗΣ Ι.: *Διευθυντής Ουρολογικής Κλινικής, Νοσοκ. «Αγ. Δημήτριος Θεσ/νίκης»*

ΣΥΝΤΟΝΙΣΤΗΣ ΕΠΙΣΤΗΜΟΝΙΚΗΣ ΥΛΗΣ: Χ. ΠΑΠΑΝΔΡΕΟΥ

Η Συντακτική Επιτροπή επισημαίνει ότι οι στήλες της εφημερίδας είναι ανοικτές για κάθε συνεργασία συναδέλφου που θα αφορά σε θεραπευτικό θέμα, ανασκόπηση, βιβλιογραφική ενημέρωση γύρω από επίκαιρα ή κλασικά ουρολογικά θέματα

ΟΔΗΓΙΕΣ ΠΡΟΣ ΣΥΓΓΡΑΦΕΙΣ ΤΟΥ INFO UROLOGY

Το "INFO UROLOGY" έχει βασικό στόχο την ενημέρωση των ουρολόγων και των συναφών ιατρικών ειδικοτήτων. Η ύλη δημοσιεύεται με συντομία, σαφήνεια και ακρίβεια και καλύπτει τομείς και θεματολογία από όλο το φάσμα της ουρολογίας.

Το INFO UROLOGY δέχεται για δημοσίευση:

• Ανασκοπήσεις ουρολογικών ή ιατρικών θεμάτων, στις οποίες τονίζονται ιδιαίτερα οι σύγχρονες απόψεις (σε αυτή την ενότητα δημοσιεύονται όχι περισσότερα από δύο ονόματα για την επιμέλεια). • Κλινικοεργαστηριακά ή επιδημιολογικά θέματα. • Θέματα συνεχιζόμενης εκπαίδευσης στην ουρολογία. • Επίκαιρα ουρολογικά θέματα ή θέματα σχετιζόμενα με την ειδικότητα της ουρολογίας. • Κλινικοπαθολογικές συζητήσεις. • Αναφορά σε συνέδρια, επιστημονικές εκδηλώσεις που έγιναν, με παρουσίαση των αποτελεσμάτων των εργασιών τους και με ιδιαίτερη έμφαση στις σύγχρονες θεραπευτικές προσεγγίσεις. • Σημαντικές ειδήσεις από τη δραστηριότητα επιστημονικών ιατρικών εταιρειών. • Ειδικά άρθρα. • Ανασκόπηση του διεθνή Ιατρικού Τύπου. • Ουρολογία και Πληροφορική. • Επιστολές προς τη σύνταξη. • Ουρολογία και Ιστορία. • Βιβλιοπαρουσιάσεις, βιβλιοκρισίες. • Νέα ιατροφαρμακευτικά προϊόντα. • Ερωτήσεις αυτοελέγχου ουρολογικών γνώσεων. • Παρουσίαση σύγχρονης τεχνολογίας στην ουρολογία. • Ενημέρωση για τεχνικά θέματα που αφορούν στον τεχνικό εξοπλισμό του ουρολογικού ιατρείου ή των ενδοσκοπικών μονάδων. • Πρακτικά ουρολογικά θέματα. • Γενικά ιατρικά θέματα με ιδιαίτερο ενδιαφέρον για την ουρολογία. • Προαναγγελίες επιστημονικών εκδηλώσεων.

Επίσης το INFO UROLOGY δέχεται για δημοσίευση χειρόγραφα που είναι σύντομες μεταφράσεις στα ελληνικά εργασιών που έχουν δημοσιευτεί σε ξενόγλωσσα περιοδικά, με την προϋπόθεση να υπάρχει αναφορά στην πηγή και άδεια από το συγγραφέα.

Οδηγίες για τη σύνταξη χειρόγραφων και δισκετών Η/Υ προς αποστολή για το INFO UROLOGY

• Δύο αντίγραφα του χειρόγραφου, δακτυλογραφημένα ή εκτυπωμένα σε εκτυπωτή με διπλό διάστημα, σε λευκό χαρτί διαστάσεων Α4 (21 x 28 cm).

• Χρησιμοποιήστε ξεχωριστό φύλλο για από τα εξής τμήματα (που πρέπει να αποτελούν το χειρόγραφο) καθένα:

α) Σελίδα τίτλου [περιλαμβάνει τον τίτλο, στοιχεία των συγγραφέων (ονοματεπώνυμο, ιδιότητα, διεύθυνση, τηλέφωνο, fax, e-mail (αν υπάρχει)]. β) Κείμενο. γ) Βιβλιογραφία, εάν είναι απαραίτητη. δ) Πίνακες - Σχέδια (σε ξεχωριστό φύλλο το καθένα). ε) Υπότιτλοι των εικόνων.

• Εικόνες - σχέδια, φωτογραφίες, slides. Τοποθετήστε αυτοκόλλητη επιγραφή στο πίσω μέρος τους με τα εξής στοιχεία: Όνομα συγγραφέα, αριθμός της εικόνας, βέλος που να δείχνει το πάνω μέρος της.

• Οι εργασίες που υποβάλλονται για δημοσίευση πρέπει να αποστέλλονται σε ηλεκτρονική μορφή:

α) είτε σε CD με το κείμενο σε αρχείο Word και τις φωτογραφίες σε μορφή jpg σε υψηλή ανάλυση (300 dpi) ή τυπωμένες σε φωτογραφικό χαρτί (glossy)

β) είτε στην ηλεκτρονική διεύθυνση kafkas@otenet.gr με την ένδειξη «Για την εφημερίδα "INFO UROLOGY"

Ο συγγραφέας είναι υπεύθυνος για το περιεχόμενο της εργασίας του, καθώς και για την εγκυρότητα και τα δικαιώματα των χρησιμοποιούμενων πηγών. Η Συντακτική Επιτροπή διατηρεί το δικαίωμα να επιφέρει κάθε αλλαγή που κρίνει αναγκαία για την καλύτερη παρουσίαση της ύλης, χωρίς να αλλοιώνεται η έννοια του κειμένου.

Σημείωση: Χειρόγραφα δημοσιευμένα ή μη, καθώς και σχήματα, πίνακες, φωτογραφίες, διαφάνειες ή δισκέτες δεν επιστρέφονται.

Παρακαλώ, αποστείλατε τα χειρόγραφα, δισκέτες και το λοιπό έντυπο υλικό προς δημοσίευση, στη διεύθυνση: ΠΡΟΣ: INFO UROLOGY
Υπόψη κ. Χαλιώτη ΙΑΤΡΙΚΕΣ ΕΚΔΟΣΕΙΣ ΚΑΥΚΑΣ, Δ/νση: Μεσογείων 215, 115 25 Αθήνα
Τηλ.: 210 67.77.590, Fax: 210 67.56.352, E-mail: kafkas@otenet.gr

Η φωτοδυναμική κυστεοσκόπηση στη διάγνωση του καρκίνου της ουροδόχου κύστεως

Κ. ΕΥΣΤΑΘΙΟΥ, Μ. Δ. ΜΕΛΕΚΟΣ
Ουρολογική Κλινική Πανεπιστημίου Θεσσαλίας

Εισαγωγή

Ο καρκίνος μεταβατικού επιθηλίου της ουροδόχου κύστης είναι η 6η κατά σειρά συχνότητας κακοήθης νεοπλασματική νόσος[1]. Στο 75-80% των περιπτώσεων, η νόσος δεν είναι μυοδιηθητική (CIS, Ta, T1). Η αρχική διουρηθρική εκτομή του όγκου συνήθως ακολουθείται από συμπληρωματικές ενδοκυστικές εγχύσεις, με σκοπό να ελαττώσει την πιθανότητα υποτροπής και να προλάβει την εξέλιξη της νόσου σε μυοδιηθητική. Παρόλα αυτά, μετά την αρχική διουρηθρική αντιμετώπιση, το 50-70% των ασθενών εμφανίζει υποτροπές στην 5ετία, ενώ στο 15% παρουσιάζεται πρόοδος της νόσου[1].

Διάγνωση και θεραπεία του καρκίνου της ουροδόχου κύστεως

Η κυτταρολογική εξέταση των ούρων αποτελεί σημαντικό εργαλείο για τη διάγνωση του καρκίνου της κύστεως και έχει πολύ υψηλή ευαισθησία στην ανίχνευση του CIS, αλλά σημαντικά μικρότερη σε όγκους χαμηλής κακοήθειας. Αλλαγές όμως σε κύτταρα του ουροθηλίου μπορούν να προκληθούν από χημειοθεραπευτικούς παράγοντες, εξωτερική ακτινοβολία, λοιμώξεις και φλεγμονές, συχνούς καθετηριασμούς, ηλεκτροκαυτηριασμούς και πλύσεις της ουροδόχου κύστεως[2], καθώς και από νεφρικές ή συστηματικές νόσους[3]. Η ερμηνεία των αποτελεσμάτων, κατά συνέπεια, είναι σημαντικά εξαρτώμενη από τις ικανότητες και την εμπειρία του κυτταροπαθολόγου.

Το κύριο διαγνωστικό εργαλείο του Ουρολόγου, επί υποψίας καρκίνου ουροδόχου κύστεως, είναι η κυστεοσκόπηση λευκού φωτός, με την οποία θα καθορίσει την ύπαρξη, τη θέση και τον τύπο του όγκου. Παρόλο που η κυστεοσκόπηση με λευκό φως είναι αξιόπιστη για εξωφυτικές εξεργασίες, στις επίπεδες νεοπλασματικές βλάβες (ιδιαιτέρως το CIS), στην ουροθηλιακή δυσπλασία, στην πολυεστιακή ανάπτυξη και στις μικροσκοπικές βλάβες, παρουσιάζει δυσκολία στην ανίχνευσή τους.

Η πρόοδος του CIS, εάν μείνει αθεράπευτο, υπερβαίνει το 50% στην 5ετία, ενώ το ποσοστό των υποτροπών είναι ακόμη υψηλότερο[4]. Αυτό καθιστά προφανή την αξία της διαπίστωσης και της πλήρους αντιμετώπισής του[5]. Η αξία των τυχαίων βιοψιών, που αρχικά είχε προταθεί όταν υποπτευόμαστε επίπεδες νεοπλασματικές βλάβες, αμφισβητήθηκε από το Witjes και συν[6], που έδειξαν σε μία μελέτη 1026 μη επιλεγμένων ασθενών ότι οι βιοψίες από ουροθήλιο που εμφανίζεται φυσιολογικό έχουν πολύ μικρή αξία για να καθορίσουν την πρόγνωση του ασθενούς.

Άλλη σημαντική αιτία των υποτροπών της νόσου αποτελεί η εμφύτευση καρκινικών κυττάρων κατά τη διάρκεια της διουρηθρικής εκτομής σε τραυματισμένες περιοχές του ουροθηλίου, όπως επίσης και η ατελής εκτομή του όγκου και παραμονή, μετά τη διουρηθρική, υπολειμματικής νεοπλασματικής νόσου. Ο κίνδυνος της ατελούς αφαίρεσης του νεοπλασματικού ιστού κατά τη διάρκεια της διουρηθρικής εκτομής του όγκου είναι σημαντικός, είτε γιατί διαφεύγουν οι επίπεδες δυσπλαστικές βλάβες που είναι σε παρακείμενες θέσεις από τον όγκο που αφαιρείται, ή από μικροσκοπικές θηλωματώδεις δορυφορικές βλάβες που διαφεύγουν από την εκτομή. Μετά τη διουρηθρική εκτομή, υπολειμματικός όγκος διαπιστώνεται στο 43% των ασθενών στην επαναληπτική εκτομή που γίνεται μετά από 4-6 εβδομάδες από την αρχική, ενώ το ποσοστό είναι ακόμη υψηλότερο όταν αφαιρούνται πολλαπλοί όγκοι[7].

Από τα ανωτέρω, καθίσταται προφανές ότι είναι ιδιαίτερα σημαντικό να αναγνωρίζεται η ουροθηλική δυσπλασία και το καρκίνωμα in situ όταν συνυπάρχουν με εξωφυτικούς όγκους, αφού αποτελούν σημαντικούς προγνωστικούς παράγοντες για την έκβαση της νόσου, όπως επίσης και η πλήρης αφαίρεση της νεοπλασματικής μη διηθητικής νόσου με τη διουρηθρική εκτομή[8]. Επειδή η κυστεοσκόπηση με λευκό φωτισμό φαίνεται να είναι ανεπαρκής για τη διαπίστωση πολλών βλαβών[9], χρειαζόμαστε μία νέα απεικονιστική τεχνική που να βελτιώνει την ανίχνευση και να καθιστά ευκολότερη την πλήρη αφαίρεσή τους, που ασφαλώς θα έχει καθοριστική επίδραση στην εξέλιξη της νόσου.

Φωτοδυναμική Διάγνωση

Η φωτοδυναμική διάγνωση (Photo Dynamic Diagnosis, PDD) εκμεταλλεύεται τη φωτοδραστικότητα κάποιων ουσιών, με στόχο να ενισχύσει την οπτική οριοθέτηση ανάμεσα στο φυσιολογικό και στο νεοπλασματικό ιστό.

Οι ουρολόγοι, ήδη από το 1960, δοκίμασαν διάφορες μεθόδους για in vivo σήμανση των νεοπλασματικών βλαβών, με σκοπό να ελαττωθεί η πιθανότητα να διαλάθουν της διάγνωσης. Πλην όμως, η in vivo σήμανση με τετρακυκλίνες[10], κυανούν του μεθυλενίου[11] ή συνθετικά παράγωγα πορφυρινών[12] δεν είχε τα αναμενόμενα αποτελέσματα και σύντομα εγκαταλείφθηκε. Ειδικότερα, η δερματική φωτοτοξικότητα των συνθετικών πορφυρινών, που διαρκεί για αρκετές εβδομάδες, ήταν το κύριο μειονέκτημα αυτής της τεχνικής.

Στις αρχές του 1990 άρχισαν να μελετούνται σύγχρονες φωτοευαίσθητες ουσίες. Έτσι, μελετήθηκε η ενδοκυστική χορήγηση του 5-αμινολεβουλινικού οξέος (ALA) στη φωτοδυναμική διάγνωση των ουροθηλιακών νεοπλασμάτων. Η αρχή της φωτοδυναμικής διάγνωσης βασίζεται στην αλληλεπίδραση μίας φωτοευαίσθητης ουσίας, που εμφανίζει υψηλή εκλεκτικότητα για τα καρκινικά κύτταρα, με φως συγκεκριμένου μήκους κύματος, το οποίο προσλαμβάνεται από τη φωτοευαίσθητη ουσία και εκλύεται με φθορισμό, μετά από διέγερση φωτός με μήκος κύματος μεταξύ 375nm και 440nm. Το ALA είναι πρόδρομος ουσία στο μονοπάτι

ΠΙΝΑΚΑ 1. ΜΕΛΕΤΕ ΠΟΥ ΑΦΟΡΟΥΝ ΤΗ ΦΩΤΟΔΥΝΑΜΙΚΗ ΔΙΑΓΝΩΣΗ ΜΕ 5-ALA

Μελέτη	Ασθενείς	Ευαισθησία (%)		Ειδικότητα (%)	
		ALA	Λευκό φως	ALA	Λευκό φως
Kriegmair (1996)	104	96,9	72,7	66,6	68,5
Koening (1999)	55	87	84	59	-
Riedl (1999)	52	94,6	76	43	-
Filbeck (1999)	120	96	67,5	35	66,4
Zaak (2002)	713	97	-	65	-
Grimbergen (2003)	160	97	69	49	78
Hungerhuber (2007)	875	92	76,3	41,4	-

βιοσύνθεσης της αίμης και επάγει τη συσσώρευση φθοριζουσών ενδογενών πορφυρινών, κυρίως της πρωτοπορφυρίνης IX (PpIX) σε ιστούς επιθηλιακής προέλευσης. Μετά από την ενδοκυστική εφαρμογή του ALA υπάρχει επιλεκτική συσσώρευση PpIX στα ουροθηλιακά νεοπλασματικά κύτταρα. Όταν αυτά διεγείρονται με φως συγκεκριμένου μήκους κύματος (400nm), φθορίζουν και φαίνονται κόκκινα έως ιώδη, σε αντίθεση με το φυσιολογικό βλεννογόνο που φαίνεται μπλε[13,14].

Οι μηχανισμοί που οδηγούν σε αυξημένη συσσώρευση της φθορίζουσας PpIX στους νεοπλασματικούς ιστούς δεν έχουν επί του παρόντος κατανοηθεί πλήρως. Έχουν προταθεί πολλές θεωρίες, όπως οι υπάρχουσες διαφορές στα επίπεδα του κυτταρικού μεταβολισμού μεταξύ των καρκινικών και φυσιολογικών ουροθηλιακών κυττάρων, τα δομικά χαρακτηριστικά του πάσχοντος ουροθηλίου, η υπάρχουσα φλεγμονή με επακόλουθο αύξηση της διαπερατότητας του ουροθηλίου στο ALA και ο αυξημένος ουροθηλιακός πολλαπλασιασμός που οδηγεί σε αθροιστική δράση. Υπάρχουν κυρίως δύο ένζυμα στη βιοσύνθεση της αίμης, που θεωρούνται υπεύθυνα για την ειδική συσσώρευση στα καρκινικά κύτταρα της PpIX: η δεαμινάση του πορφοχολινογόνου και η σιδηροχηλάση. Το πρώτο είναι ένζυμο το οποίο διαπιστώνεται σε μεγαλύτερες συγκεντρώσεις στους καρκινικούς ιστούς[15], ενώ η σιδηροχηλάση, είναι το ένζυμο το οποίο μετατρέπει την PpIX σε αίμη και έχει ελαττωμένη δραστηριότητα στα καρκινικά κύτταρα. Αυτό, σε συνδυασμό με την περιορισμένη διαθεσιμότητα σε σίδηρο στα καρκινικά κύτταρα, πιθανώς να οδηγούν σε συσσώρευση της PpIX[16].

Ο φθορισμός των ιστών με τη διέγερση της PpIX δεν είναι ειδικός μόνο για τα καρκινικά κύτταρα. Μπορεί να διαπιστωθεί επίσης στο υπερπλαστικό ουροθήλιο, στην πλακώδη μετάπλαση, σε φλεγμονώδη και κοκκιωματώδη ιστό που δημιουργείται μετά τη διουρηθρική εκτομή όγκων κύστεως, όπως επίσης και όταν έχουν προηγηθεί το τελευταίο 3μηνο ενδοκυστικές εγχύσεις χημειοθεραπευτικών ή ανοσοθεραπευτικών ουσιών[17].

Λόγω της λιπιδιακής κάλυψης των μεμβρανών των ουροθηλιακών κυττάρων, η κυτταρική πρόσληψη μορίων, όπως του ALA, είναι περιορισμένη. Πειραματικές μελέτες δείχνουν ότι η τροποποίηση του σε εστέρα (hexyl ester hexaminolevulinate - HAL, Hexvix®) βελτιώνει τη διείσδυσή του μέσω των βιολογικών μεμβρανών. Φαίνεται πως ο εστέρας του ALA, δηλαδή το HAL, περνά την κυτταρική μεμβράνη μάλλον με παθητική διάχυση, σε αντίθεση με το 5-ALA, το οποίο μεταφέρεται ενδοκυττάρια με ενεργή πρόσληψη μέσω των β-αμινοξέων, του γ-αμινοβουτυρικού οξέος και των πρωτεϊνών PEPT1 και PEPT2. Η παθητική διάχυση, στην περίπτωση αυτή, οδηγεί σε μια σημαντικά ταχύτερη και πιο αποτελεσματική πρόσληψη από τα καρκινικά κύτταρα, σε πολύ μικρότερο χρόνο ενδοκυστικής παραμονής. Λόγω της υψηλής διεισδυτικής του ικανότητας και επιλεκτικότητας, το HAL μπορεί να χρησιμοποιηθεί σε μικρότερη δόση, με πολύ μικρότερο χρόνο ενδοκυστικής παραμονής. Συγκρινόμενο με το 5-ALA, το HAL, σε 20 φορές μικρότερες συγκεντρώσεις, δημιουργεί 2-4 φορές υψηλότερη και 2 φορές ταχύτερη συγκέντρωση PpIX στο ουροθήλιο σε πειραματικά μοντέλα[18,19].

Μέχρι σήμερα, καμία κλινική μελέτη δεν έχει καθορίσει την κατάλληλη δόση και το χρόνο ενδοκυστικής παραμονής των διαφόρων ειδικών για όγκους φθοριζουσών ουσιών επακριβώς. Για το ALA, η συνηθέστερη δόση είναι το 1,5g, με ενδοκυστική παραμονή προ της κυστεοσκόπησης 2-3 ώρες. Το HAL χρησιμοποιείται σε δόση 50ml διαλύματος 8mmol/L, με χρόνο ενδοκυστικής παραμονής 1 ώρα[20].

Προετοιμασία ενδοκυστικής έγχυσης

Το HAL διατίθεται σε μορφή δύο φιαλιδίων. Το ένα περιέχει τη λυοφιλοποιημένη σκόνη των 85mg του ενεργού συστατικού εξαμινολεβουλινάτης, που αντιστοιχεί σε 100mg υδροχλωρικής εξαμινολεβουλινάτης. Το άλλο περιέχει ένα διαλύτη 50ml, ο οποίος είναι ένα στείρο, διαυγές και άχρωμο φωσφορικό ρυθμιστικό διάλυμα σε pH 6. Ο διαλύτης για το Hexvix® περιέχει φωσφορικό δινάτριο, δισόξινο φωσφορικό κάλιο, χλωριούχο νάτριο, υδροχλωρικό οξύ, υδροξείδιο του νατρίου και ενέσιμο ύδωρ. Με την ανασύσταση του διαλύματος, προκύπτει ένα διάλυμα διαυγές και άχρωμο έως υποκίτρινο. Το διάλυμα είναι μιας δόσης για ενδοκυστική χορήγηση και περιέχει 50ml του 8mmol/L ανασυσταθέντος διαλύματος.

Η ουροδόχος κύστη πρέπει να κενωθεί πριν την ενστάλαξη. Ο ασθενής καθετηριάζεται και μέσω της σύριγγας χορηγούνται αργά τα 50ml του διαλύματος. Όλα τα βήματα πρέπει να εκτελούνται με αποστειρωμένο εξοπλισμό και υπό άσηπτες συνθήκες. Οι ασθενείς πρέπει να κρατήσουν το υγρό για περίπου 60 λεπτά. Ο κυστεοσκοπικός έλεγχος, τόσο με το μπλε, όσο και με το λευκό φως, θα πρέπει να γίνει μετά από κένωση της ουροδόχου κύστεως.

Οι αντενδείξεις περιλαμβάνουν την υπερευαισθησία στη δραστική ουσία ή σε κάποιο από τα έκδοχα του διαλύτη, την πορφυρία, καθώς και τις γυναίκες που βρίσκονται σε αναπαραγωγική ηλικία.

Απαραίτητος Εξοπλισμός

Ο εξοπλισμός που απαιτείται για την κυστεοσκόπηση με HAL μπορεί να χρησιμοποιηθεί για την εξέταση της κύστης τόσο με μπλε όσο και με λευκό φως, ενώ ο χειρισμός είναι παρόμοιος με αυτόν που εφαρμόζεται κατά την κλασική κυστεοσκόπηση με το λευκό φως. Ειδικότερα απαιτείται:

1. Ισχυρή πηγή φωτός για κυστεοσκόπηση (Xenon) με πρόσθετο εσωτερικό φίλτρο, το οποίο και επιτρέπει κυρίως τη δίοδο μπλε φωτός, δηλαδή φωτός με μήκος κύματος 380-450nm.
2. Ποδοδιακόπτης που να επιτρέπει την εύκολη αλλαγή μεταξύ λευκού και μπλε φωτός, αν και αυτή η λειτουργία μπορεί να γίνει μέσω χειροδιακόπτη από την κάμερα.
3. Κυστεοσκόπιο με ενσωματωμένο φίλτρο στον προσοφθάλμιο φακό, για να αποκλείει το μεγαλύτερο μέρος του ανακλώμενου μπλε φωτός.
4. Μια τροποποιημένη έγχρωμη κάμερα CCD, για τη λήψη εικόνων κατά την κυστεοσκόπηση.
5. Έγχρωμη οθόνη για προβολή της εικόνας[21].

Εδώ πρέπει να σημειώσουμε ότι θα πρέπει να χρησιμοποιείται μόνο εγκεκριμένος εξοπλισμός για τη διενέργεια κυστεοσκόπησης, ο οποίος διαθέτει όλα τα απαραίτητα φίλτρα, ώστε να επιτρέπει τη διεξαγωγή τόσο της κλασικής κυστεοσκόπησης με λευκό φως, όσο και της φωτοδυναμικής φθορίζουσας κυστεοσκόπησης με μπλε φωτισμό. Τρεις μεγάλοι κατασκευαστές προμηθεύουν τον κατάλληλο εξοπλισμό για τέτοιου είδους κυστεοσκόπηση: Olympus, Karl Storz και Richard Wolf.

Κλινικές μελέτες

Πολλές μελέτες έδειξαν ότι η φωτοδυναμική διάγνωση με ενδοκυστική χορήγηση του 5-ALA έχει υψηλή ευαισθησία στη διαπίστωση των αρχικών σταδίων του καρκίνου της κύστεως, που κυμαίνεται από 87%-96%. Η ειδικότητα είναι μικρότερη, λόγω των ψευδώς θετικών αποτελεσμάτων από φλεγμονώδεις βλάβες[20-25] και κυμαίνεται από 42%-66,6% (πίν. 1).

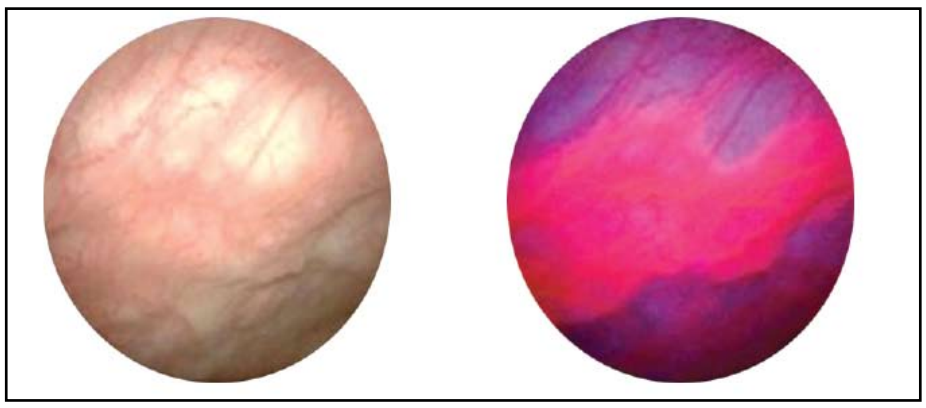

Εικόνα 1. *Κυστεοσκόπηση με λευκό (αριστερά) και μπλε (δεξιά) φως. Ανίχνευση βλάβης που δεν είναι ορατή με την κλασική κυστεοσκόπηση.*

Πρέπει όμως να τονιστεί ότι παρόλο που το ALA είναι χρήσιμο, η βιοδιαθεσιμότητά του είναι χαμηλή και η διανομή του στο νεοπλασματικό ιστό είναι ετερογενής. Αντίθετα, το HAL φαίνεται να προσφέρει ικανοποιητικότερη ισορροπία μεταξύ της διαλυτότητας νερού - ούρων και υψηλότερες συγκεντρώσεις PpIX σε χαμηλότερες δόσεις. Οι Lange και συν[26] κατέδειξαν ότι υπάρχει στενή συσχέτιση μεταξύ του φθορισμού με HAL και των νεοπλασματικών βλαβών και επιβεβαίωσαν ότι η φθορίζουσα κυστεοσκόπηση είναι κατάλληλη για την ανίχνευση θηλωματωδών όγκων, δυσπλασιών και CIS, με ένα εύλογο ποσοστό ψευδώς θετικών αποτελεσμάτων στο 17% (εικόνα 1). Τα ψευδώς θετικά ευρήματα σημειώθηκαν, όπως φάνηκε στην ιστοπαθολογική έκθεση, σε ιστούς με υπερπλασία, μεταπλασία, χρόνια φλεγμονή και ουλές.

Κλινικές μελέτες επιβεβαιώνουν ότι η φθορίζουσα κυστεοσκόπηση με HAL καθιστά εφικτή την ανακάλυψη περισσότερων όγκων, κυρίως CIS και δυσπλασίας, συγκριτικά με την κλασική κυστεοσκόπηση με λευκό φως. Η ευαισθησία της φθορίζουσας κυστεοσκόπησης με HAL κυμαίνεται από 76%-97%, με την ειδικότητα να ευρίσκεται σε μια μόνο μελέτη στο 79% (πίν. 2).

Η αξία της φθορίζουσας κυστεοσκόπησης με HAL στην ανίχνευση του CIS επιβεβαιώνεται σε μια προοπτική πολυκεντρική μελέτη 211 ασθενών με υποψία καρκίνου ουροδόχου κύστεως υψηλού κινδύνου[27]. Από τους 83 ασθενείς με CIS, η νόσος ανακαλύφθηκε στους 80 από τους 83 με φθορίζουσα κυστεοσκόπηση, ενώ μόνο σε 64 από τους 83 με κλασική κυστεοσκόπηση λευκού φωτός. Το 97% των βλαβών ανακαλύφθηκε με φθορίζουσα κυστεοσκόπηση, συγκρινόμενο με το 58% που ανιχνεύθηκε στο λευκό φως. Δεκαοκτώ από τους ασθενείς είχαν μόνο CIS, χωρίς εξωφυτικό όγκο και σε 6 από αυτούς το CIS ανιχνεύθηκε μόνο με HAL κυστεοσκόπηση. Η κυτταρολογική των ούρων ήταν θετική σε 72 από τους 83 ασθενείς και αρνητική στους 11 από τους 83. Στους 11 ασθενείς με αρνητική κυτταρολογική ούρων, το CIS διεγνώσθη με τη φθορίζουσα κυστεοσκόπηση, ενώ μόνο σε 7 από τους 11 με κυστεοσκόπηση λευκού φωτός. Δύο πρόσφατα δημοσιευμένες μελέτες από τις Η.Π.Α. αναφέρουν παρόμοια ευρήματα[28,29]. Όλες οι μελέτες αναφέρουν ότι η φθορίζουσα κυστεοσκόπηση είναι καλά ανεκτή από τον ασθενή, χωρίς σημαντικές παρενέργειες.

Τρόποι για βελτίωση της κυστεοσκόπησης με HAL

Με βάση τα ευρήματα που έχουν δημοσιευτεί για τη χρήση του HAL στη διάγνωση του καρκίνου της ουροδόχου κύστεως, ο κλινικός ουρολόγος πρέπει να γνωρίζει τα ακόλουθα προκειμένου να βελτιώσει την αποτελεσματικότητα της μεθόδου:

Η ύπαρξη ουλών και φλεγμονής αυξάνει τον κίνδυνο των ψευδώς θετικών ευρημάτων (ψευδής φθορισμός). Για το λόγο αυτό, όταν υπάρχει διαπιστωμένη σημαντική πυουρία (γενική ούρων), όταν διαπιστώνεται εικόνα εκτεταμένης φλεγμονής στην κλασική κυστεοσκόπηση και όταν έχει προηγηθεί ενδοκυστική έγχυση με BCG σε διάστημα μικρότερο των 3 μηνών θα πρέπει να αναστέλλεται η φθορίζουσα κυστεοσκόπηση. Επιπλέον, η παρουσία πηγμάτων αίματος συντελεί σε ψευδή φθορισμό, καθώς τα πήγματα απορροφούν μπλε φως και εμφανίζονται σα μαύρες κηλίδες, μειώνοντας έτσι σημαντικά την εκπομπή φωτός από την κύστη.

Είναι σημαντικό η επισκόπηση των βλαβών να γίνεται υπό άμεσο (κάθετο) φωτισμό (οπτικές 0°-12°), καθώς ο εφαπτόμενος φωτισμός της ουροδόχου κύστεως μπορεί να αυξήσει τον ψευδή φθορισμό[30]. Η ουροδόχος κύστη πρέπει να αδειάζει από ούρα πριν την κυστεοσκόπηση, γιατί τα ούρα μπορούν να προσδώσουν ένα πρασινωπό χρώμα σε συνδυασμό με τον μπλε φωτισμό, που οδηγεί σε δυσκολία αξιολόγησης των κυστεοσκοπικών ευρημάτων. Η κύστη στη συνέχεια πρέπει να πληρώνεται πολύ καλά, μέχρι να διαταθεί το τοίχωμά της, γιατί η παρουσία των πτυχών του βλεννογόνου προκαλεί αύξηση των ψευδώς θετικών ευρημάτων που προέρχονται από τον εφαπτόμενο φωτισμό των πτυχών[30].

Ανεπιθύμητες ενέργειες

Οι ανεπιθύμητες ενέργειες από τη χρήση του HAL είναι παροδικές και ήπιας ή μέτριας έντασης. Καμία σημαντική παρενέργεια δεν έχει περιγραφεί, ακόμη και σε περιπτώσεις σημαντικής κατακράτησής του.

Οι πιο συνηθισμένες ανεπιθύμητες ενέργειες από το ουροποιητικό είναι σπασμός της κύστεως (3,8%), πόνος (3,3%), δυσουρία (2,7%), ενώ από συστηματικές αναφέρονται πυρετός και κεφαλαλγία.

Συμπεράσματα

Σα συμπέρασμα της θέσης της φθορίζουσας κυστεοσκόπησης στη διάγνωση του καρκίνου της κύστεως μπορεί να ανατρέξει κανείς στις Κατευθυντήριες Γραμμές των Ουρολογικών Εταιρειών. Ο σημαντικός ρόλος της έχει πλέον αναγνωριστεί και από τις Κατευθυντήριες γραμμές της Ευρωπαϊκής Ουρολογικής Εταιρείας. Η λήψη βιοψίας, αλλά και η εκτομή με φθορίζουσα κυστεοσκόπηση, θεωρείται πιο ευαίσθητη συγκριτικά με την κλασική μέθοδο του λευκού φωτός στην ανίχνευση κακοήθων νεοπλασμάτων και ιδιαίτερα CIS (βαθμός τεκμηρίωσης: 2a). Επομένως, η EAU συνιστά τη λήψη βιοψιών υπό φθορίζουσα κυστεσκόπηση όταν υπάρχει υποψία CIS της κύστεως (επί θετικής κυτταρολογικής, υποτροπής με ιστορικό όγκου υψηλής κακοήθειας), αν είναι διαθέσιμος ο εξοπλισμός (βαθμός σύστασης: C).

Επιπλέον, η Αυστριακή Ουρολογική Εταιρεία

Πινακα 2. Μελετε που αφορουν τη φωτοδυναμικη διαγνωση με HAL

Μελέτη	Ευαισθησία (%)		Ειδικότητα (%)	
	HAL	Λευκό φως	HAL	Λευκό φως
Jichlinski (2003)	76	46	79	93
Schmidbauer (2004)	97	78	ΔΑ	ΔΑ
Jocham (2005)	96	77	ΔΑ	ΔΑ
Frader (2007)	92	68	ΔΑ	ΔΑ
Grossman (2007)	95	83-86	ΔΑ	ΔΑ

ΔΑ: Δεν Αναφέρεται

συνιστά τη φθορίζουσα κυστεοσκόπηση σε ασθενείς με κυτταρολογική εξέταση ύποπτη για παρουσία νεοπλάσματος, αλλά με αρνητική κυστεοσκόπηση με λευκό φως και στην παρακολούθηση ασθενών με υψηλού κινδύνου ουροθηλιακά νεοπλάσματα και κυρίως CIS (Jocham).

ΒΙΒΛΙΟΓΡΑΦΙΑ

1. Kurth KH. Natural history and prognosis of untreated and treated superficial bladder cancer. In Pagano F, Fair W Reds, Superficial Bladder Cancer. Oxford:Isis Medical Media, 1997; p42-56.
2. Wiener HG et al. Accuracy of urinary cytology in the diagnosis of primary and recurrent bladder cancer. Acta Cytol 1993; 37:163-169.
3. Koss L et al. Diagnostic value of cytology of voided urine. Acta Cytol 1985; 29:810-816.
4. Schellhammer PF. Immediate adjuvant intravesical chemotherapy after transurethral resection of the bladder. Current Opinion Urol 1988; 8:407-9.
5. Witjes JA. Bladder carcinoma in situ 2003. State of the art. Eur Urol 2004; 45:142-6.
6. Witjes JA, v d Meijden APM, Collette L, et al. For the European Organisation for Research and Treatment of Cancer Genito-Urinary Tract Cancer Collaborative Group: Long-term follow-up of an EORTC randomized prospective trial comparing intravesical bacille Calmette-Guerin-RIMV and mitomycin C in superficial bladder cancer. EORTC GU Group and the Dutch South East Cooperative Urological Group. Urology 1998; 52:403-410.
7. Jakse G, Malmstrom PU, Oosterlinck W. A second-look TUR in T1 transitional cell carcinoma: Why? Eur Urol 2004; 45:539-46.
8. van der Meidjen A, Ooesterlink W, Brausi M et al. Significance of bladder biopsies in Ta, T1 bladder tumors: a report from the EORTC Genito-Urinary Tract Cancer Cooperative Group EORTC-GU Group Superficial Bladderr Committee. Eur Urol 1999; 35:267.
9. Zieger K, Wolf H, Olsen PR et al. Long-term follow-up of non-invasive bladder tumorurs (stage Ta) recurrence and progression. BJU Int 2000; 85:824.
10. Whitmore WF Jr, Bush IM: Ultraviolet cystoscopy in patients with bladder cancer. Trans Am Assoc Genitourin Surg 1965; 57:149-155.
11. Vicente J, Chechile G, and Algaba F: Value of in vivo mucosa-staining test with methylene blue in the diagnosis of pretumoral and tumoral lesions of the bladder. Eur Urol 1987; 13:13-16.
12. Zimmern PE, Laub D, Leach GE. Fluorescein angiography of the bladder: technique and relevance to bladder cancer and interstitial cystitis patients. J Urol 1995; 154:62-5.
13. Kriegmair M, Baumgartner R, Knuechel R et al: Flyoresescence photodetection of neoplastic urothelial lesions following intravesical instillation of 5-aminolevulinic acid. Urology 1994; 44:836-841.
14. Steinbach P, Weingandt H, Baumgartner R et al. Cellular fluorescence of the endogenous photosensitizer protoporphyrin IX following exposure to 5-aminolevulinic acid. Photochem Photobiol 1995; 62:887-95.
15. Ickowicz Schwartz D, Gozlan Y, Greenbaum L et al. Differentiation-dependent photodynamic therapy regulated by porphobillinogen deaminase in B16 melanoma. Br J Cancer 2004; 90:1833-41.
16. Krieg RC, Fickweiler S, Wolfbeiss O et al. Cell-type specific protoporphyrin IX metabolism in human bladder cancer in vitro. Photochem Photobiol 2000; 72:226-33.
17. Zaak D, Kriegmair M, Stepp H et al: Endoscopic detection of transitional cell carcinoma with 5-aminolevulinic acid: results of 1012 fluorescence endoscopies. Urology 2001; 57:690-694.
18. Uehlinger P, Zellweger M, Wagneieres G et al. 5-aminolevulinic acid and its derivatives. J Photochem Photobiol 2000; 54:72-80.
19. Lange N, Jichlinski P, Zellweger M et al. Photodetection of early human bladder cancer based fluorescence of 5-aminolevulinic acid hexylester-induced protoporhyrin IX. A pilot study. Br J Cancer 1999; 80:185-93.
20. Jichlinski P, Guillou L, Karlsen SJ et al. Hexyl aminolevulinate fluorescence cystoscopy: new diagnostic tool for photodiagnosis of superficial bladder cancer-a multicenter study. J Urol 2003; 170:226-9.
21. Zaak D, Karl A, Knuchel R et al. Diagnosis of urothelial carcinoma of the bladder using fluorescence endoscopy. BJU Int 2005; 96:217-222.
22. Krigmair M, Baumgartner R, Knuechel R et al: Detection of early bladder cancer by 5-aminolevulinic acid induced porphyrin flyorescence. J Urol 1996; 155:105-110.
23. Jichlinski P, Forrer M, Mizeret J et al: Clinical evaluation of a method for detecting superficial surgical transitional cell carcinoma of the bladder by light-induced fluorescence of protoporphyrin IX following the topical application of 5-aminolevulinic acid: preliminary results. Lasres Surg Med 1997; 20:402-408.
24. Konig F, McGovern FJ, Larne R et al: Diagnosis of bladder carcinoma using protoporpyrin IX fluorescence induced 5-aminolevulinic acid. BJU Int 1999; 83:129-135.
25. Filbeck T, Roessler W, Knuechel R et al: Clinical results of the transurethral resection and evaluation of superficial bladder carcinomas by means of fluorescence diagnosis after intravesical instillation of 5-aminolevulinic acid. J Endourol 1999; 13:117-121.
26. Lange N et al. Photodetection of early human bladder cancer based on the fluorescence of 5-aminolaevulanic acidhexylester-induced PpIX:a pilot study.Br J Cancer 1999; 80:185-193.
27. Schmidbauer J et al. Improved detection of urothelial carcinoma in situ with HAL.J Urol 2004; 171:135-138.
28. Frader Y et al. A comparison of HAL and white light cystoscopyfor the detection of CIS J Urol 2007; 178:68-73.
29. Grossman H et al. A phase III multicenter comparison of HAL and WLE. J Urol1 2007; 78:62-67.
30. Jichlinski P, Leisinger HJ. Fluorescence cystoscopy in the management of bladder cancer: a help for the urologist! Urol Int 2005; 74(2):97-101.
31. Babjuk M, Oosterlinck W, Sylvester R, Kaasinen E, Böhle A, Palou J. Guidelines on TaT1 (Non-muscle invasive) Bladder Cancer. www.uroweb.org

IU