ΒΙΒΛΙΟΓΡΑΦΙΚΗ ΕΝΗΜΕΡΩΣΗ

Επιμέλεια μετάφρασης: ΝΙΚΟΛΑΚΟΠΟΥΛΟΥ ΑΓΓΕΛΙΚΗ
Ιατρός

Brachytherapy for prostate cancer in 2010

Hakenberg OW.

Department of Urology, Rostock University, Rostock, Germany.

Panminerva Med 2010 Sep; 52(3):183-8.

Permanent prostate brachytherapy by implantation of radioactive isotope seeds has become a widely accepted treatment modality for localized prostate cancer.

Clinical outcome data are mature and show excellent long-term PSA recurrence-free survival over 10 years in patients with low risk tumours. Results are dependent on patient selection and implant quality.

Preservation of erectile function can be achieved in younger previously potent men and aided by medical treatment.

Βραχυθεραπεία για τον καρκίνο του προστάτη το 2010

Η μόνιμη βραχυθεραπεία για τον προστάτη μέσω εμφύτευσης ραδιενεργών ισοτόπων έχει γίνει μία ευρέως αποδεκτή θεραπεία για εντοπισμένο καρκίνο του προστάτη. Τα αποτελέσματα κλινικών μελετών είναι ώριμα και παρουσιάζουν μία εξαιρετική μακροχρόνια επιβίωση, χωρίς υποτροπή του PSA, πάνω από 10 χρόνια σε ασθενείς με χαμηλού κινδύνου όγκους.

Τα αποτελέσματα εξαρτώνται από την επιλογή των ασθενών και την ποιότητα των εμφυτευμάτων.

Η διατήρηση της στυτικής λειτουργίας μπορεί να επιτευχθεί σε νεότερους άνδρες προηγούμενα ακμαίους και βοηθούμενους από ιατρική θεραπεία.

Salvage radical prostatectomy

Heidenreich A, Thüer D, Pfister D.

Department of Urology, RWTH University Aachen, Aachen, Germany aheidenreich@ukaachen.de.

Panminerva Med 2010 Sep; 52(3):231-8.

Radical salvage prostatectomy represents a secondary local treatment with curative intent in patients with organ confined PCA recurrences following radiation therapy. Preoperative risk factors predicting organ confined disease are initial LDR brachytherapy, preoperative Gleason biopsy score ≤6, ≤50% biopsy cores involved with cancer, and a PSA doubling time > 12 months.

Metastatic disease should be ruled out preoperatively by skeletal scintigraphy, abdominal computed tomography or magnetic resonance imaging, and/or choline - PET/CT. Functionality of the lower urinary tract is evaluated by urethrocystosocopy and urodynamics. Most appropriate candidates for radical salvage prostatectomy are patients with organ confined disease or those with symptomatic local recurrences.

In experienced hands, morbidity is low with a continence rate of 83-96% depending on the type of previous radiation therapy. Long-term oncological control can be achieved in more than 80% of the patients.

Ριζική προστατεκτομή διάσωσης

Η ριζική προστατεκτομή διάσωσης αποτελεί μία δευτερεύουσα τοπική θεραπεία με πρόθεση την ίαση σε ασθενείς με υποτροπές του προστατικού καρκίνου, που περιορίζονται στο συγκεκριμένο όργανο, μετά την ακτινοθεραπεία. Προεγχειρητικοί παράγοντες κινδύνου πρόβλεψης της νόσου που περιορίζεται στο συγκεκριμένο όργανο είναι η αρχική βραχυθεραπεία με χαμηλό ποσοστό δόσης, η προεγχειρητική βιοψία με σκορ κατά Gleason ≤6, το ≤50% βιοψιών (core biopsies) που αφορούν καρκίνο και ο χρόνος για διπλασιασμό του PSA >12 μήνες. Μεταστατική νόσος θα πρέπει να αποκλεισθεί προεγχειρητικά από σπινθηρογράφημα οστών, κοιλιακή αξονική τομογραφία ή μαγνητική τομογραφία και/ή PET/CT με χολίνη.

Η λειτουργικότητα του κατώτερου ουροποιητικού συστήματος αξιολογείται από την ουρηθροκυστεοσκόπηση και την ουροδυναμική. Οι περισσότεροι κατάλληλοι υποψήφιοι για ριζική προστατεκτομή διάσωσης είναι ασθενείς με νόσο εντοπισμένη στο συγκεκριμένο όργανο ή αυτοί με συμπτωματικές τοπικές υποτροπές.

Σε έμπειρα χέρια, η νοσηρότητα είναι χαμηλή, με απουσία ακράτειας σε ποσοστό 83-96% εξαρτώμενο από τον τύπο της προηγούμενης ακτινοβολίας. Ο μακροχρόνιος ογκολογικός έλεγχος μπορεί να επιτευχθεί σε πάνω από το 80% των ασθενών.

Ureteral reconstruction after ureterorenoscopic injuries

Brandt AS, von Rundstedt FC, Lazica DA, Roth S.

Klinik für Urologie und Kinderurologie, HELIOS-Klinikum Wuppertal, Lehrstuhl der Universität Witten/Herdecke, Heusnerstrasse 40, Wuppertal, Germany.
alexander-sascha.brandt@helios-kliniken.de

Urologe A 2010 Jul; 49(7):812-21.

Ureteral injuries are caused by iatrogenic reasons in about 75% of cases. Among urological procedures ureterorenoscopy (URS) is mainly described as the reason for ureteral injury, although complication rates of URS are generally low.

Injuries of the ureter are divided into five grades by the AAST. Grades I-II are referred to as partial and grades III-V as complex ureteral injuries. To avoid higher complication rates there should be no delay in confirmation of diagnosis and initiation of therapy. Correct therapy depends on grade of injury. Partial ureteral injuries are treated by endoscopic inlay of a ureteral stent for approximately 14-21 days. In complex injuries endoscopic ureteroureterostomy could be attempted but leads to rather poor long-term results depending on the length of devascularization of the injured ureter. Procedures with and without use of bowel for ureteral reconstruction and replacement have been described.

The type of operative procedure should be selected based on location and degree of ureteral injury. Besides ureteral reconstruction, autotransplantation of the affected kidney can be required in individual cases.

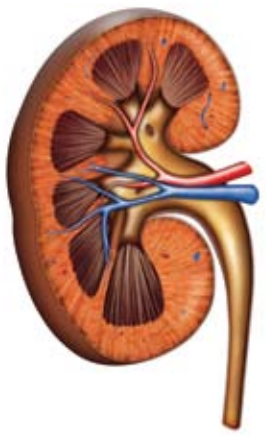

Η ανακατασκευή του ουρητήρα μετά από κακώσεις από ουρητηρονεφροσκόπηση

Οι κακώσεις του ουρητήρα προκαλούνται από ιατρογενείς λόγους στο 75% περίπου των περιπτώσεων. Μεταξύ των ουρολογικών διαδικασιών, η ουρητηρονεφροσκόπηση περιγράφεται κυρίως ως η αιτία τραυματισμού του ουρητήρα, παρόλο που τα ποσοστά επιπλοκών της είναι γενικά χαμηλά.

Οι κακώσεις του ουρητήρα χωρίζονται σε πέντε στάδια με βάση την κατάταξη κατά AAST. Τα στάδια I-II αναφέρονται σε τμηματικές κακώσεις ουρητήρα και τα στάδια III-IV σε σύνθετες κακώσεις. Για την αποφυγή υψηλότερων ποσοστών επιπλοκών δε θα πρέπει να υπάρχει καθυστέρηση στην επιβεβαίωση της διάγνωσης και στην έναρξη της θεραπείας. Η σωστή θεραπεία εξαρτάται από το στάδιο της κάκωσης. Οι τμηματικές κακώσεις του ουρητήρα αντιμετωπίζονται με ενδοσκοπική ένθεση ενός ουρητηρικού stent για περίπου 14-21 ημέρες. Στις σύνθετες κακώσεις, η ενδοσκοπική ουρητηρο-ουρητηρική αναστόμωση θα μπορούσε να επιχειρηθεί, αλλά οδηγεί σε μάλλον φτωχά μακροχρόνια αποτελέσματα, ανάλογα με το μέγεθος της απαγγείωσης του τραυματισμένου ουρητήρα. Οι διαδικασίες με και χωρίς τη χρήση εντέρου για την ανακατασκευή και αντικατάσταση του ουρητήρα έχουν περιγραφεί.

Ο τύπος της χειρουργικής επέμβασης θα πρέπει να επιλέγεται βασιζόμενος στην τοποθεσία και το στάδιο της κακώσεως του ουρητήρα. Εκτός από την ανακατασκευή του ουρητήρα, η αυτομεταμόσχευση του προσβεβλημένου νεφρού μπορεί να είναι αναγκαία σε συγκεκριμένες περιπτώσεις.

Ureteritis cystica: an interesting case with diagnostic dilemma.

Zamri Z, Harunarashid, Das S, Ramzisham AR.

Department of Surgery, Universiti Kebangsaan Malaysia Medical Centre (UKMMC), Jalan Yaakob Latif, 56000 Bandar Tun Razak, Cheras, Malaysia. zamriz7582@yahoo.com.my

Clin Ter 2010 Sep; 161(5):457-8.

Ureteritis cystica is a rare, benign, proliferative condition. We report the case of a 51-year-old female who complained of dysuria and frequency for the last 10 years. The symptoms, however, increased in severity and frequency over the past one year. Urine culture and sensitivity showed presence of Escherichia Coli which was sensitive to augmentin and ciproflaxocin. The urinary tract ultrasonography and intravenous urography revealed bladder diverticula with multiple small, smooth well defects with sharp borders that protruded into the lumen along the proximal and mid left ureter. This finding was later confirmed by retrograde pyelogram. She was treated and currently is on long term antibiotic therapy. The diagnostic features and management of ureteritis cystic is being discussed in detail.

Κυστική Ουρητηρίτιδα (Ureteritis cystica): μια ενδιαφέρουσα περίπτωση με διαγνωστικό δίλημμα

Η κυστική ουρητηρίτιδα είναι μία σπάνια, καλοήθης, υπερπλαστική κατάσταση. Παρουσιάζουμε την περίπτωση μιας γυναίκας 51 ετών, η οποία παραπονέθηκε για δυσουρία και συχνοουρία τα τελευταία 10 χρόνια. Ωστόσο, τα συμπτώματα αυξήθηκαν σε σοβαρότητα και συχνότητα τον τελευταίο χρόνο. Η καλλιέργεια ούρων και το τεστ ευαισθησίας έδειξαν την παρουσία της Escherichia Coli η οποία ήταν ευαίσθητη σε augmentin και σιπροφλοξασίνη. Η υπερηχοτομογραφία του ουροποιητικού συστήματος και η ενδοφλέβια ουρογραφία αποκάλυψε εκκολπώματα ουροδόχου κύστης με πολλαπλά μικρά, λεία ελλείμματα, με σαφή όρια, που προβάλλουν μέσα στον αυλό κατά μήκος του εγγύς και του μεσαίου τμήματος του αριστερού ουρητήρα. Αυτή η διαπίστωση επιβεβαιώθηκε αργότερα με ανιούσα πυελογραφία. Η ασθενής θεραπεύθηκε και σήμερα βρίσκεται υπό μακροχρόνια αγωγή με αντιβιοτικά. Τα διαγνωστικά χαρακτηριστικά και η αντιμετώπιση της κυστικής ουρητηρίτιδας συζητείται διεξοδικά.

IU

Δελτίο Τύπου - Ενημέρωση

ΔΙΑΔΗΜΟΤΙΚΟ ΔΙΚΤΥΟ ΥΓΕΙΑΣ & ΚΟΙΝΩΝΙΚΗΣ ΑΛΛΗΛΕΓΓΥΗΣ Ο.Τ.Α.

7.500 άνδρες υποβλήθηκαν δωρεάν σε προληπτική εξέταση προστάτη

Περισσότεροι από 7.500 άνδρες, ηλικίας 50-75 ετών, υποβλήθηκαν στην προληπτική εξέταση μέτρησης Ειδικού Προστατικού Αντιγόνου (ολικού PSA), σε μονάδες του Ομίλου ΒΙΟΙΑΤΡΙΚΗ, μετά την πρωτοβουλία του Διαδημοτικού Δικτύου Υγείας και Κοινωνικής Αλληλεγγύης ΟΤΑ, για τη διενέργεια δωρεάν προληπτικού ελέγχου για τον καρκίνο του προστάτη, με την επιστημονική υποστήριξη της Ελληνικής Ουρολογικής Εταιρείας.

Από το σύνολο των εξεταζομένων, 416 άνδρες, ποσοστό δηλαδή 5,5%, παρουσίασαν συγκριτικά αυξημένες τιμές της εξέτασης ολικού PSA. Στη συνέχεια, οι εξεταζόμενοι ενημερώθηκαν τηλεφωνικά για την ανάγκη δευτερογενούς κλινικού ελέγχου και τους προσφέρθηκε δωρεάν και χωρίς πρόσθετη αιμοληψία, η εξέταση του ελεύθερου κλάσματος του Ειδικού Προστατικού Αντιγόνου (Free PSA), κατόπιν σύστασης του ουρολόγου τους.

Ο δήμαρχος Αμαρουσίου και πρόεδρος του Διαδημοτικού Δικτύου Υγείας Γιώργος Πατούλης, με δήλωσή του τονίζει «την ωφέλεια του προσυμπτωματικού ελέγχου για πληθώρα νόσων και μάλιστα σοβαρών για την υγεία, καθώς με την πρώιμη διάγνωση επιτυγχάνεται η πλήρης ίαση ή τουλάχιστον επιμηκύνεται σημαντικά η ζωή των ασθενών».